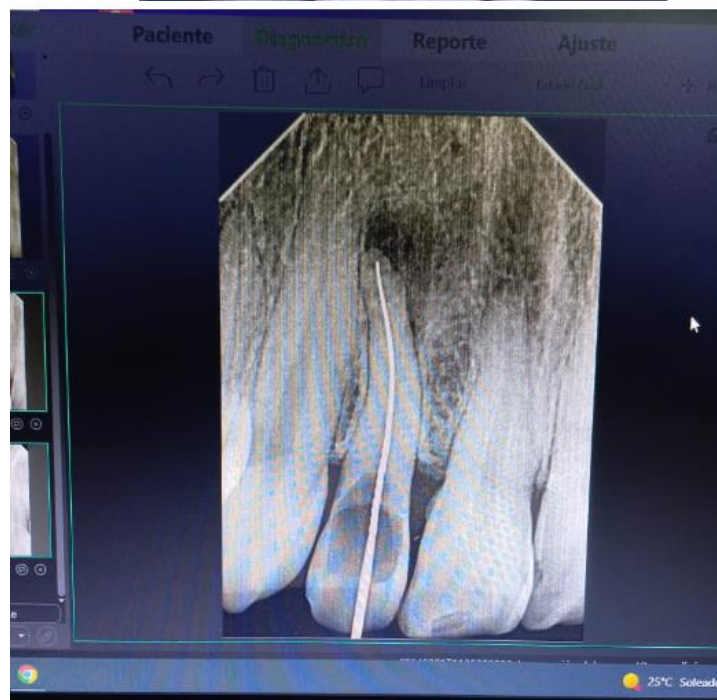
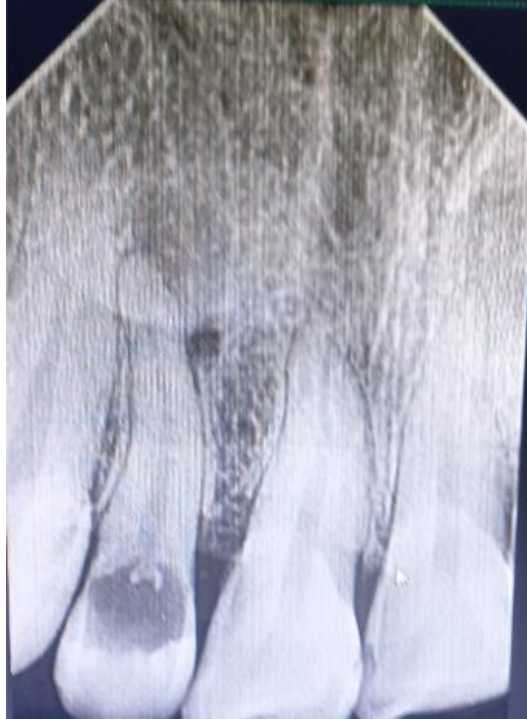
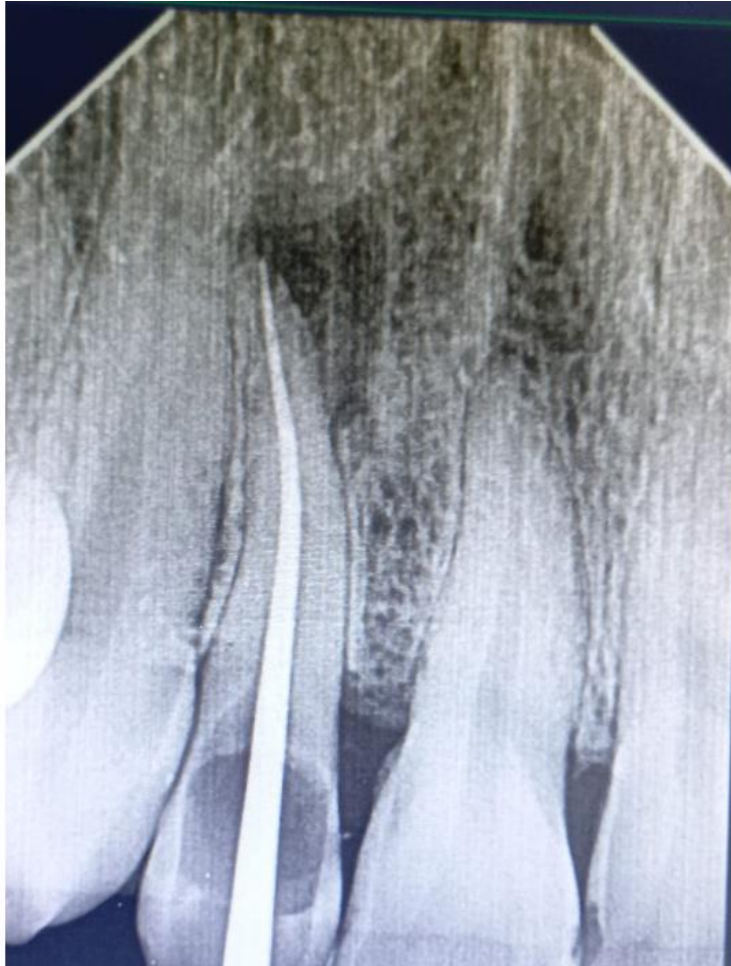
CAPITULO VI

ANEXOS.





PACIENTE X. Juan Diego escobar.

EDAD. 42 Años.

SEXO, Masculino.

DIAGNOSTICO CLINICO:

El paciente acusa un leve dolor a la percusión vertical, de vez en cuando episodios dolor espontaneo moderado.

No presenta dolor a los estímulos térmicos.

Diagnostico definitivo PERIODONTITIS APICAL CRONICA ASINTOMATICA.

DIAGNOSTICO RADIOGRAFICO:

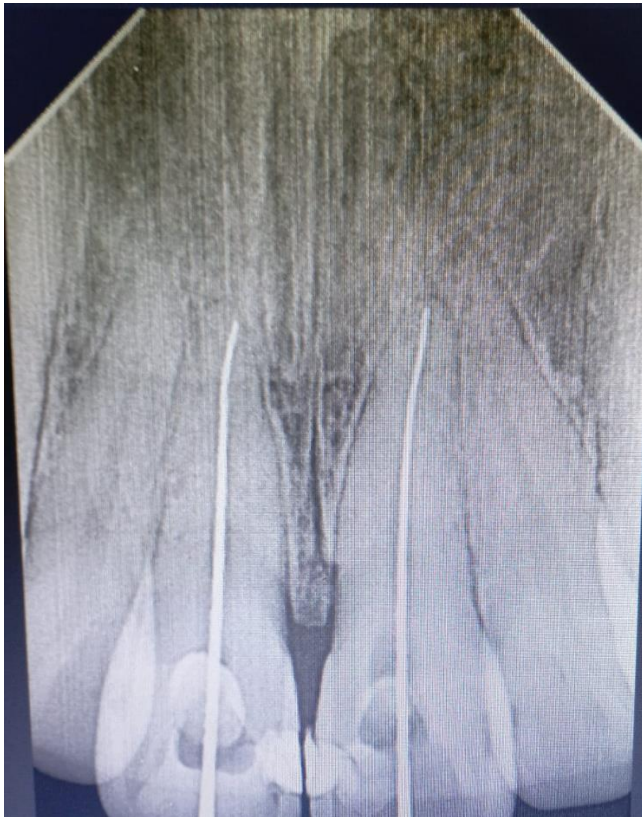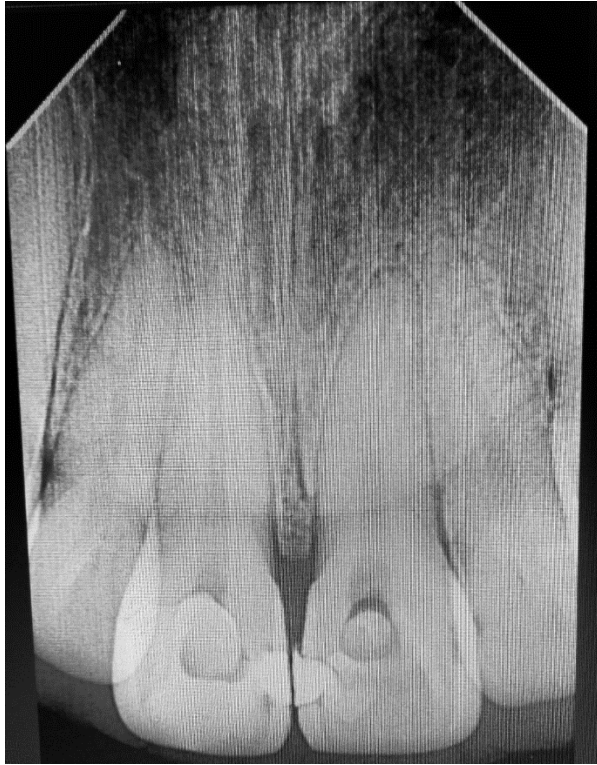Gran destrucción coronal, curvatura radicular, radiolucidez en la zona periapical. Perdida osea horizontal.

TRATAMIENTO.

Tratamiento de conducto pulpa desvitalizada. NECROSIS PULPAR TIPO II

PROTOCOLO DE ATENCION:

- 1.- apertura coronal, fresa redonda y Endozeta rectificación.**
- 2.- lavaje con Hipoclorito de sodio 5, 25 %**
- 3.- Desinfeccion de la zona coronaria.**
- 4.- Cateterismo lima número 10, a 24 mm**
- 5.- El localizador marco == a los 24 mm**
- 6.- Patencia lima numero 10 a 25 mm.**
- 7. Tecnica de preparación Crwn Down.**
- 8.- preparación con limas mecanizadas HY FLEX**
- 9.-Toda irrigación 5ml de hipoclorito de sodio 5.25 %**
- 10.- Medicion localizador**
- 11.- Obturacion Cemento ENDOSEAL Y conos únicos F3**
- 12.- Obturacion con resina.**



PACIENTE X. Tania Alvarez.

EDAD. 37 años Años.

SEXO, Femenino.

DIAGNOSTICO CLINICO:

El paciente acusa dolor intenso, espontaneo, nocturno se exacerba con con el frio intensamente.

No presenta dolor a la percusión vertical ni horizontal.

Diagnostico definitivo PULPITIS IRREVERSIBLE:

Filtraciones en ambos dientes producto de restauraciones I.

TRATAMIENTO.

Tratamiento de conducto pula vital BIOPULPECTOMIA

PROTOCOLO DE ATENCION:

- 1.- apertura coronal, fresa redonda y Endozeta rectificación.**
- 2.- lavaje con Hipoclorito de sodio 5, 25 %**
- 3.- Desinfeccion de la zona coronaria.**
- 4.- Cateterismo lima número 10, a 23 mm**
- 5.- El localizador marco == a los 23 mm**
- 6.- Patencia lima numero 10 a 23.5 mm.**
- 7. Tecnica de preparación Crwn Down.**
- 8.- preparación con limas mecanizadas HY FLEX**
- 9.-Toda irrigación 5ml de hipoclorito de sodio 5.25 %**
- 10.- Medicion localizador**
- 11.- Obturacion Cemento ENDOSEAL Y conos únicos F3**
- 12.- Obturacion con resina.**