

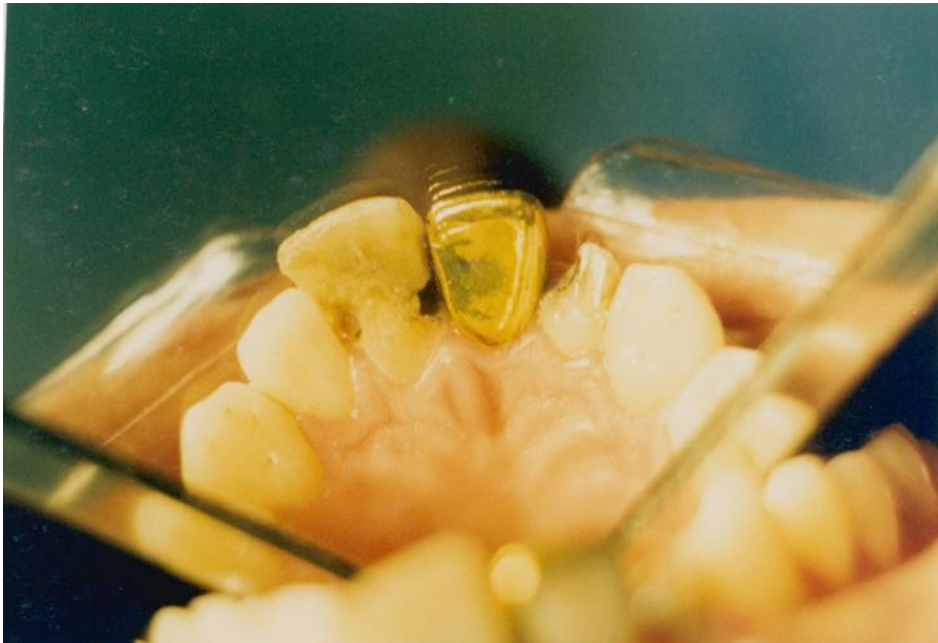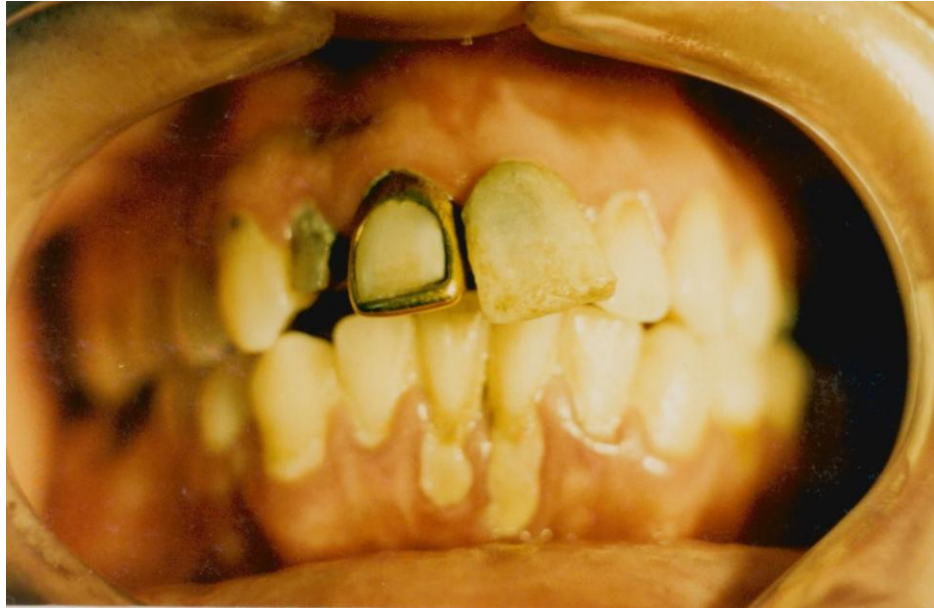
CAPÍTULO 16

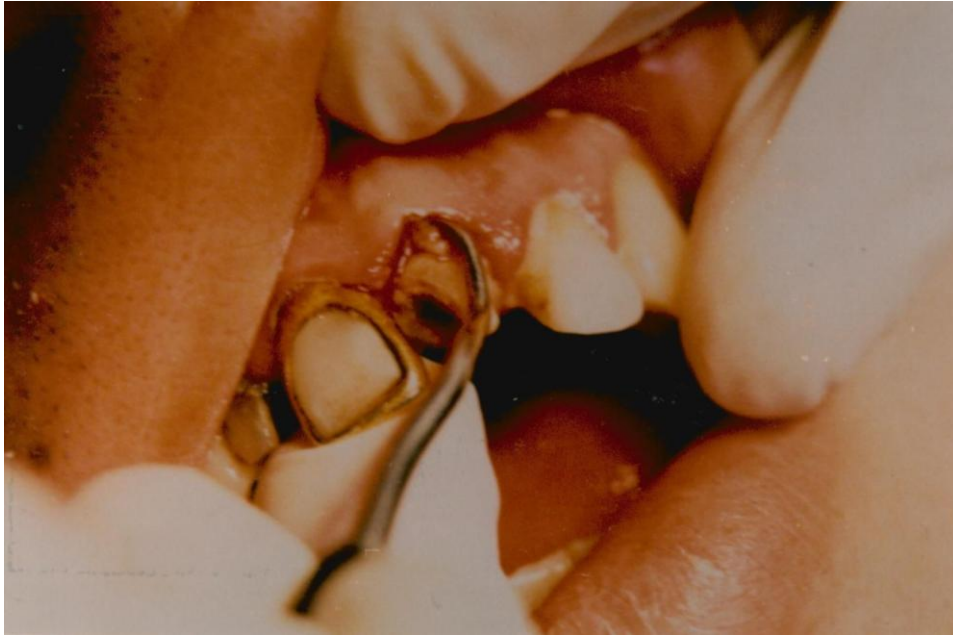CASOS CLÍNICOS

Casos clínico N° 1.

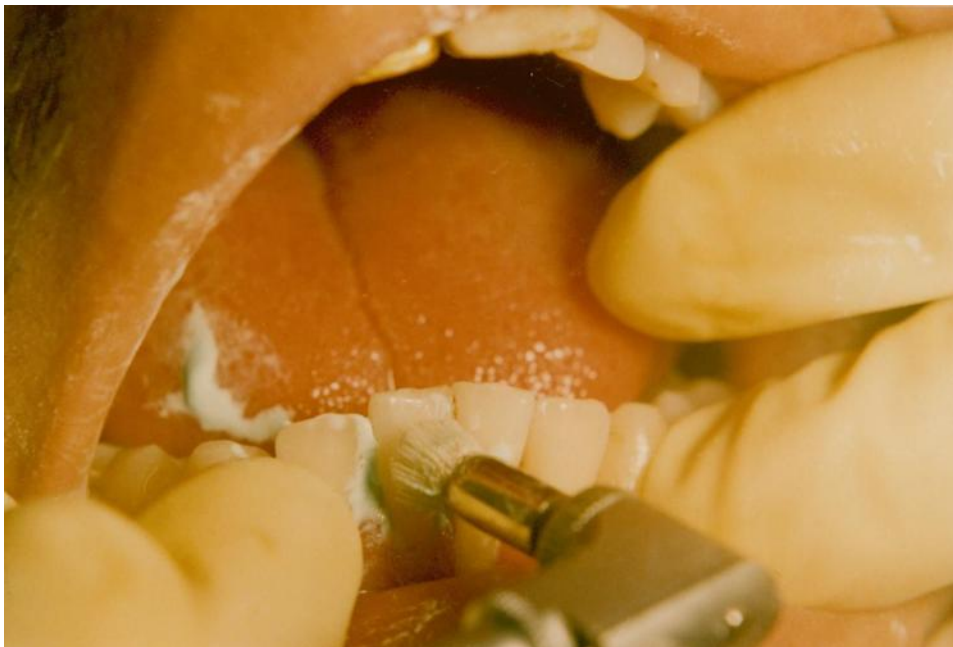Nombre:	B.S.
Edad:	21 años
Sexo:	Masculino
Ocupación:	Estudiante
Motivo de la consulta:	Mal olor bucal.
Diagnóstico:	Periodontitis avanzada en el grupo V, se observa una retracción gingival a consecuencia de la placa bacteriana.
Pronóstico:	Favorable.
Secuencia Terapéutica:	
Primera Visita:	Instrucciones de higiene oral, detartraje y alisado radicular, eliminación de prótesis iatrogénicas.
Segunda Visita:	Se realizó la preparación biomecánica de los dientes remanentes y cementado de coronas provisionales
Tercera Visita:	Luego se realizó la cirugía periodontal a colgajo a nivel $\overline{2-1} 1-2$.
Cuarta Visita:	Una semana después se retiran los puntos de sutura.
Quinta Visita:	Se realizo el ajuste oclusal, tratamiento endodóncico en $\underline{2} 1$.
Sexta Visita:	Una vez restablecida la salud periodontal se cemento el aparato protésico definitivo.

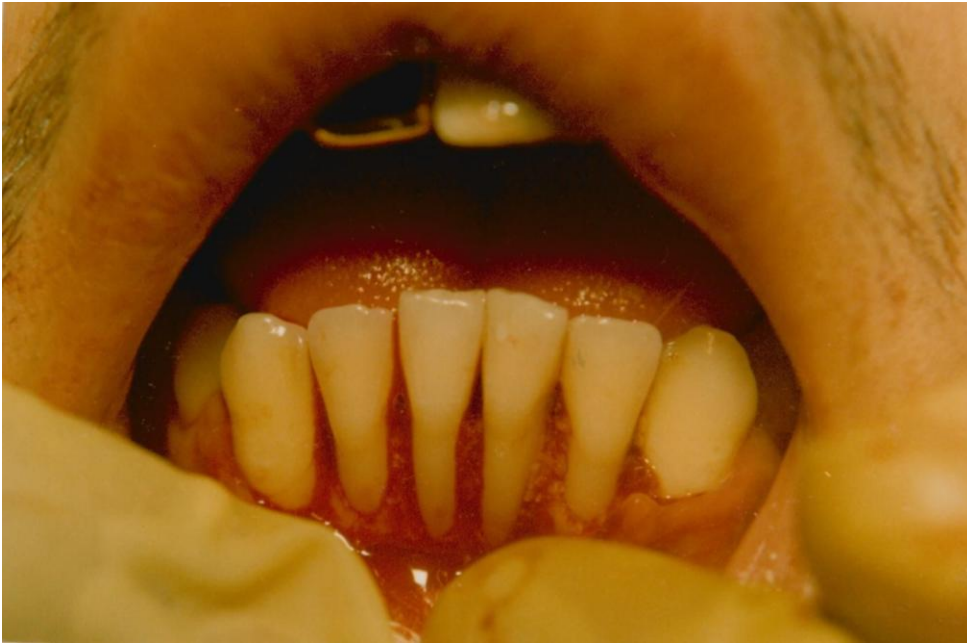Preoperatorio.



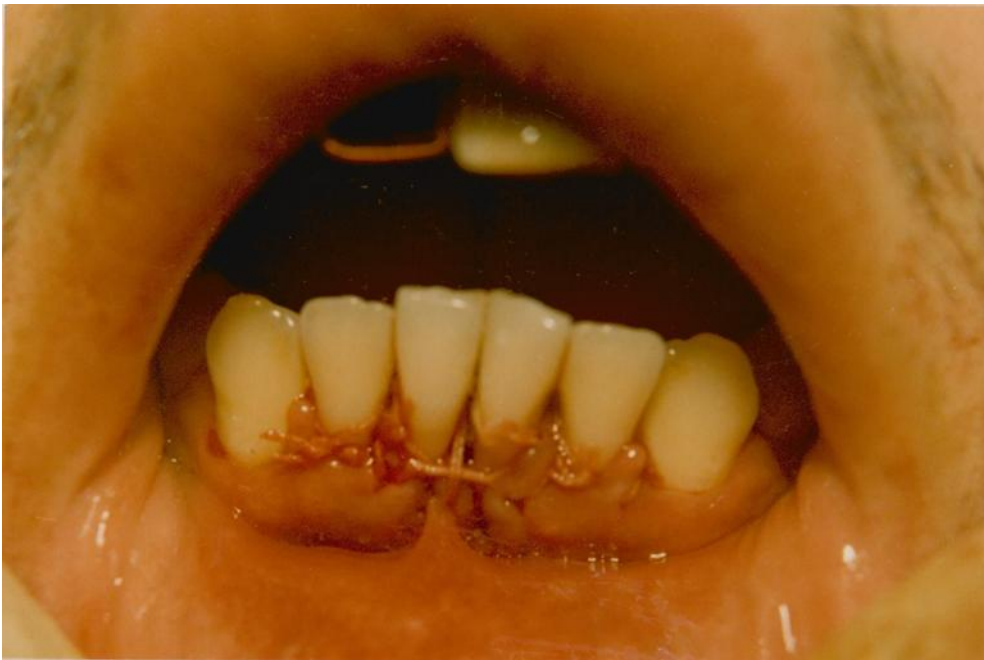

Detartraje y alisado radicular.

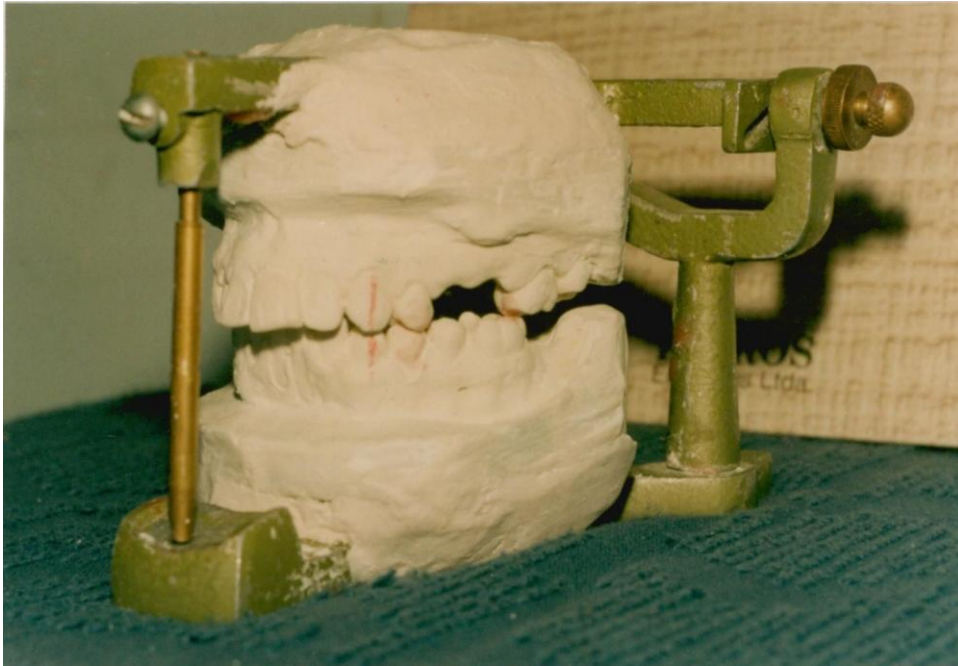




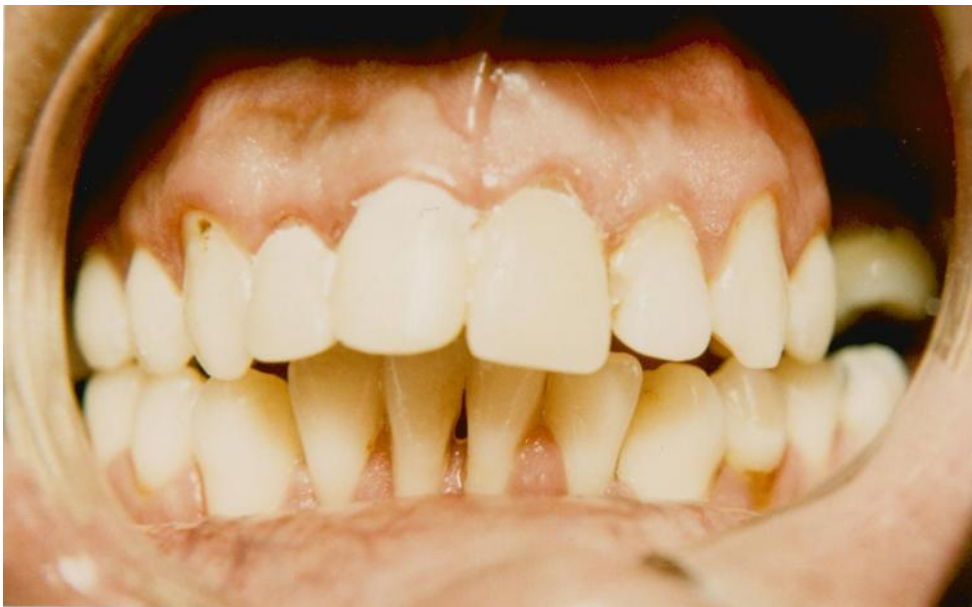La superficie radicular expuesta es alisada cuidadosamente con curetas.



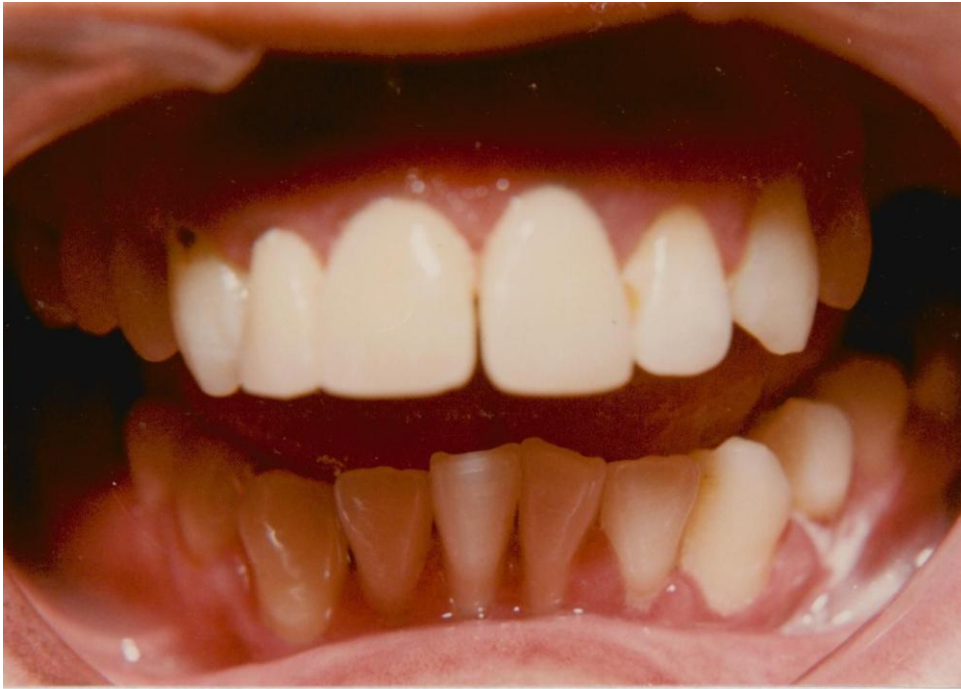Sutura. (Ligadura interdental)



Los modelos de diagnóstico montados con un registro fundamental de las relaciones oclusales pre-tratamiento del paciente.



Prótesis provisional cementada.



Prótesis Definitiva Cementada. Observese la salud del periodonto.

Casos clínico N° 2.

Nombre: D.Q.
Edad: 48 años
Sexo: Femenino
Ocupación: Comerciante
Motivo de la consulta: Mal olor y sangrado gingival
Diagnóstico: Gingivitis crónica marginal generalizada.
Pronóstico: Favorable.

Secuencia Terapéutica:

Primera Visita: Instrucciones de higiene oral, detartraje y alisado radicular, eliminación de prótesis iatrogénicas.

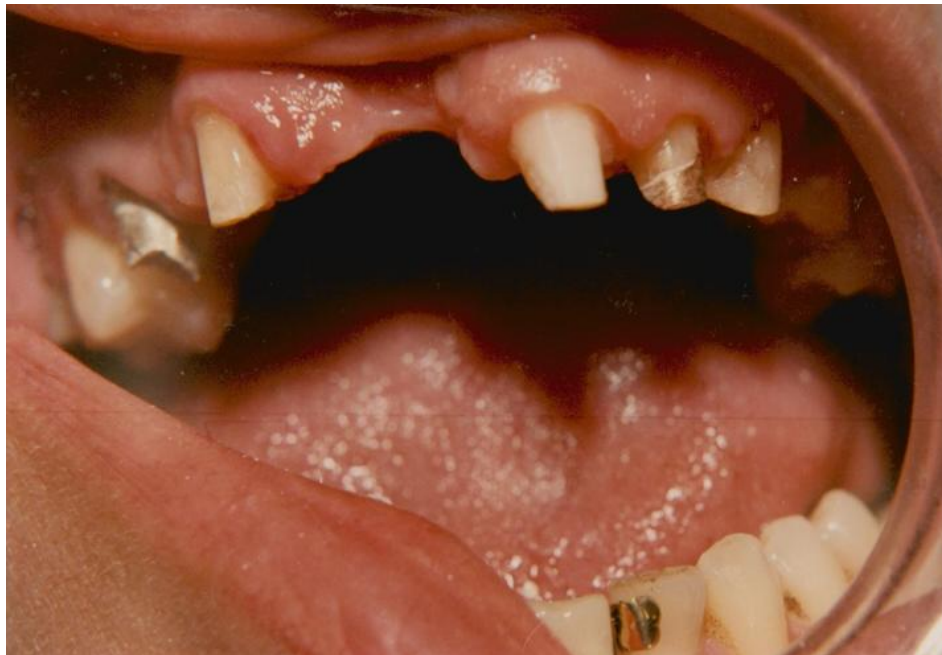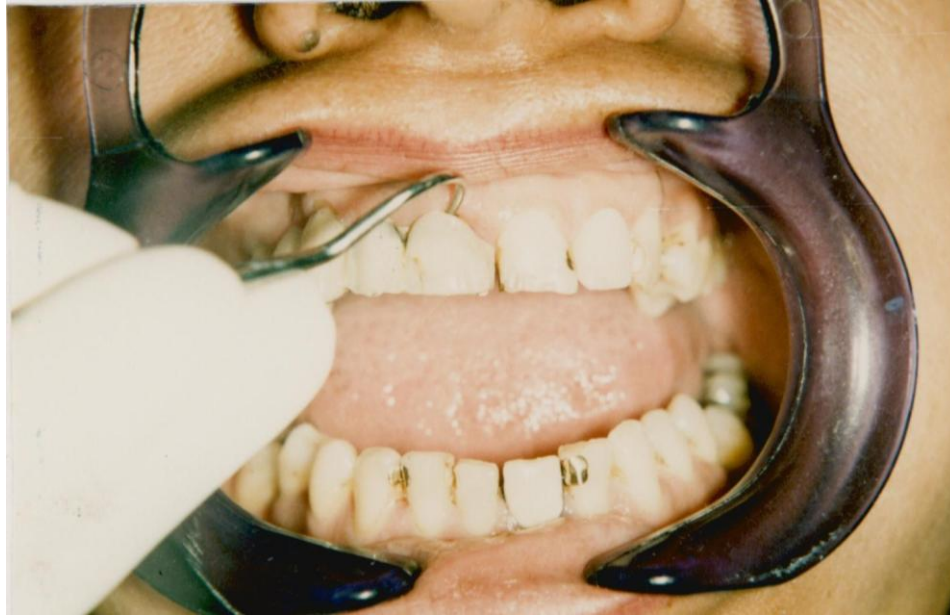Segunda Visita: Se realizó la preparación biomecánica de los dientes remanentes y cementado de la prótesis provisional.

Tercera Visita: Tratamiento endodóncico en 4|4 y preparación de perno-muñón.

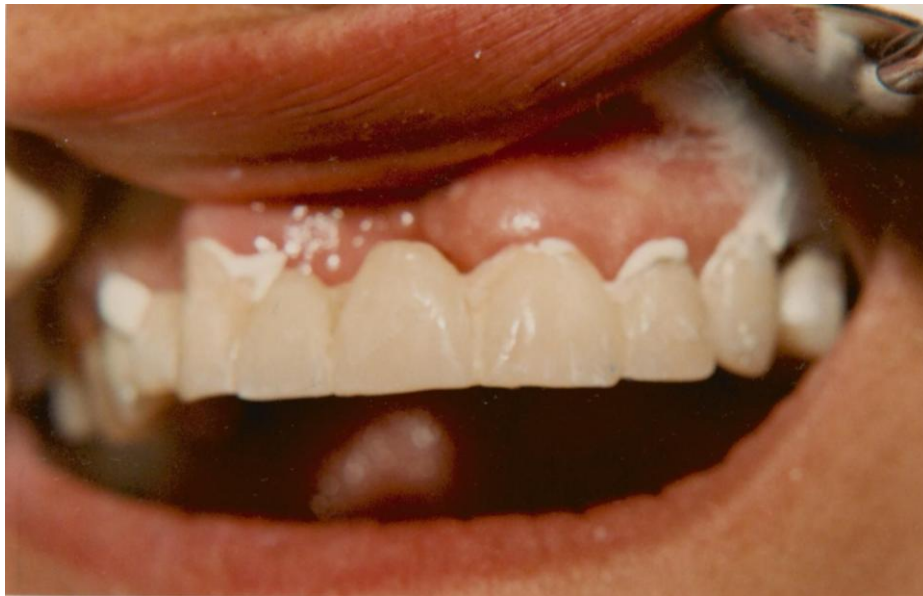Cuarta Visita: Ajuste oclusal y control.

Quinta Visita: Una vez restablecida la salud periodontal, se tomaron impresiones con silicona y cubetillas.

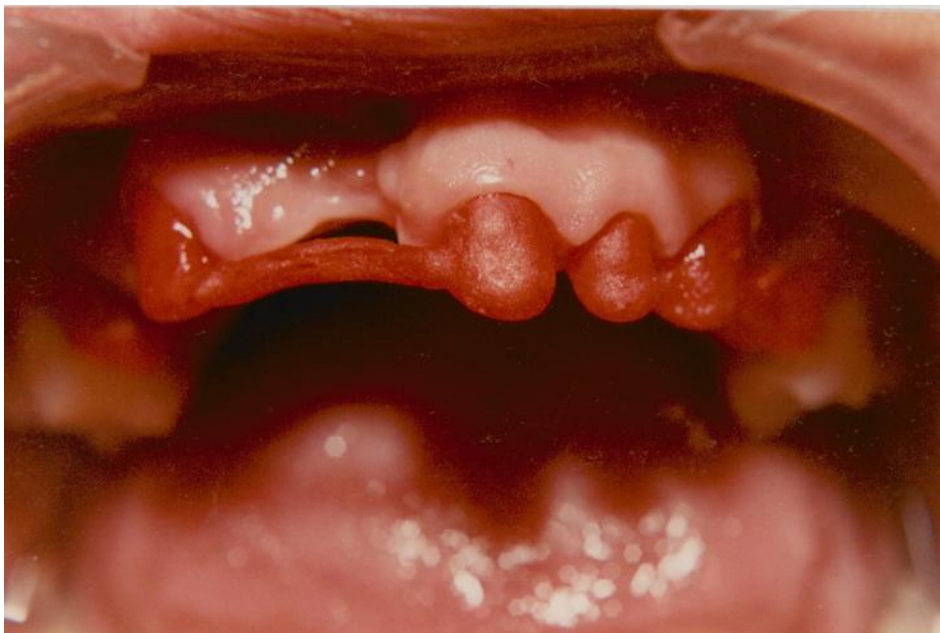Sexta Visita: Se cementa el aparato protésico definitivo.

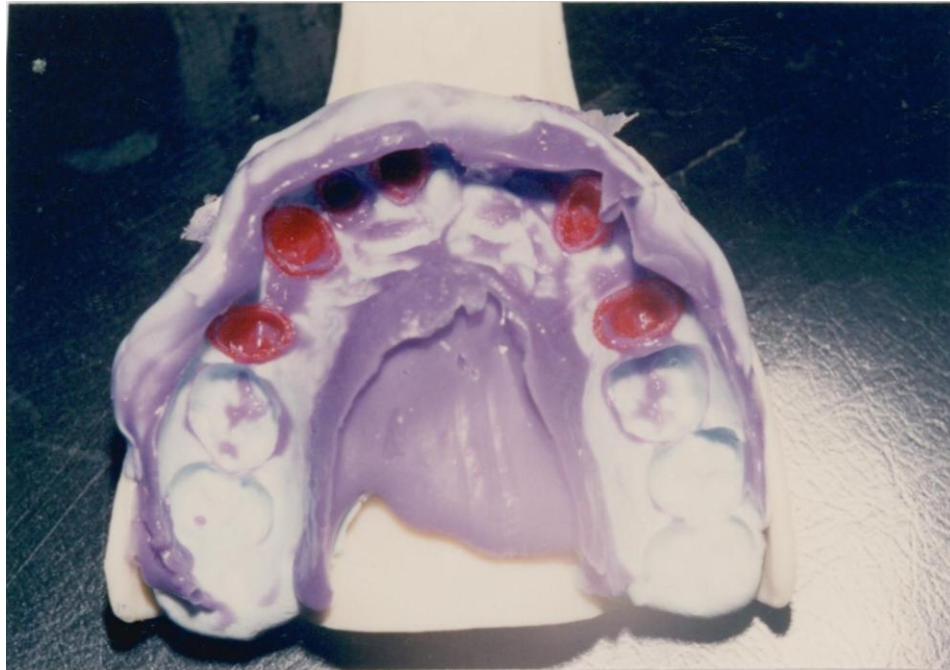
Preoperatorio.

Preparación pr tica de los dientes superiores remanentes

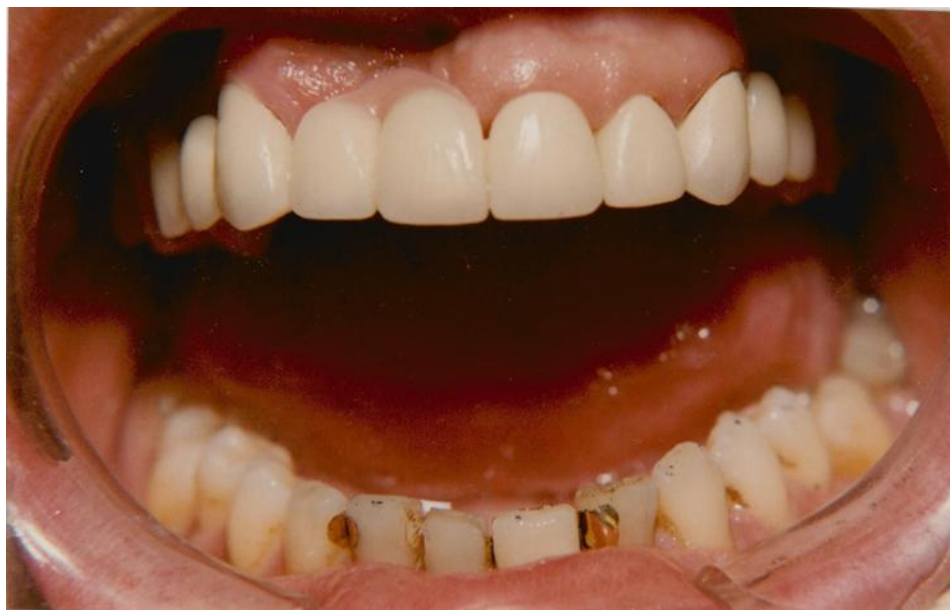

Prótesis provisional cementada.





Impresión

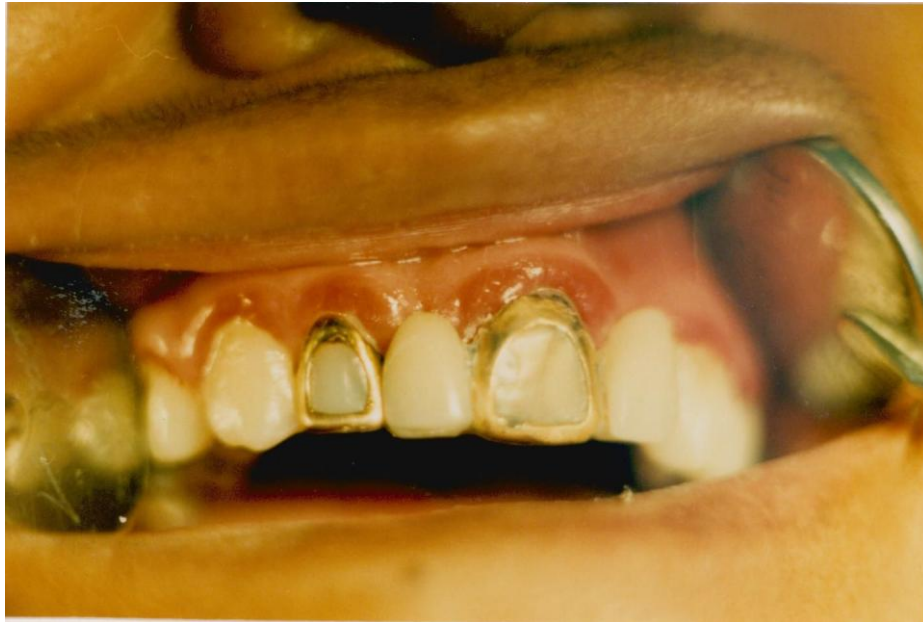

Prótesis Definitiva

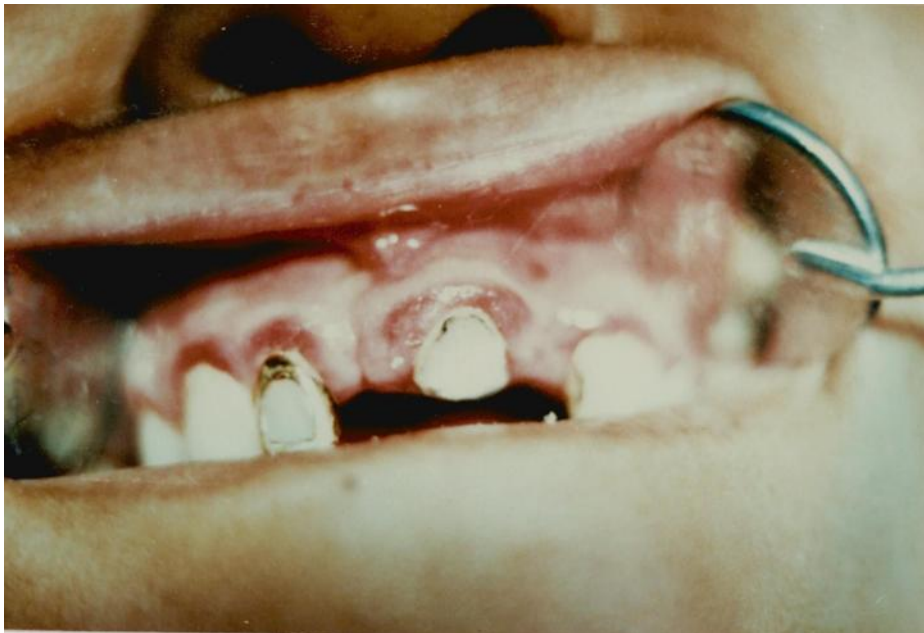Casos clínico N° 3.

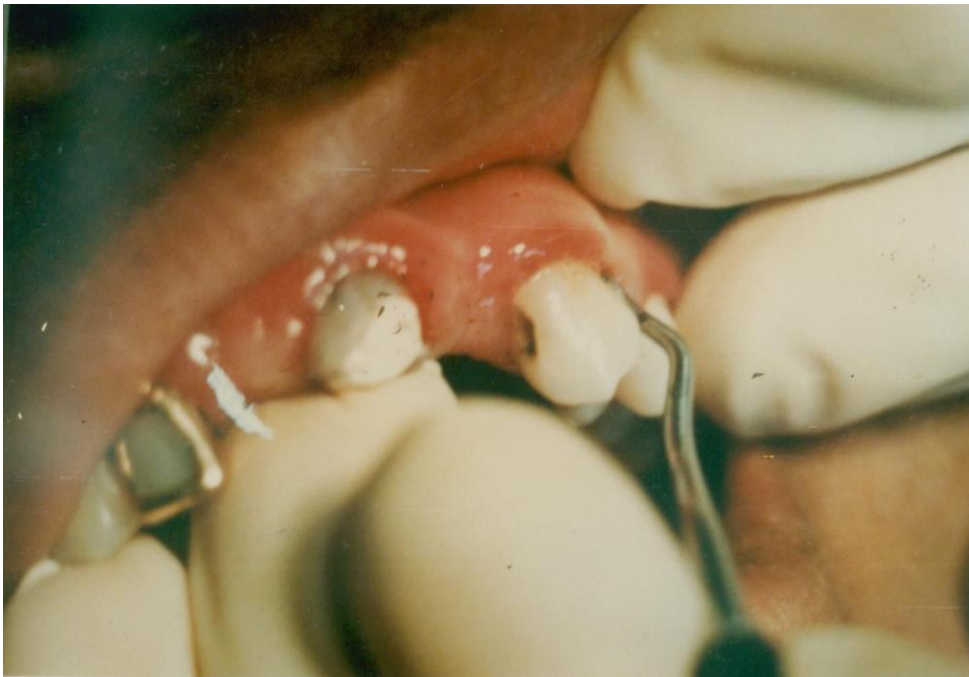Nombre:	N.G.
Edad:	45 años
Sexo:	Femenino
Ocupación:	Comerciante
Motivo de la consulta:	Enrojecimiento gingival y molestias
Diagnóstico:	Periodontitis compuesta
Pronóstico:	Favorable
Secuencia Terapéutica:	
Primera Visita:	Instrucciones de higiene oral, detartraje y alisado radicular, eliminación de prótesis iatrogénicas.
Segunda Visita:	Se realizó la preparación biomecánica de los dientes remanentes y cementado de la prótesis provisional.
Tercera Visita:	Extracción de los dientes carentes de toda restauración.
Cuarta Visita:	Ajuste oclusal y se realizó una gingivectomía en <u>2 -1 1 - 2</u>
Quinta Visita:	Una vez restablecido el margen gingival se toma impresiones con silicona y la utilización del hilo retractor.
Sexta Visita:	Se cementa el aparato protésico definitivo.

Preoperatorio.

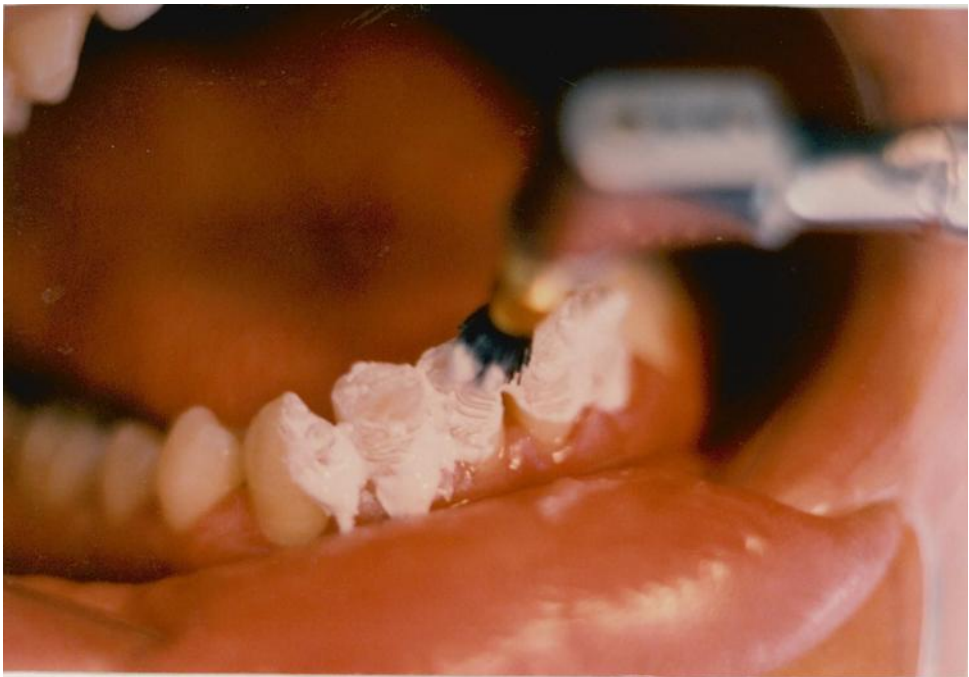

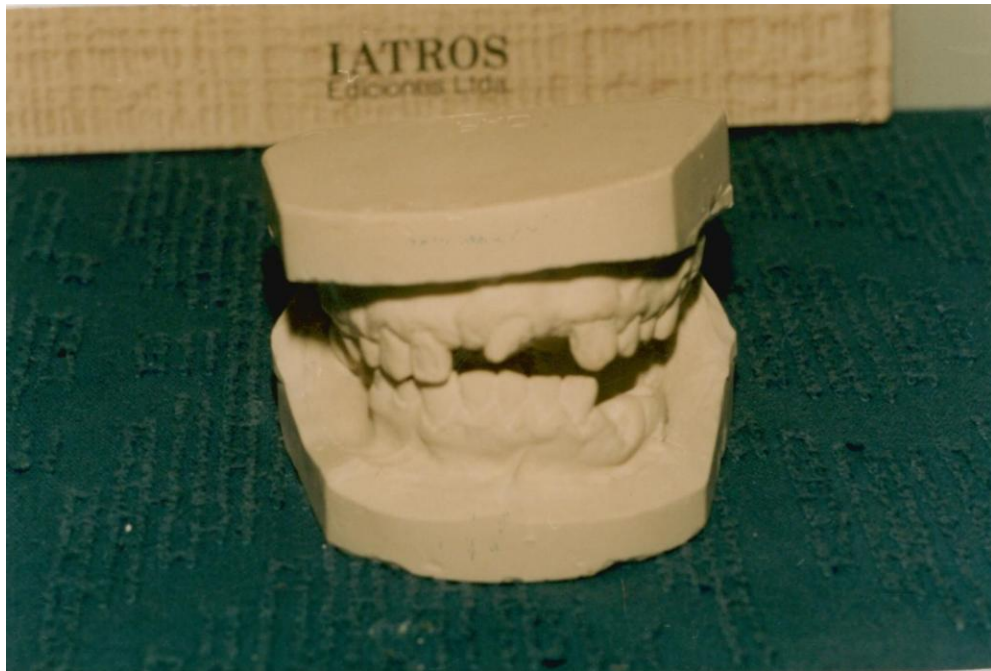
Inflamación gingival persistente localizada en la región que hubo invasión del espacio biológico.



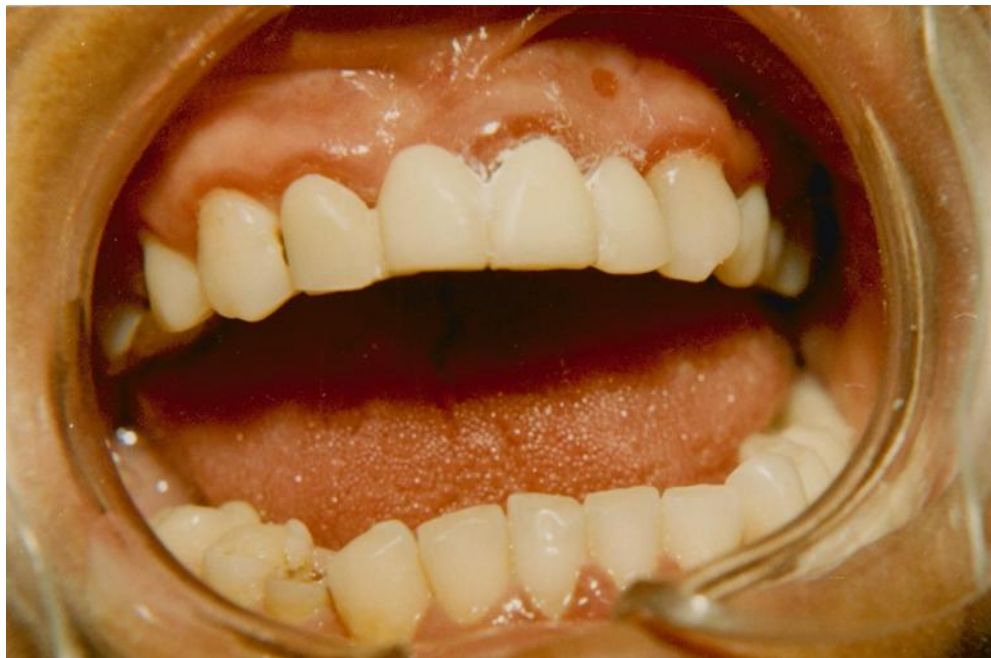

Detartraje y alisado radicular.

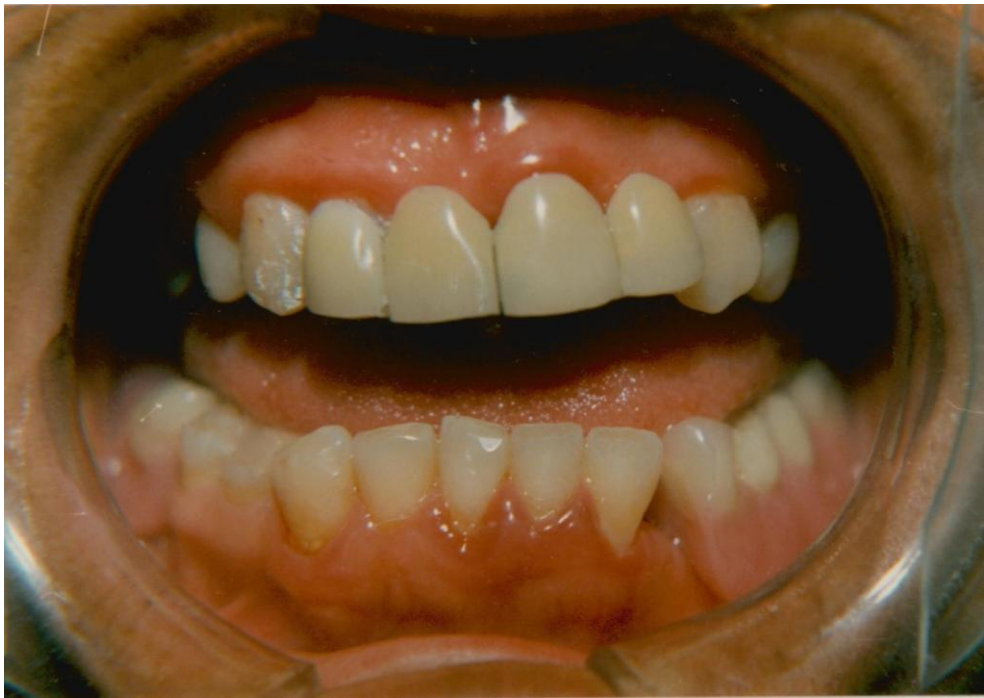



Modelos de diagnostico



Protesis fija provisional cementada



Prótesis definitiva cementada.

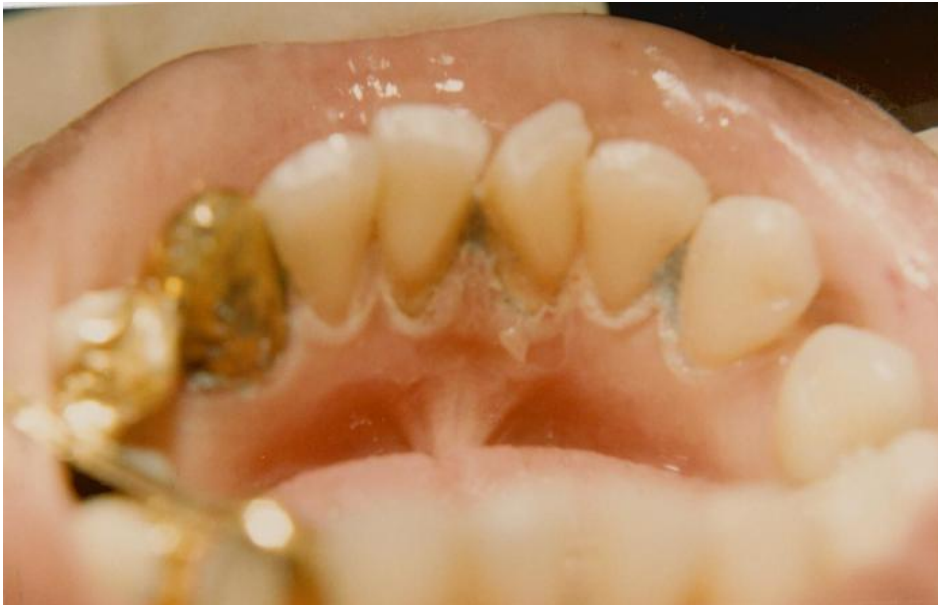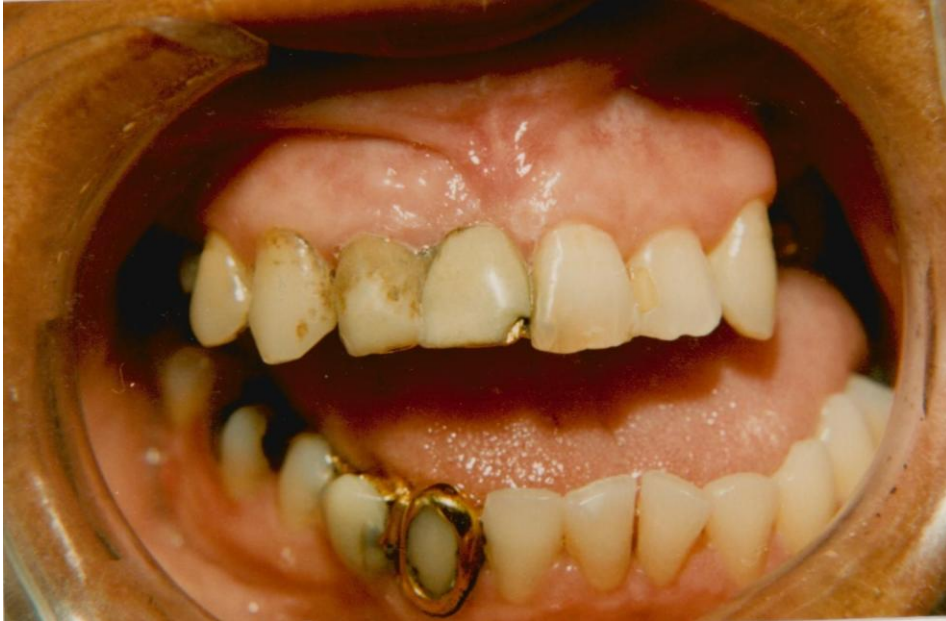Casos clínico N° 4.

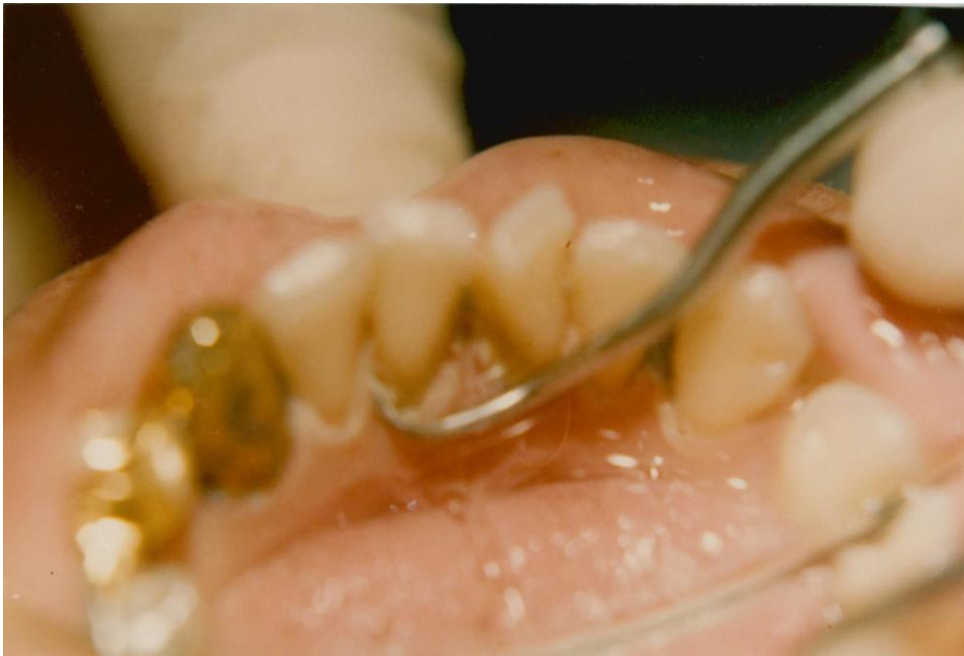Nombre:	M.S.
Edad:	42 años
Sexo:	Femenino
Ocupación:	Enfermera auxiliar
Motivo de la consulta:	Mal olor sangrado gingival
Diagnóstico:	Gingivitis crónica marginal generalizada
Pronóstico:	Favorable

Secuencia Terapéutica:

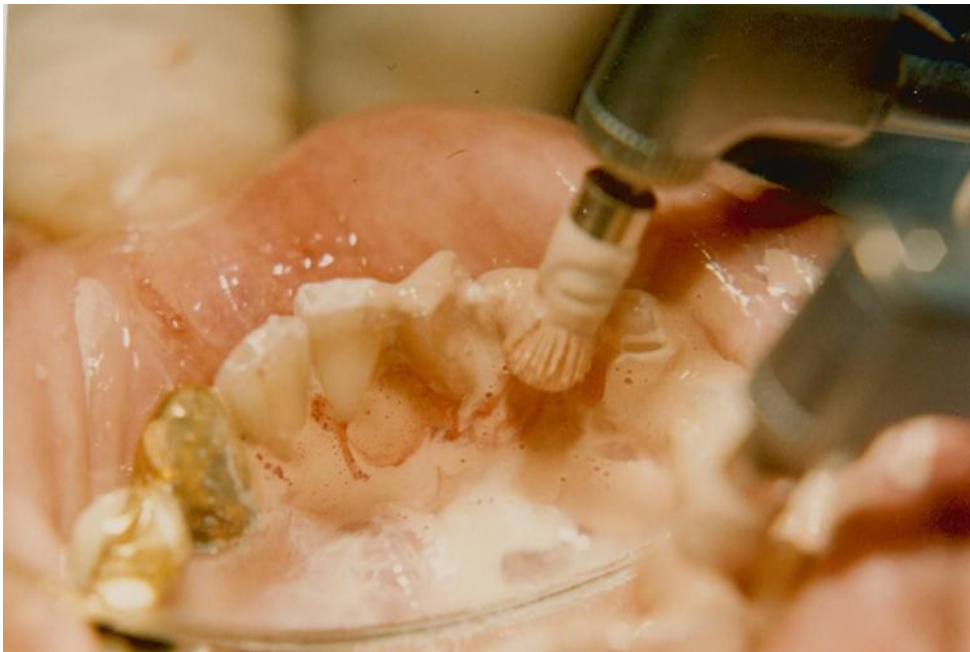Primera Visita:	Instrucciones de higiene oral, detartraje y alisado radicular, eliminación de prótesis iatrogénicas.
Segunda Visita:	Se realizó la preparación biomecánica de los dientes remanentes y cementado de la prótesis provisional.
Tercera Visita:	Tratamiento endodóncico <u>2]</u> y preparación de perno-muñón.
Cuarta Visita:	Ajuste aclusal y control.
Quinta Visita:	Una vez restablecida la salud periodontal se toma impresiones con silicona y la utilización del hilo retractor.
Sexta Visita:	Se cementa el aparato protésico definitivo.

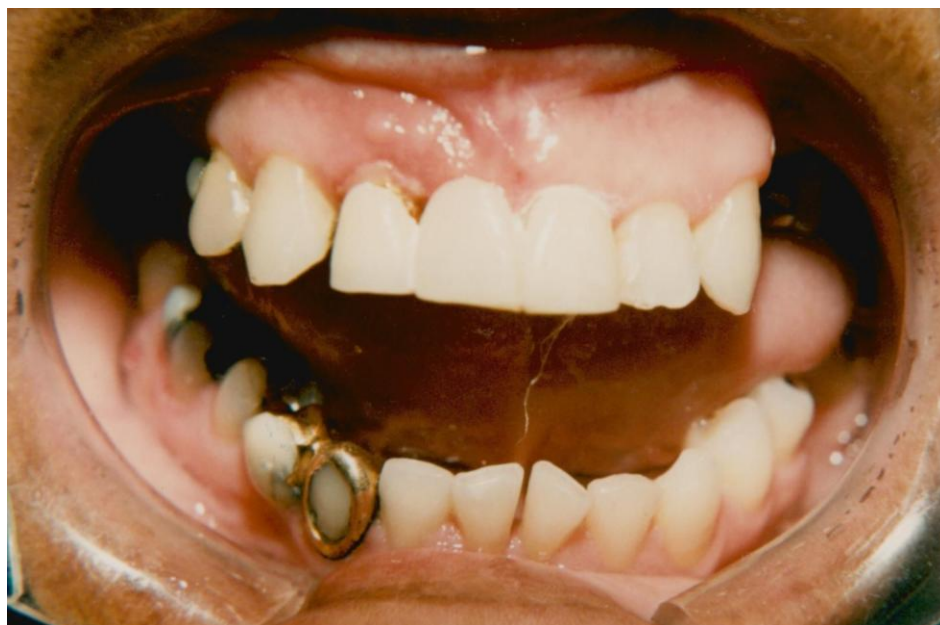Preoperatorio.



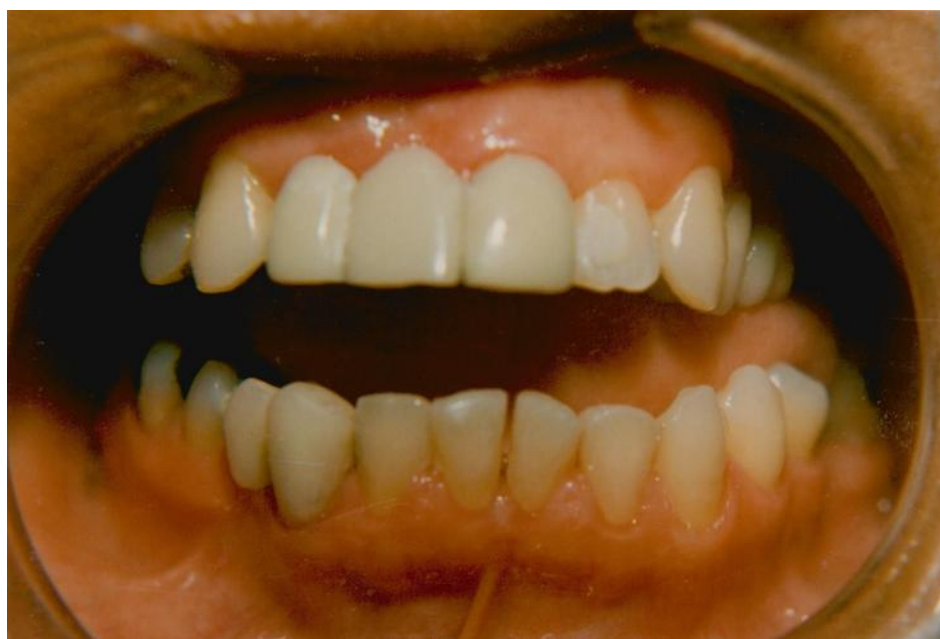

Detartraje y alisado radicular.





Prótesis provisional cementada



Prótesis definitiva cementada

Casos clínico N° 5.

Nombre: L.R.
Edad: 50 años
Sexo: Masculino
Ocupación: Comerciante
Motivo de la consulta: Sangrado gingival
Diagnóstico: Hiperplasia Gingival
Pronóstico: Favorable.

Secuencia Terapéutica:

Primera Visita: Instrucciones de higiene oral, detartraje y alisado radicular, eliminación de prótesis iatrogénicas.

Segunda Visita: Se realizó la preparación biomecánica de los dientes remanentes y cementado de coronas provisionales.

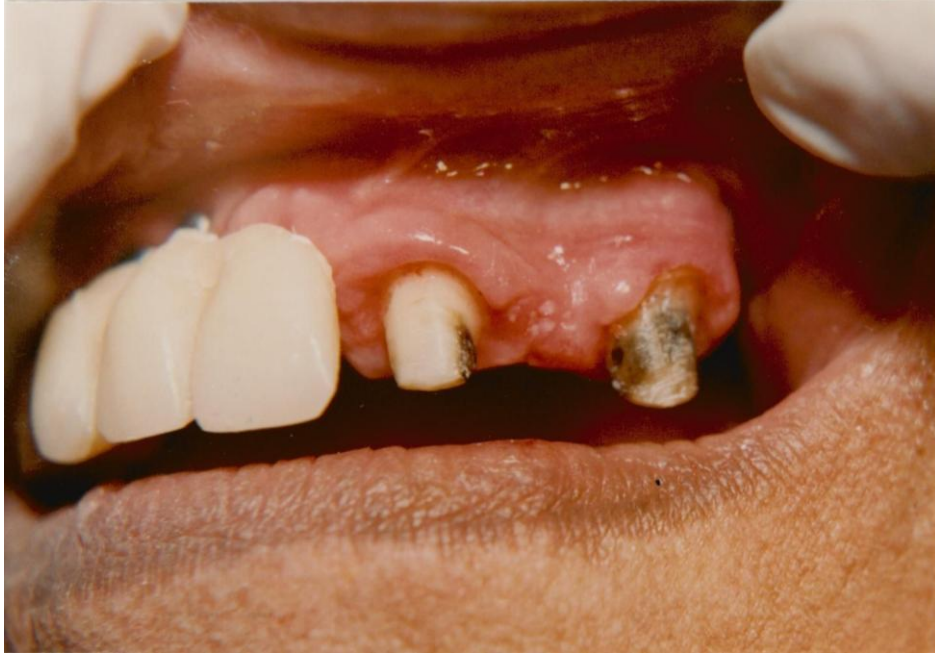Tercera Visita: Luego se realizo una gingivoplastia en 1 - 3 .

Cuarta Visita: Ajuste oclusal y control.

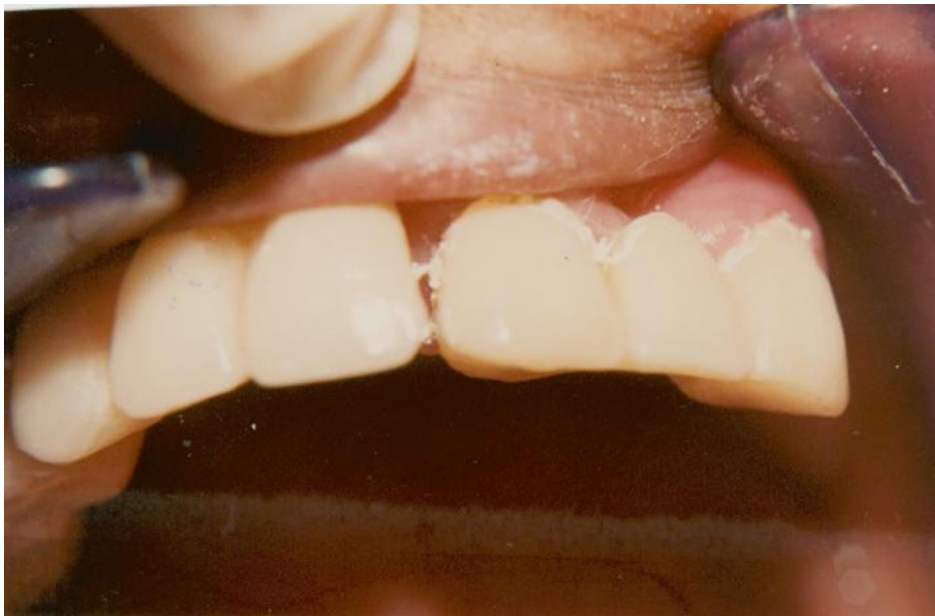Quinta Visita: Una vez restablecida la salud periodontal se toma impresiones con silicona y la utilización de cubetillas.

Sexta Visita: Se cementa el aparato protésico definitivo.

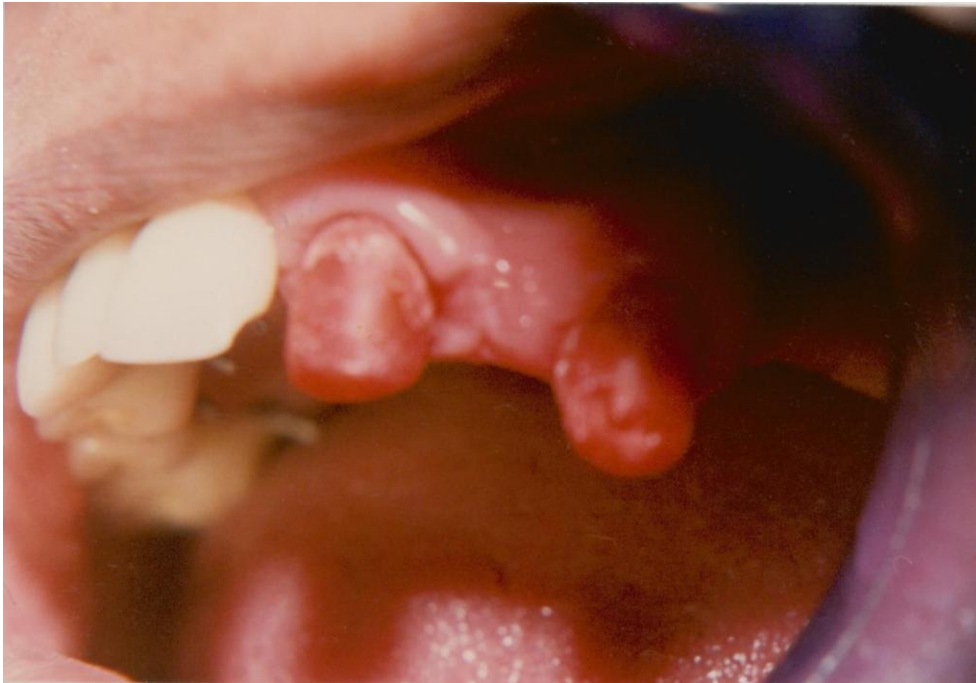Preoperatorio.



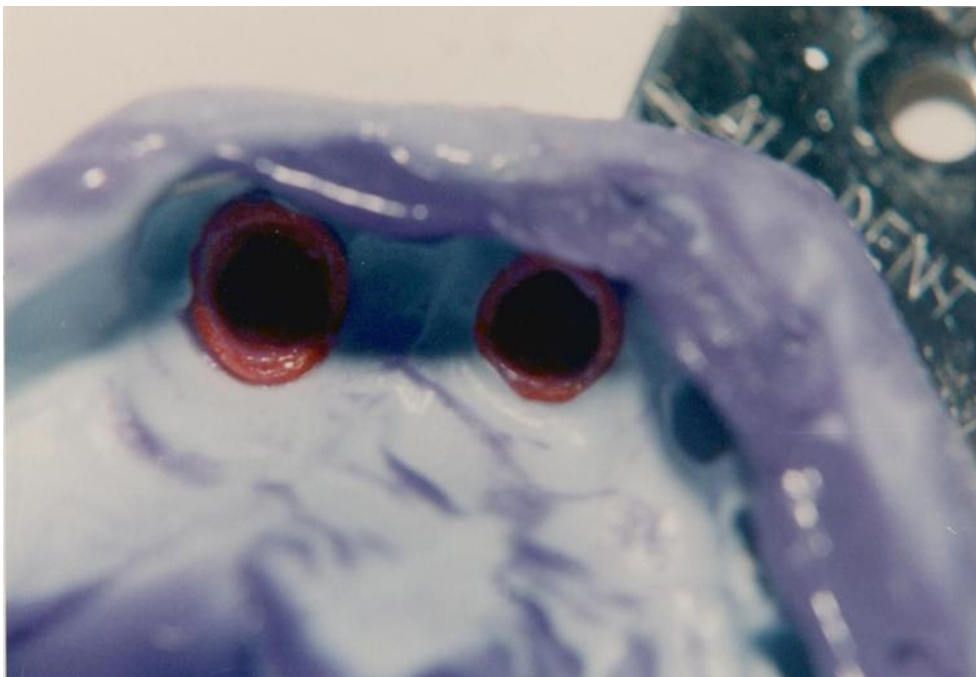
Preparación clínica concluida

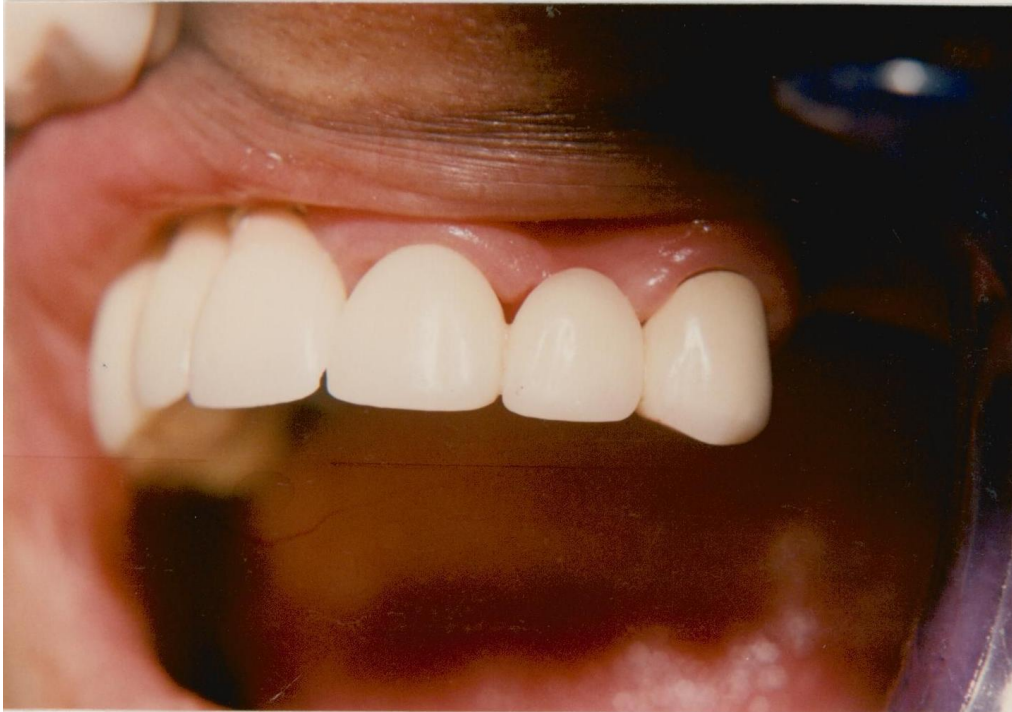

Protesis provisional cementada



Impresión





Protesis definitiva cementada