

ANEXOS

CASOS CLÍNICOS

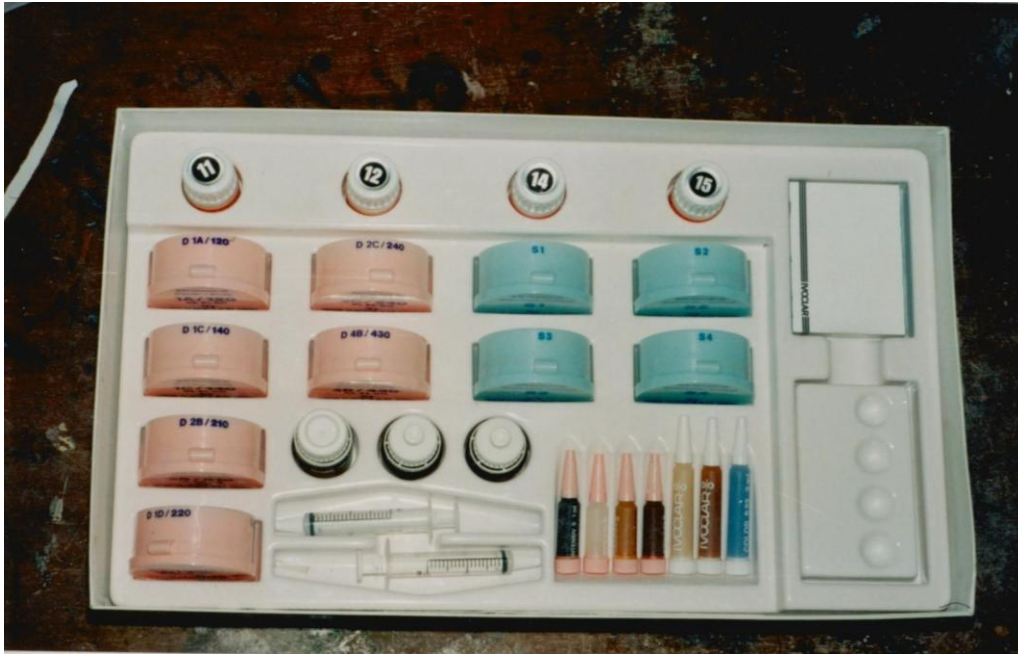


Fig. 1. Presentación de material Isosit SR en avío de introducción completo



Fig. 2. Recipiente de polimerización Hidroneumático




Fig. 3. Espátulas (A.B.C) para modelar las resinas

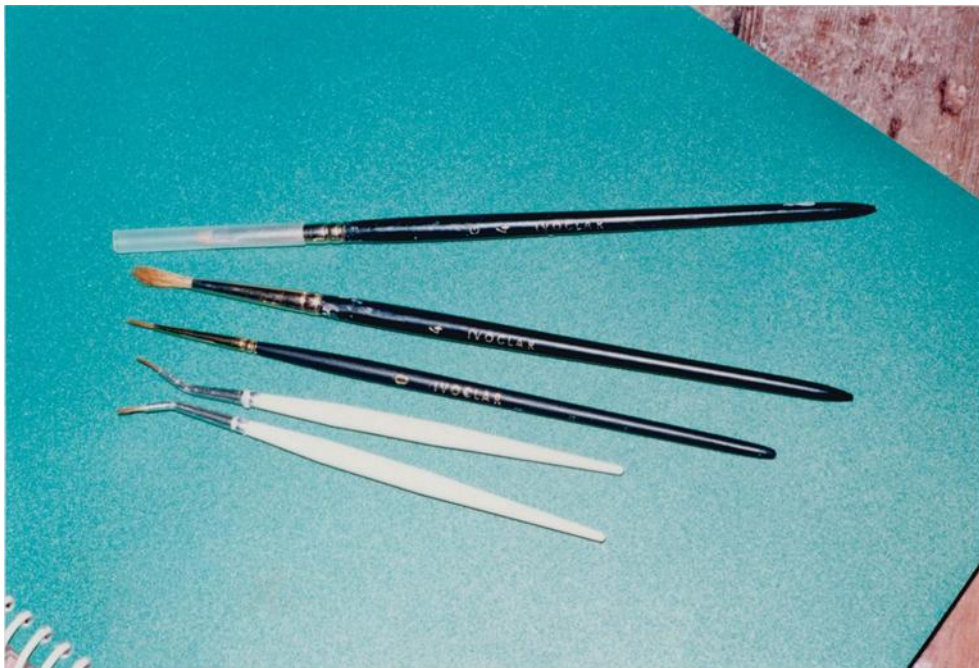

Fig. 4. Juego de pinceles de pelo fino de marta

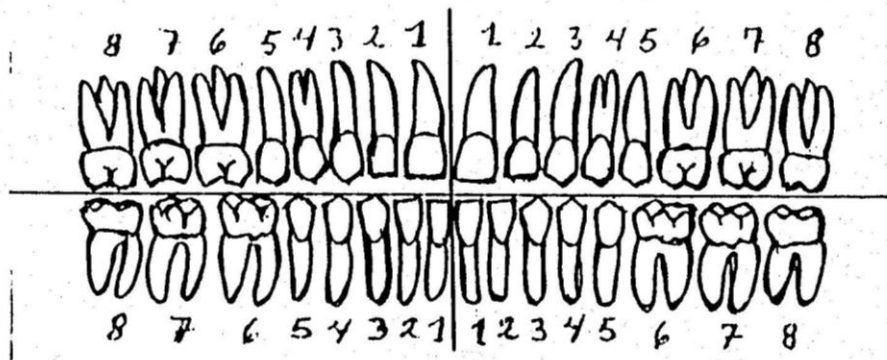
**PROTESIS FIJA
FICHA CLINICA N°1**

Paciente:J.V..... **Ocupación:**...Trabajador.....
Domicilio: ...El Portillo..... **N° s/n:**.....**Teléfono:**xx.....
Edad:45años..... **Estado Civil:** ..casado.....
Fecha Inicio Trabajo:....5 de mayo 1997.....
Diagnóstico: Pernos muñones. en laterales superiores ausencia de los dos centrales superiores .gingivitis marginal sector II.

Detalles:

Coronas: Vencer en laterales sup. Derechos izquierdo.....
Puente: Antero superior estético
Apoyos.
Intermediarios: Centrales superiores derecho e izquierdos.....
Conectores: Dos conectores mesiales
Color de diente o resina: 2B.....

Examen Clínico



Fecha de conclusión de Trabajo: 30 de mayo 1997.....

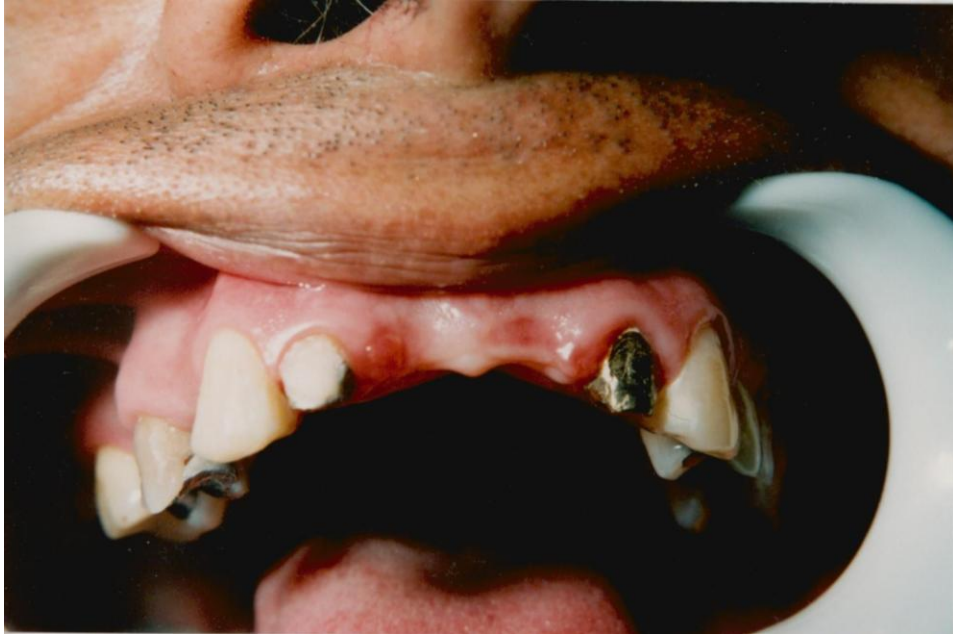CASO CLINICO Nº1

Fig. 5. Caso Clínico pre operatorio

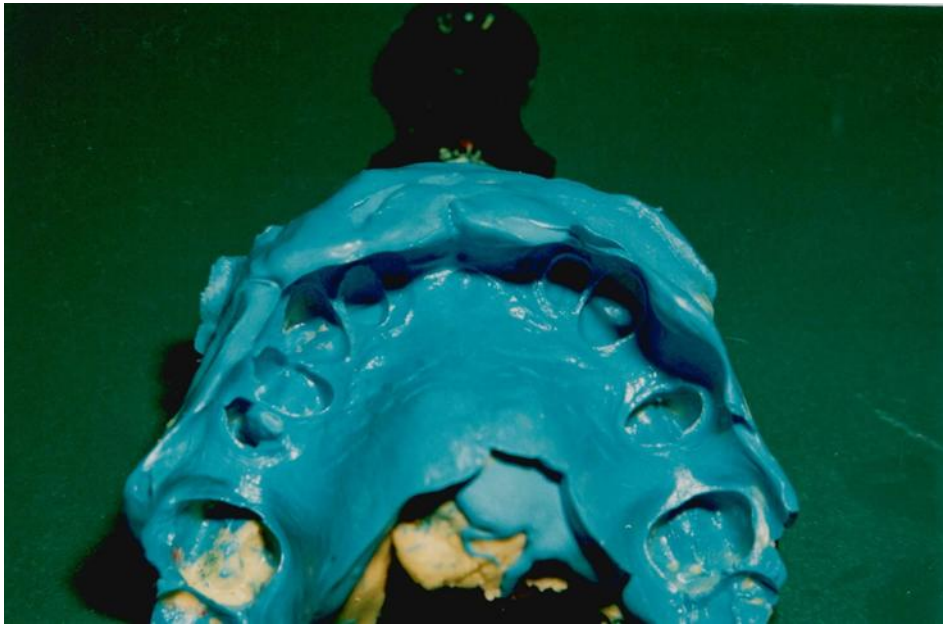

Fig. 6. Toma de impresión Superior para modelo maestro

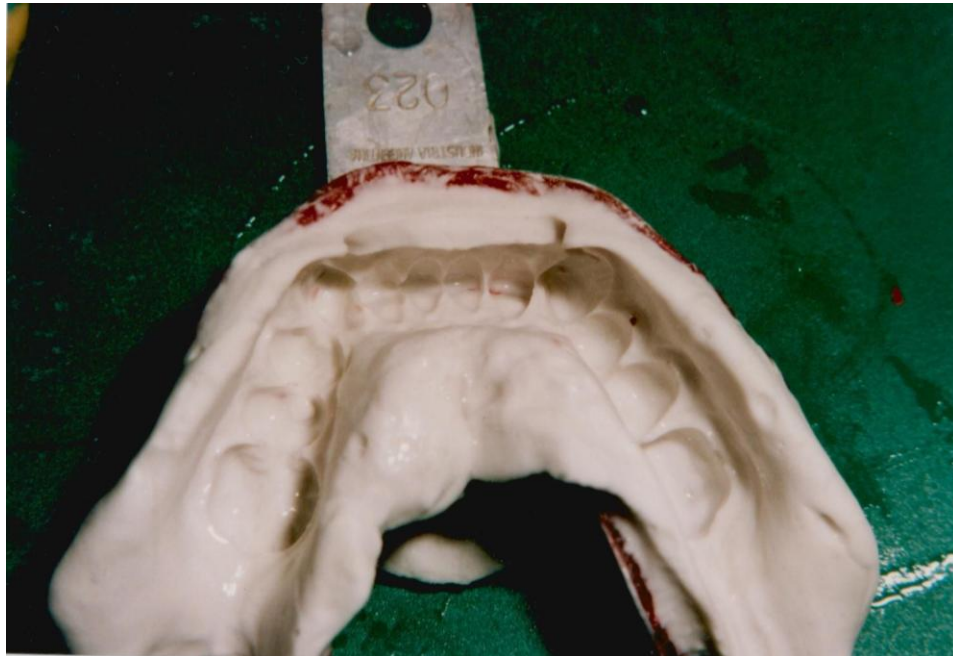

Fig. 7. Toma de impresión inferior para antagonista

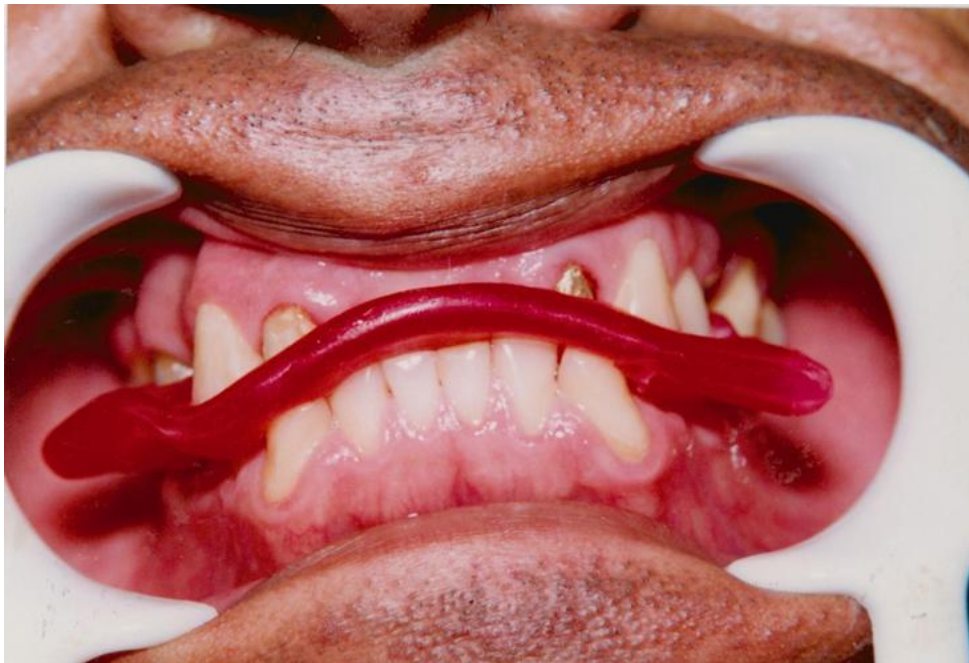

Fig. 8. Toma de mordida con cera roja

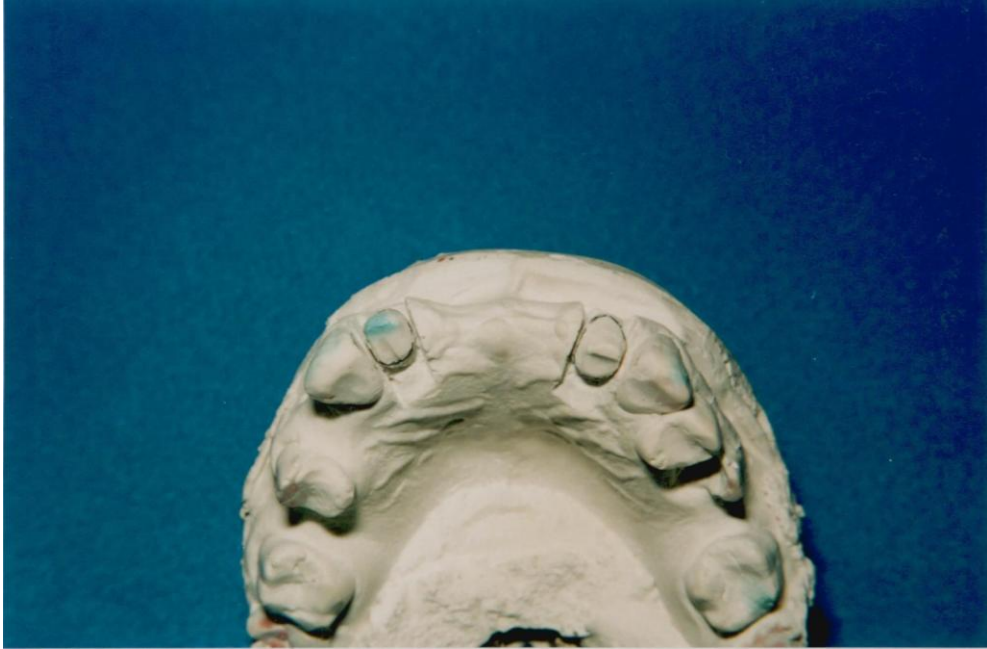

Fig. 9. Modelo de trabajo

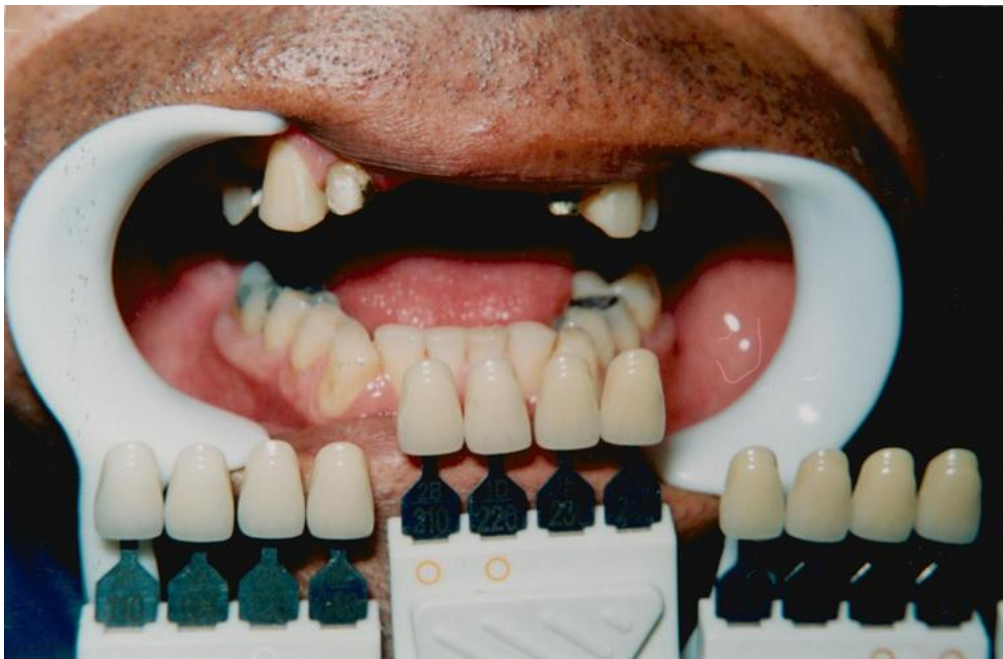

Fig. 10. Toma de color, con colorimetro del avio

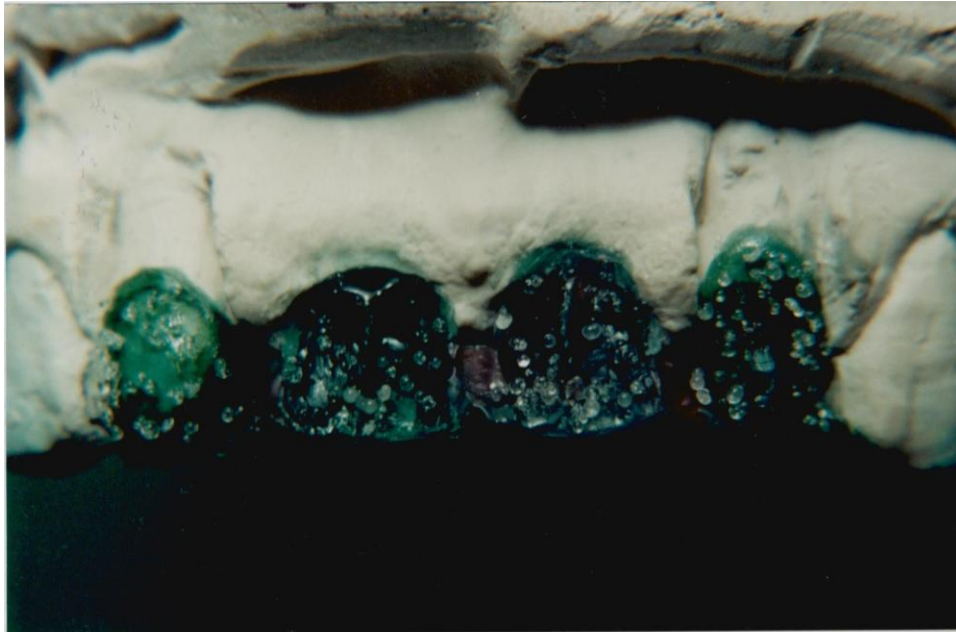


Fig. 11. Encerado de las coronas Veneer y los p $\acute{o$ nticos con perlas de retenci $\acute{o$ n e hilos por vestibular




Fig. 12. Encerado visto por incisal

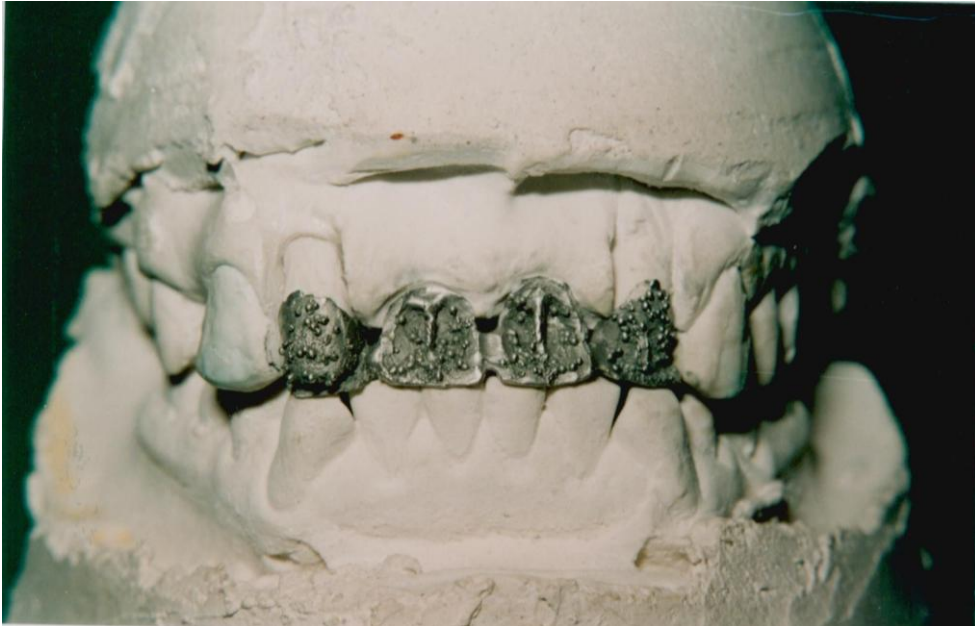
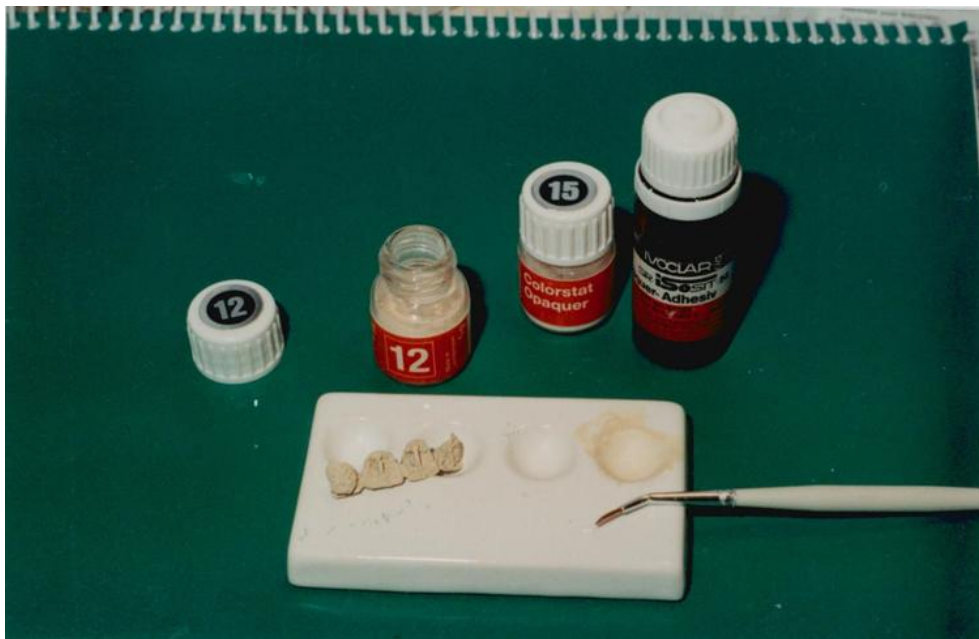

Fig. 13. Metal en modelo con retenciones para la resina



*Fig. 14. Preparación del opacador en la placa cerámica con el color ya seleccionado
Polvo y líquido Flúid*

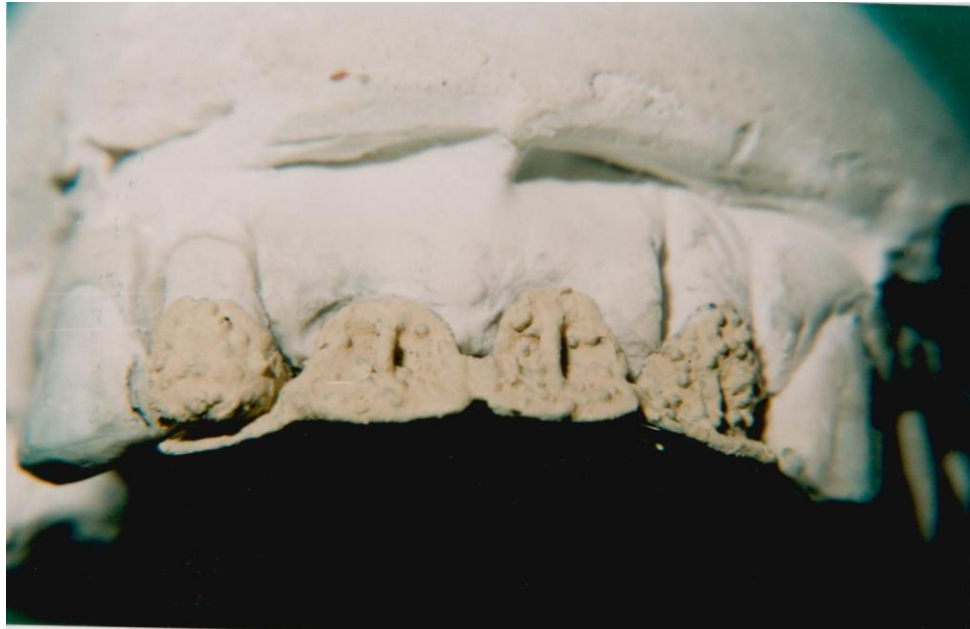

Fig. 15. Estructura metálica con aplicación del opacador

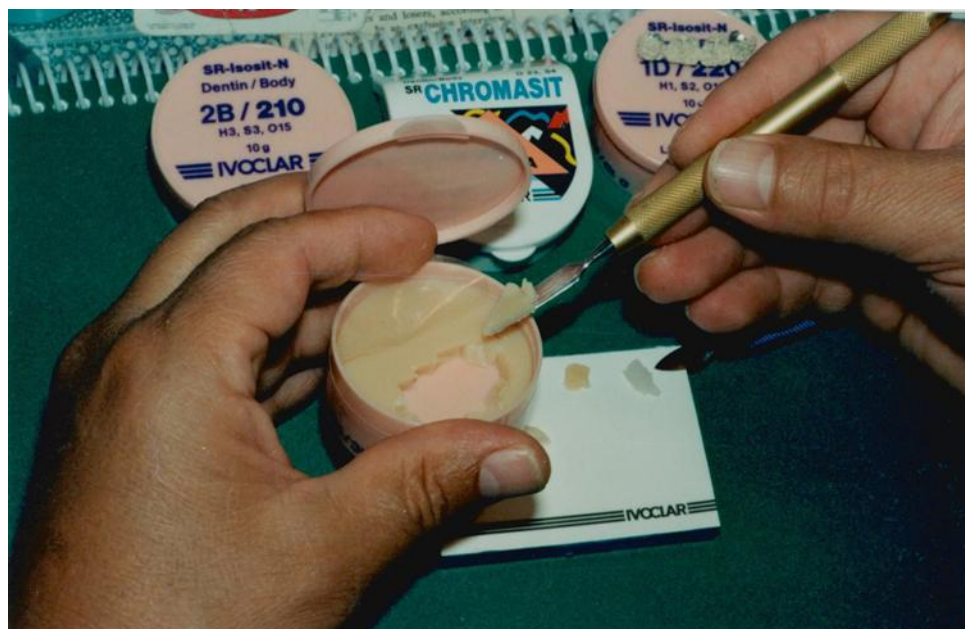

Fig. 16. Toma de la pasta de dentina, con la espátula colocada sobre el block de papel



Fig. 17. Toma de la pasta incisal con la espátula colocada sobre el block de papel



Fig. 18. Selección completa del material

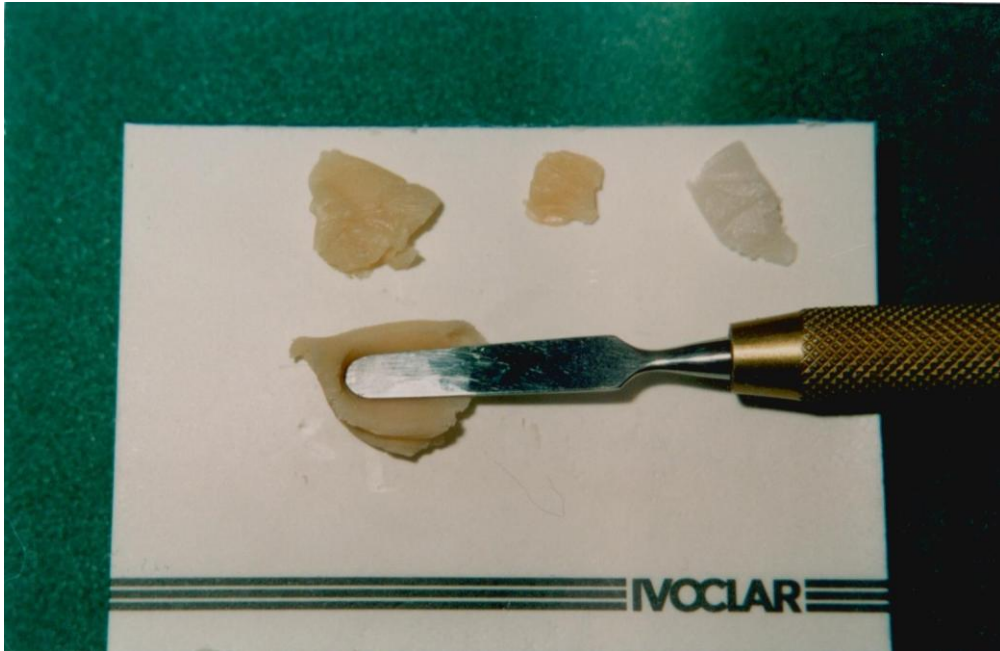

Fig. 19. Espatulado de dentina sobre si misma para evitar burbujas




Fig. 20. Verificación de las pastas con el colorímetro

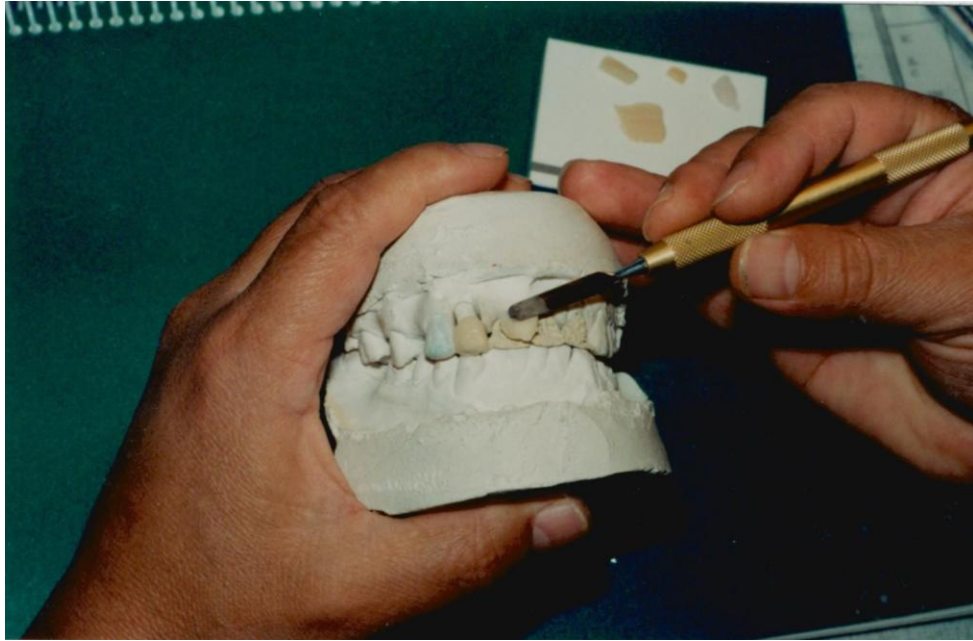

Fig. 21. Aplicación de la pasta de dentina sobre la estructura metálica en el modelo.

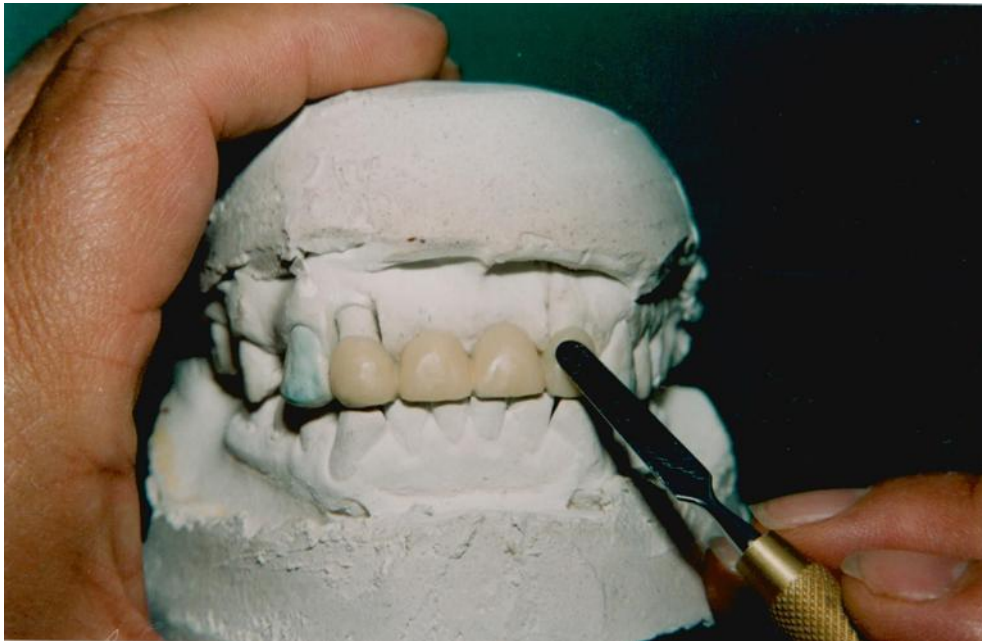


Fig. 22. Modelaje y conformación anatómica de los dientes estéticos en resina

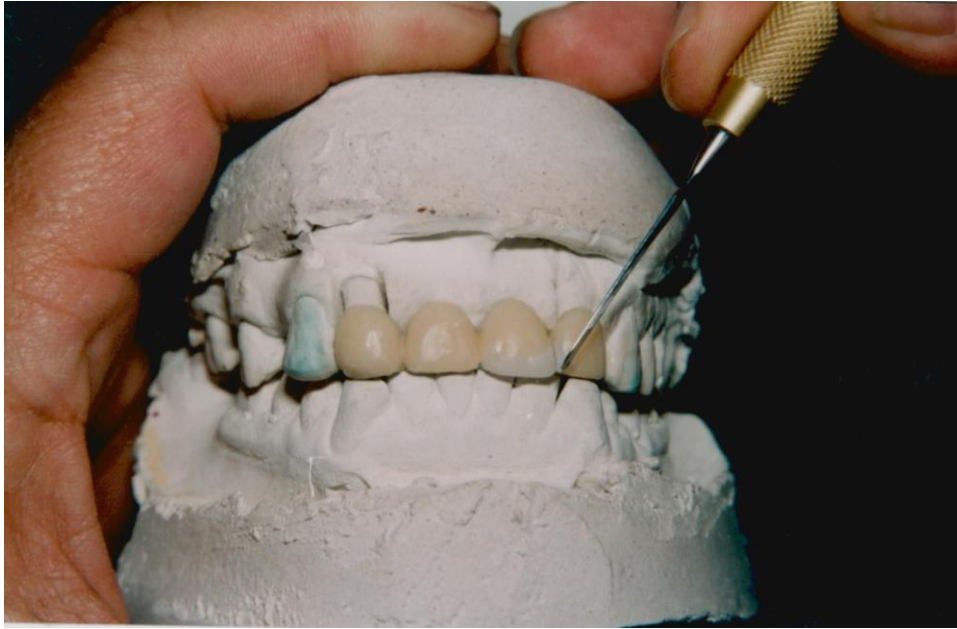


Fig. 23. Aplicación de la pasta incisal sobre dentina y terminación de la forma anatómica

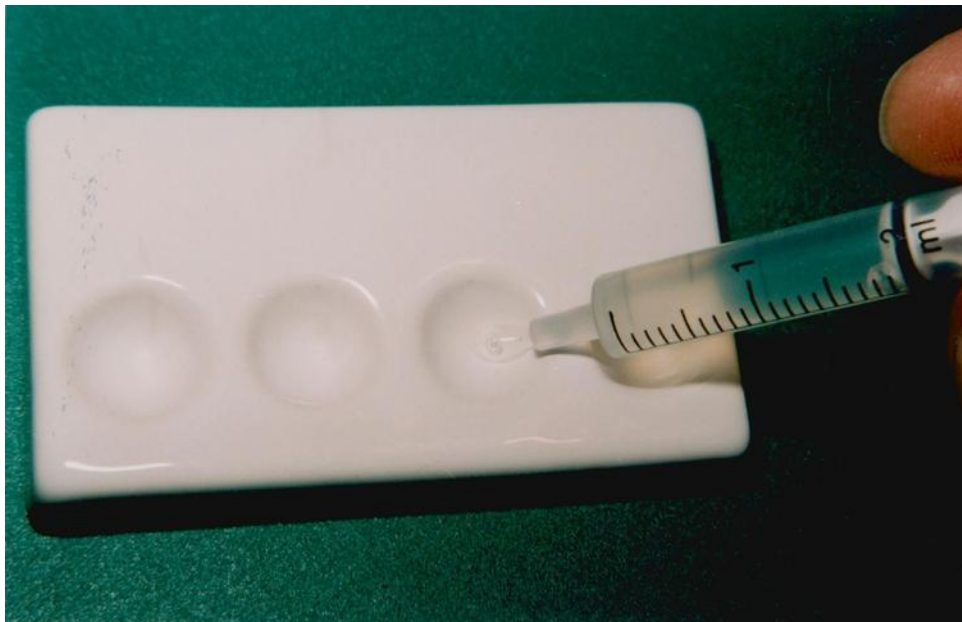

Fig. 24. Resina fluida sobre la placa cerámica




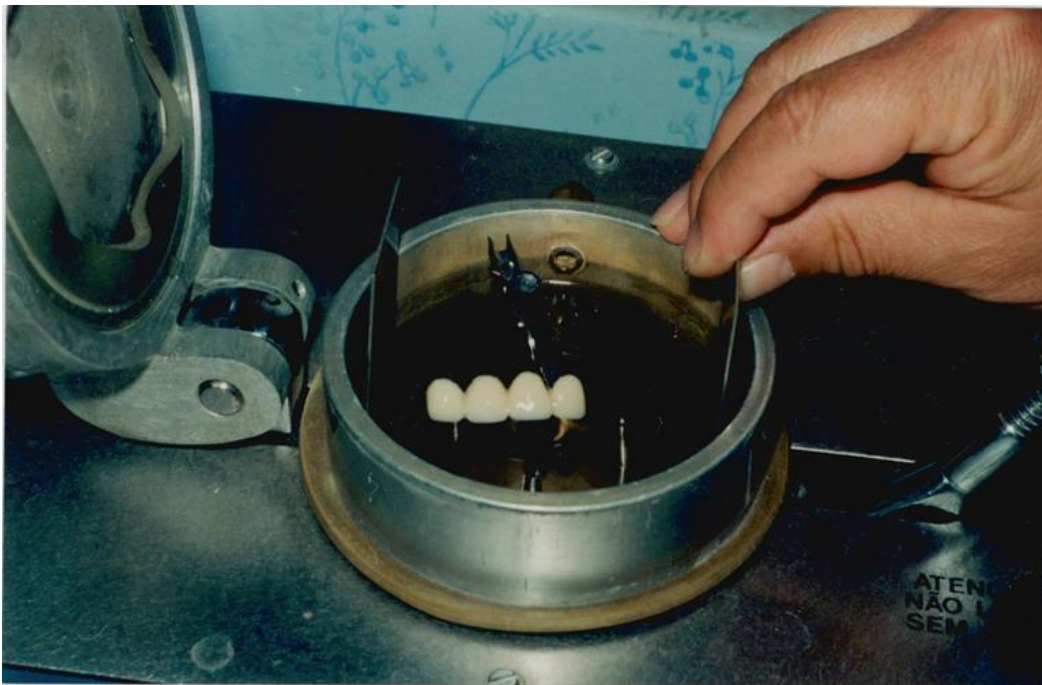
Fig. 25. Colocación del líquido Fluid sobre la resina fluida

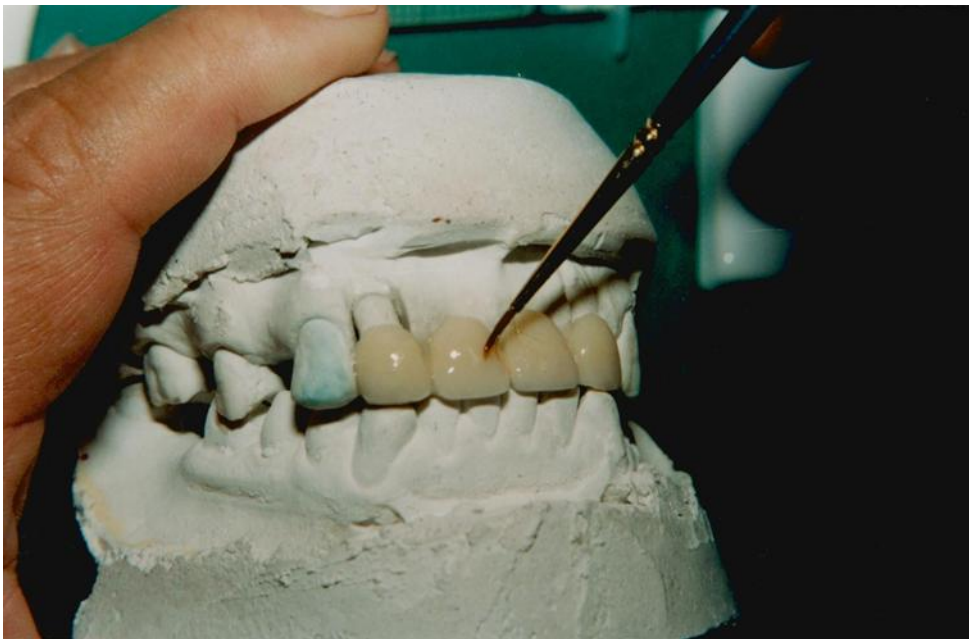

Fig. 26. Pincelado de la resina fluida sobre las pastas por vestibular para su afinación y brillo



Fig. 27. Pincelado con la resina fluida en los espacios interproximales



28. Colocación del trabajo en el recipiente hidroneumático con la platina fijadora y las pinzas de sujeción para la polimerización

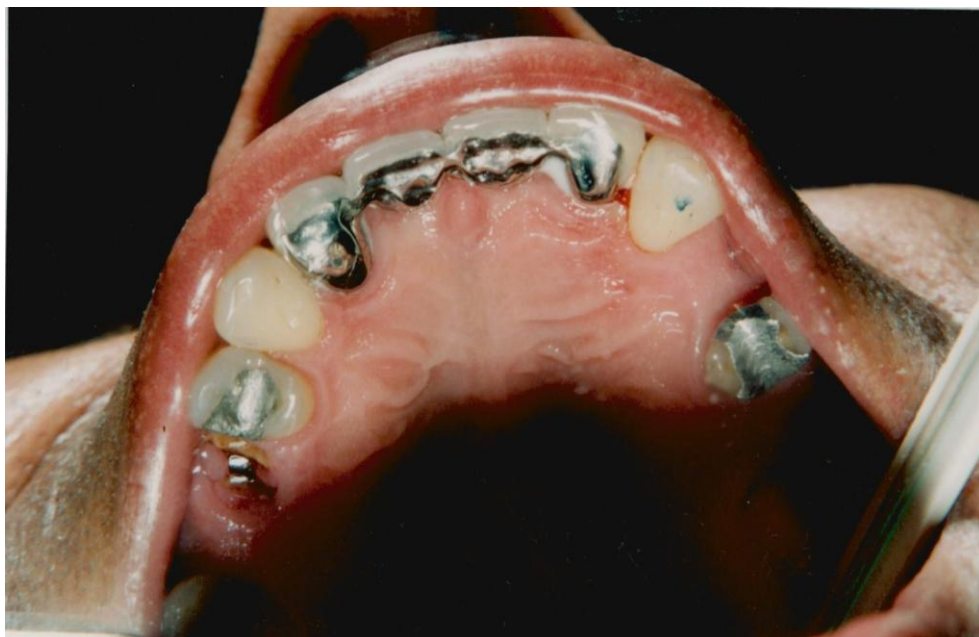

Fig. 29. Trabajo terminado visto por oclusal

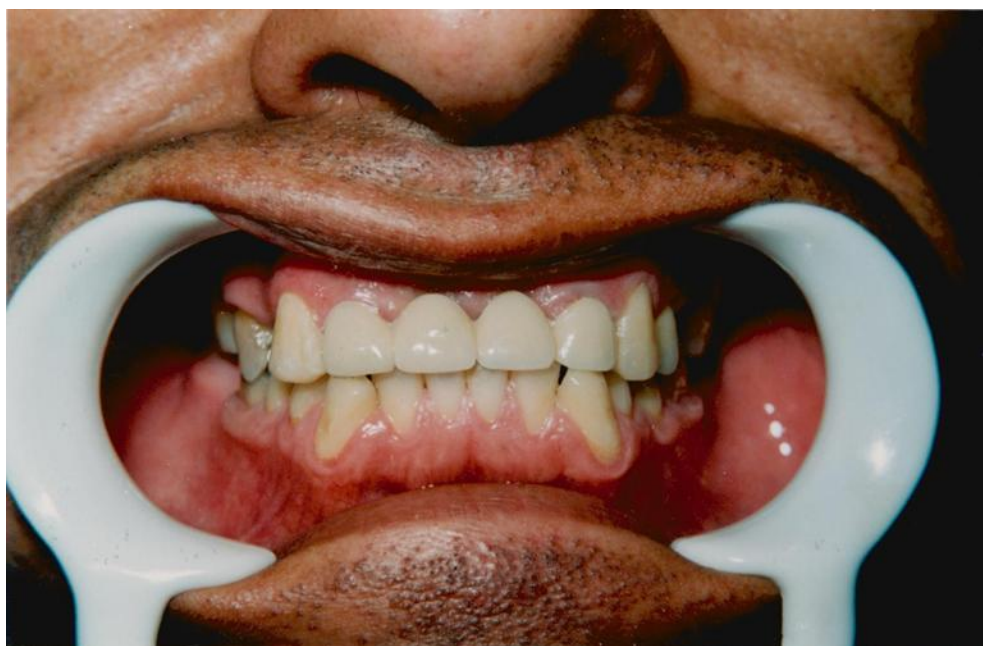

Fig. 30. Trabajo terminado visto por vestibular

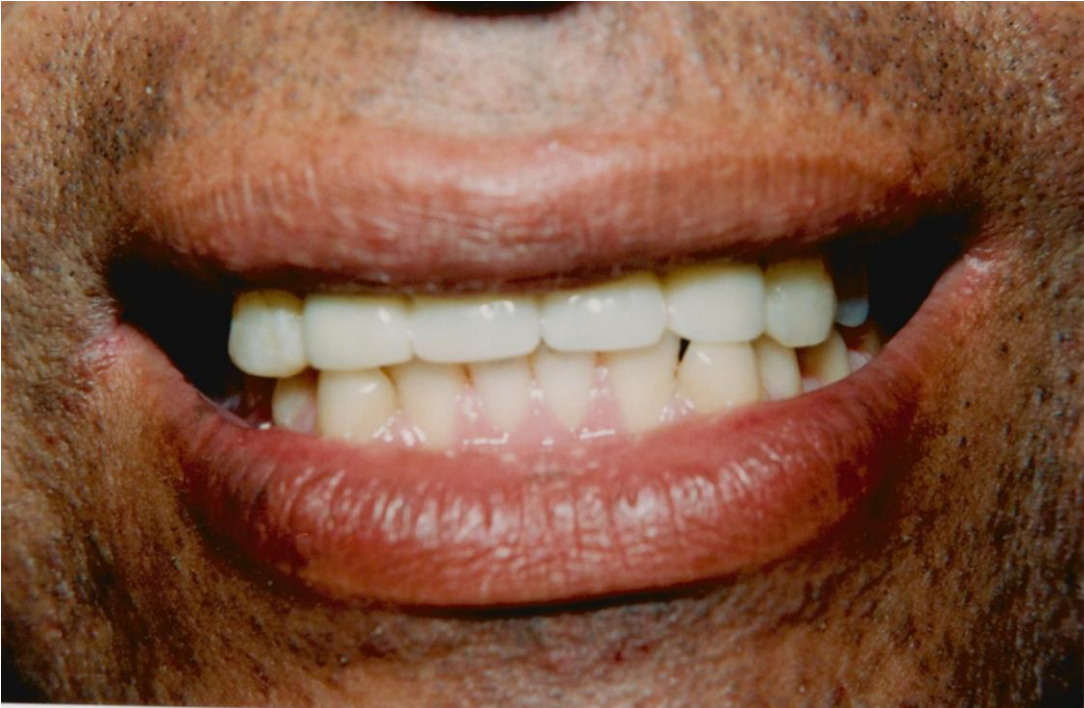

Fig. 31. Conclusión del trabajo y cementado en boca

FICHA CLINICA N°2

Paciente:M.N..... Ocupación...Estudiante.....

Domicilio: ...C/Oruro..... N° s/n.....Teléfono:xx.....

Edad:25años..... Estado Civil: ..casada.....

Fecha Inicio Trabajo:....16 de junio de 1997.....

Diagnóstico: Puente ántero superior derecho fracturado. Ausencia de los dos incisivos centrales y laterales derechos e izquierdos.

Detalles:

Coronas: 3/4 en caninos superiores derecho e izquierdo.....

Puente: Antero superior estético

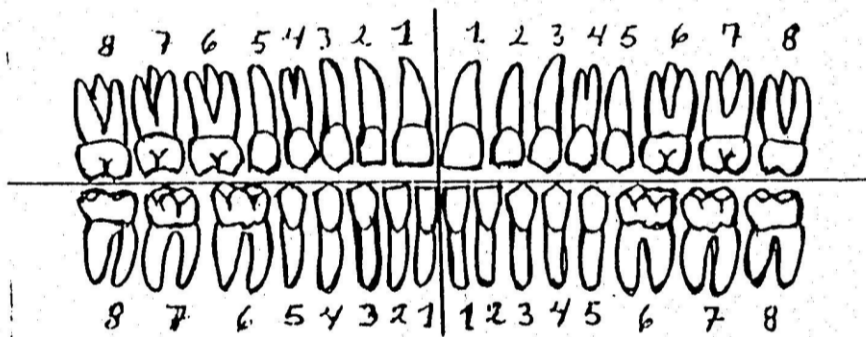
Apoyos.

Intermediarios: Centrales y laterales superiores derecho e izquierdos

Conectores: Dos conectores mesiales en caninos

Color de diente o resina: 1D.....

Examen Clínico



Fecha de conclusión de Trabajo: 3 de julio de 1997

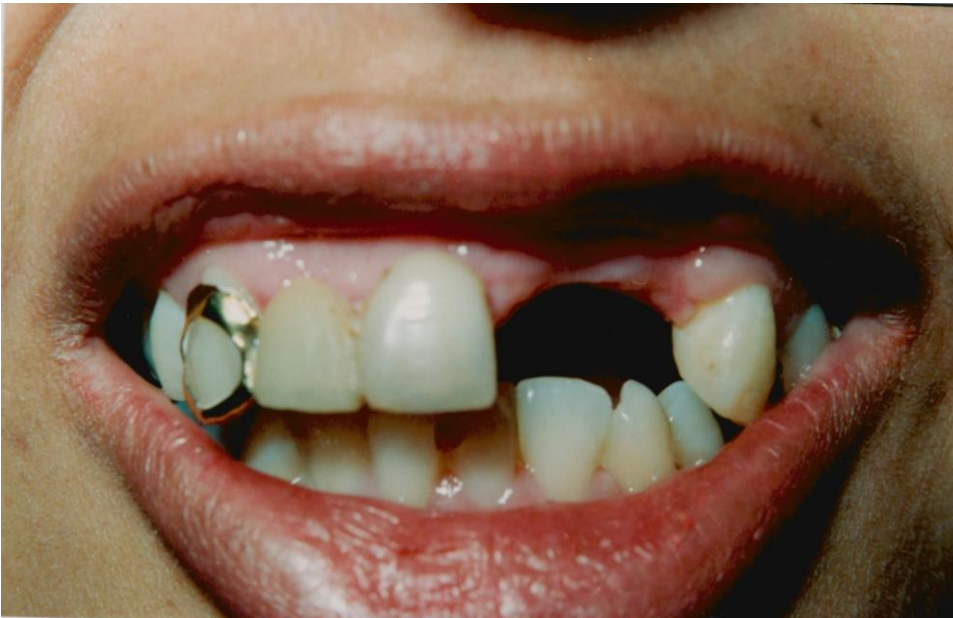

Fig. 32. Preoperatorio

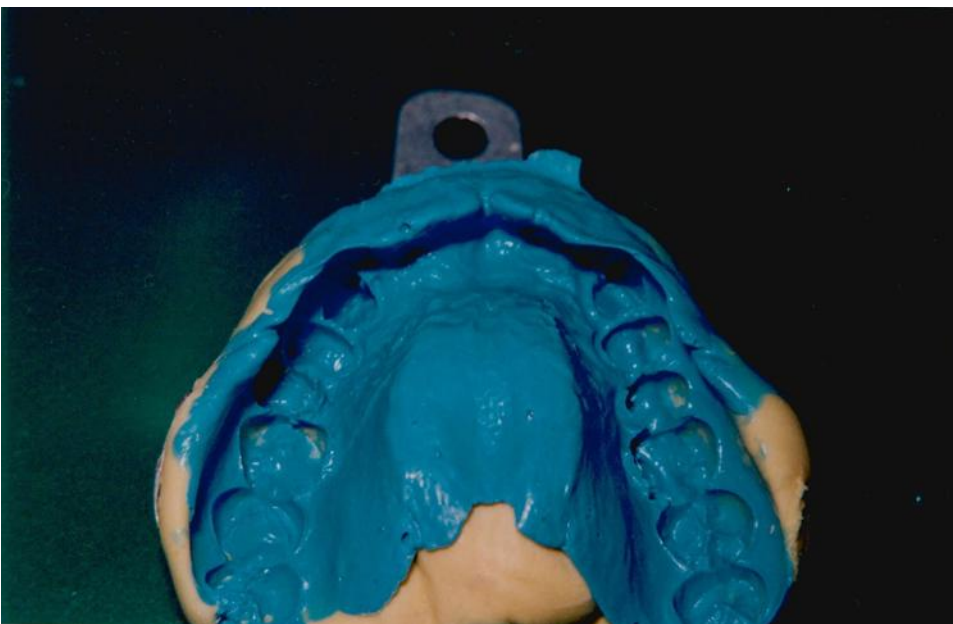


Fig. 33. Impresión superior

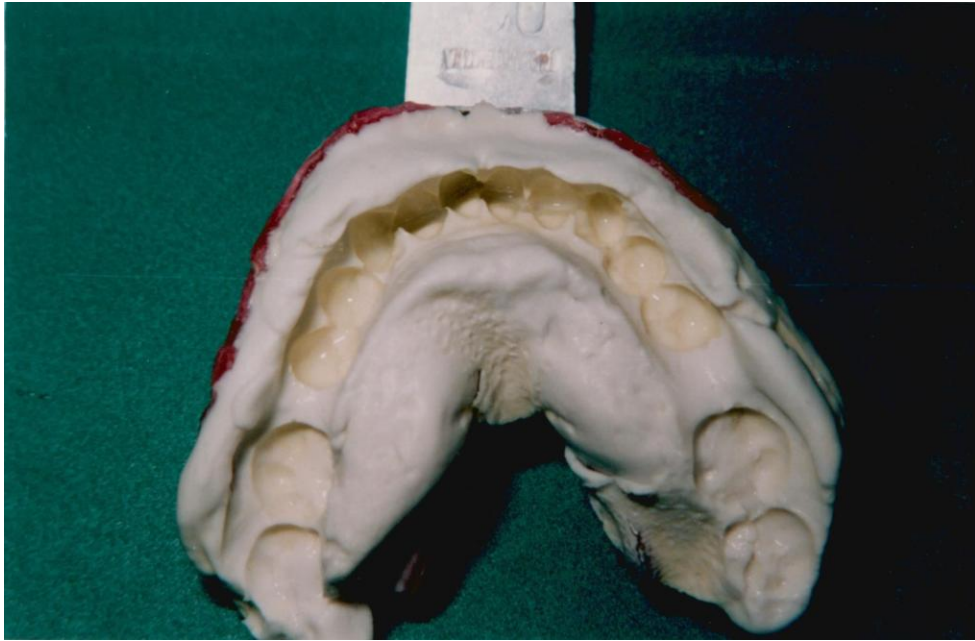


Fig. 34. Impresión inferior

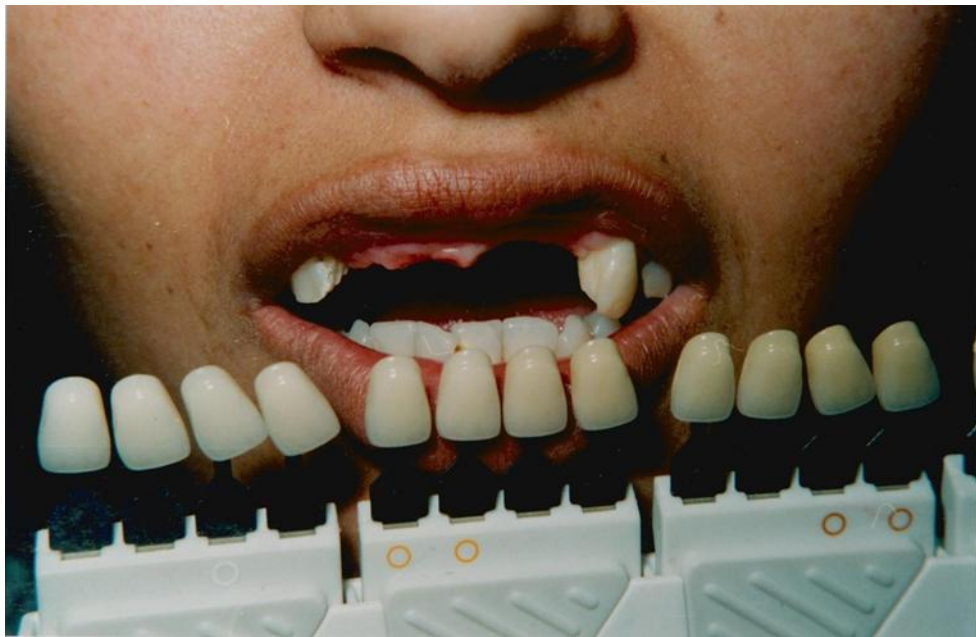

Fig. 35. Toma del color con el colprimetro

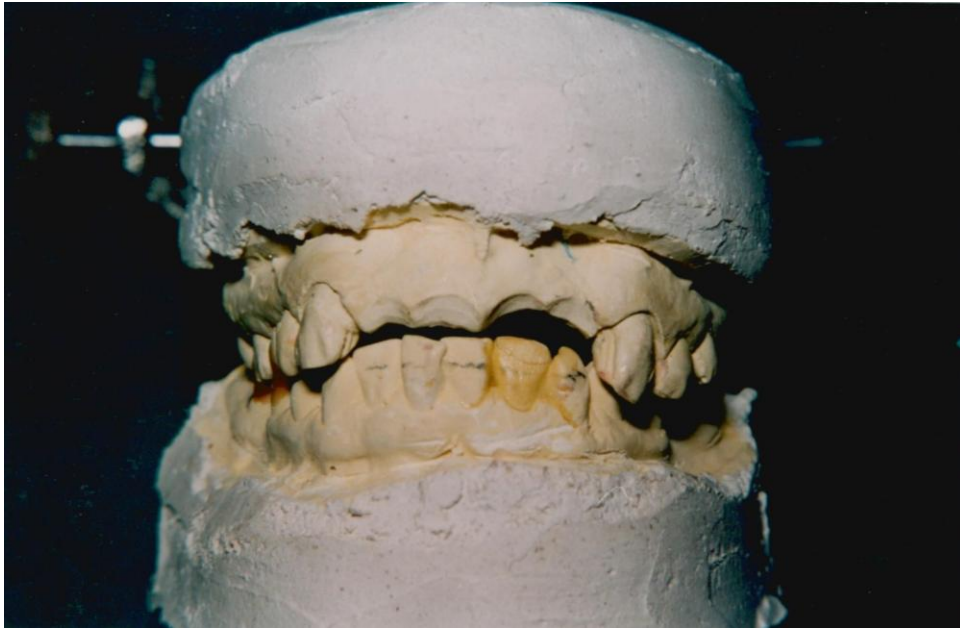


Fig. 36. Modelos de yeso preparados

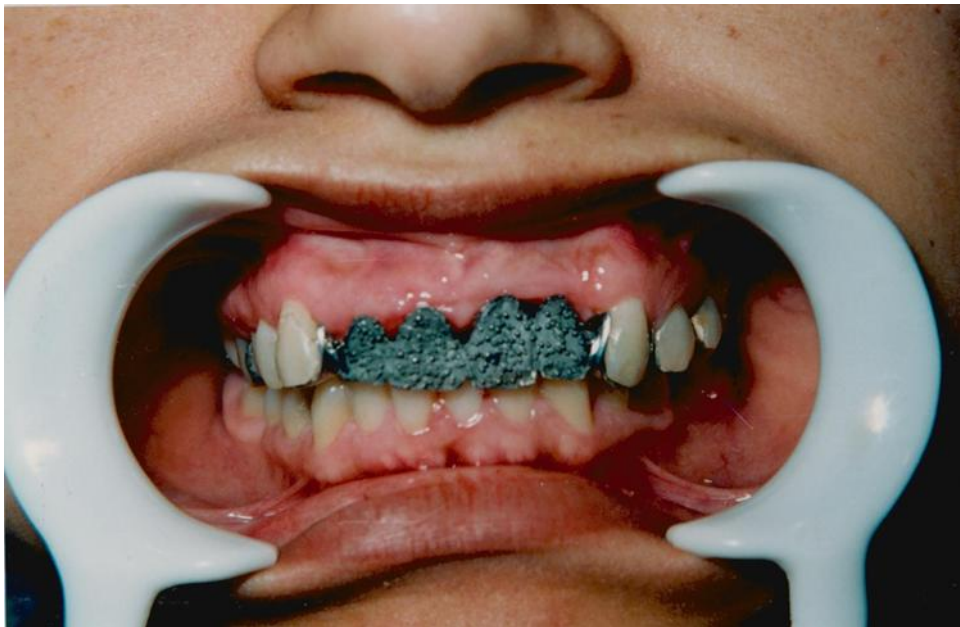


Fig. 37. Prueba del metal en boca, donde se observa las pérlas de retención

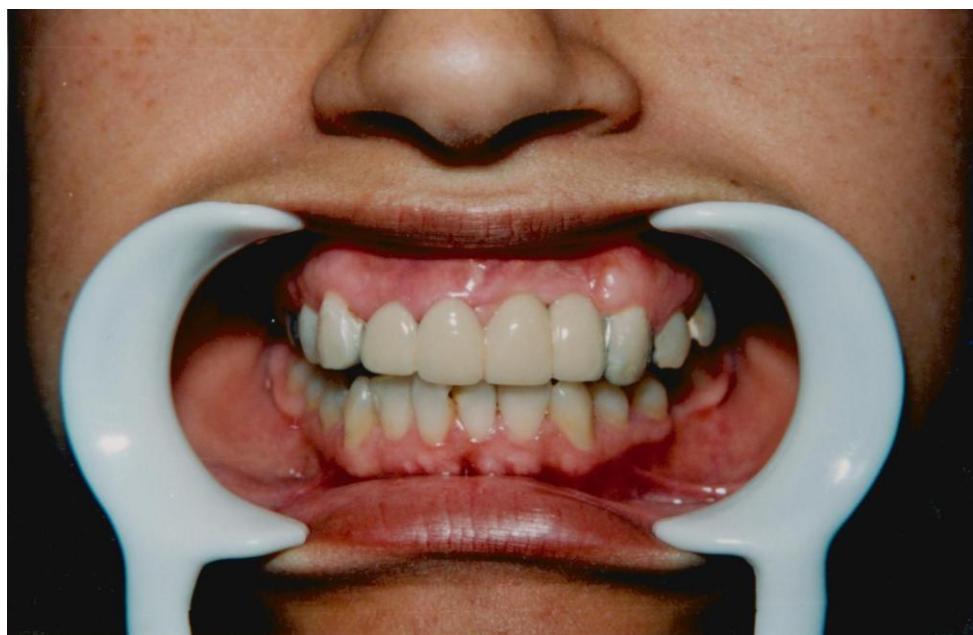

Fig. 38. Vista vestibular y cementado del puente

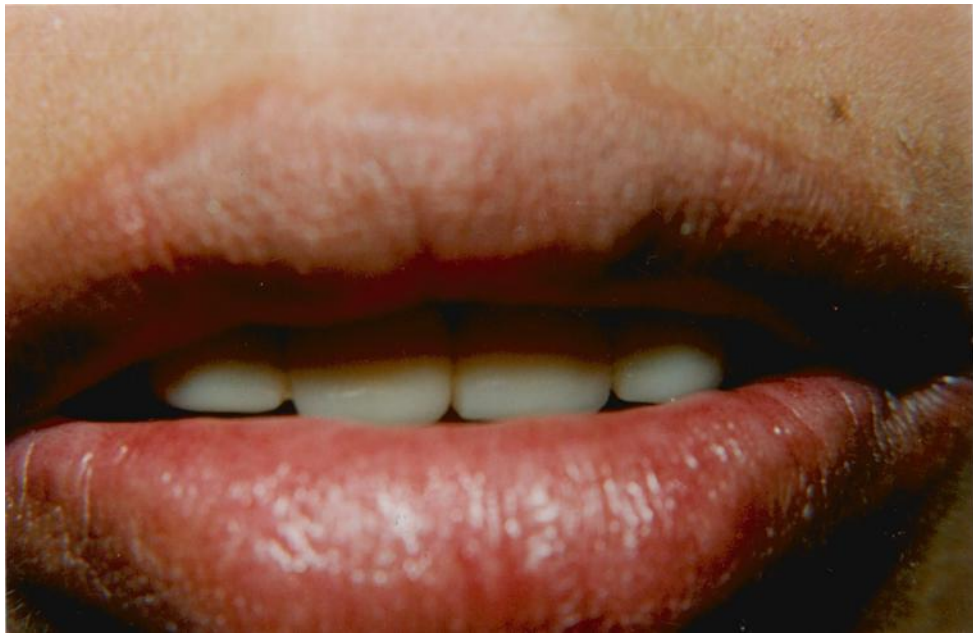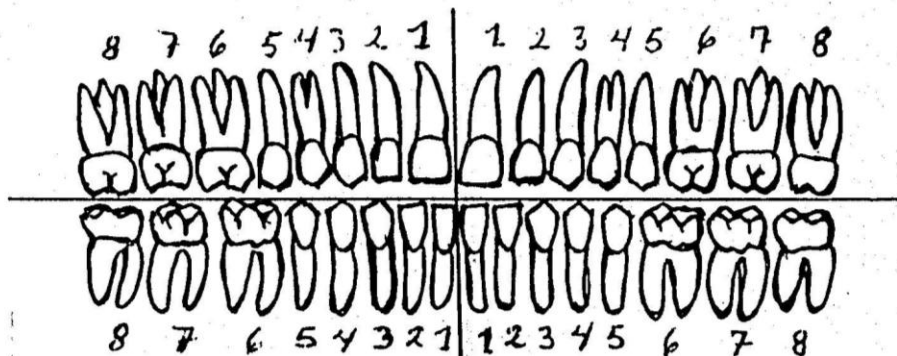


Fig. 39. Trabajo concluido

FICHA CLINICA N° 3

Paciente:N.T..... **Ocupación:** Secretaria.....
Domicilio: ...La Tabladita..... N° s/n..... **Teléfono:** ...xx.....
Edad:40 años..... **Estado Civil:**casada.....
Fecha Inicio Trabajo:.....8 de agosto 1997.....
Diagnóstico: Caries mesio oclusal en el primer premolar superior derecho
Detalles:
Coronas: Corona Veneer
Puente:.....
Apoyos:.....
Intermediarios:.....
Conectores:.....
Color de diente o resina: 2B y 1D

Examen Clínico



Fecha de conclusión de Trabajo: 29 de agosto 1997

CASO CLINICO N°3

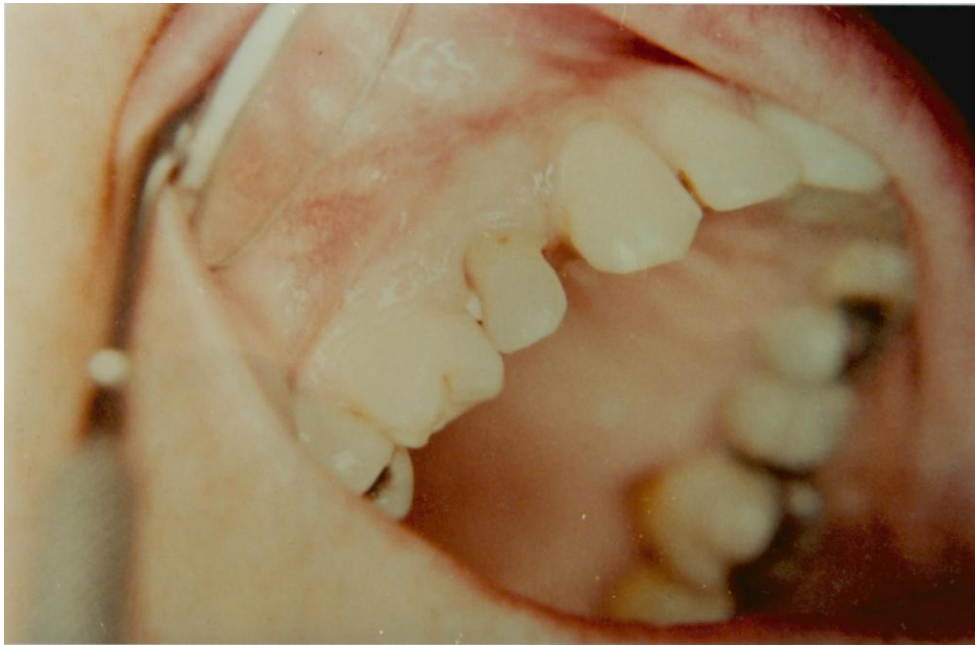

Fig. 40. Preoperatorio

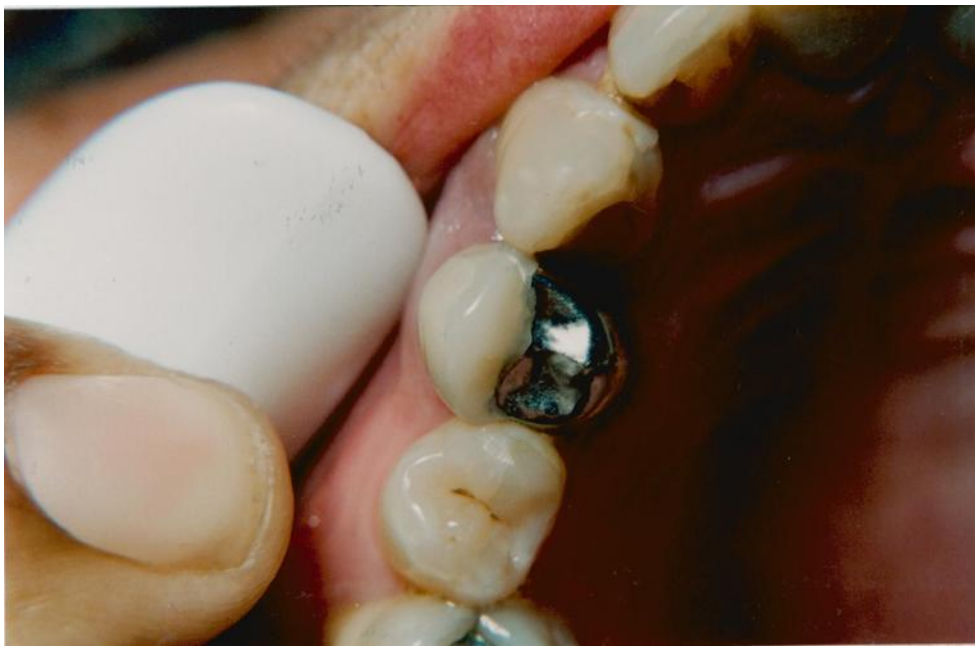

Fig. 41. Trabajo terminado, Vista oclusal.

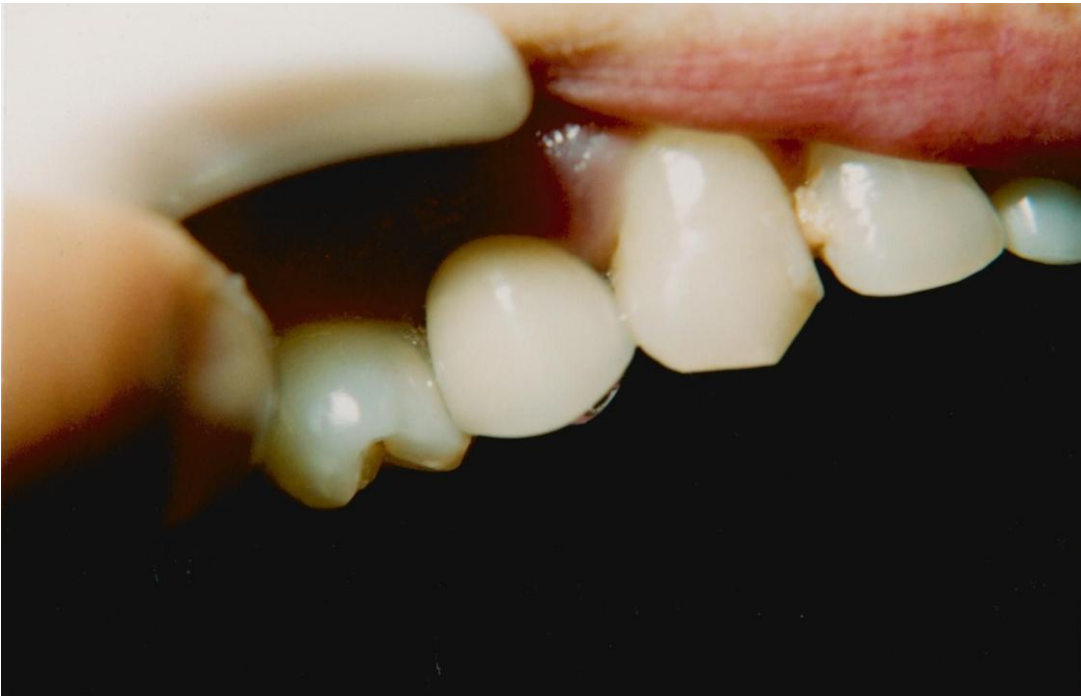

Fig. 42. Trabajo concluido

FICHA CLINICA N°4

Paciente:R.P..... **Ocupación:** .Odontólogo.....

Domicilio: ...c/ Ingavi N° 1120..... **Teléfono:**

Edad:29 años..... **Estado Civil** ..casado.....

Fecha Inicio Trabajo: 1° de septiembre 1997.....

Diagnóstico: Ausencia del primer premolar superior izquierdo. Caries en el segundo premolar. Ausencia del primer molar superior izquierdo.

Detalles:

Coronas: Corona Veneer en el segundo premolar superior y corona funda en el segundo molar superior izquierdo

Puente: Puente póstero superior izquierdo estético.

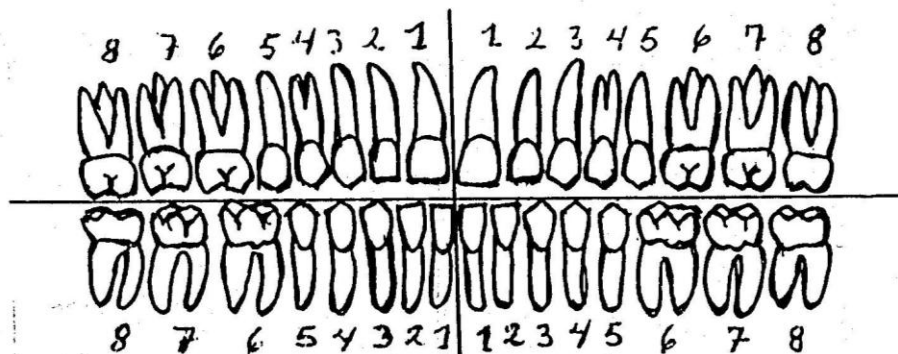
Apoyos. Un apoyo distal en el canino superior izquierdo.

Intermediarios: En el primer premolar superior izquierdo. En el primer molar superior izquierdo.....

Conectores: dos mesiales y un distal

Color de diente o resina: 1C y 2B

Examen Clínico



Fecha de conclusión de Trabajo: 19 de septiembre 1997

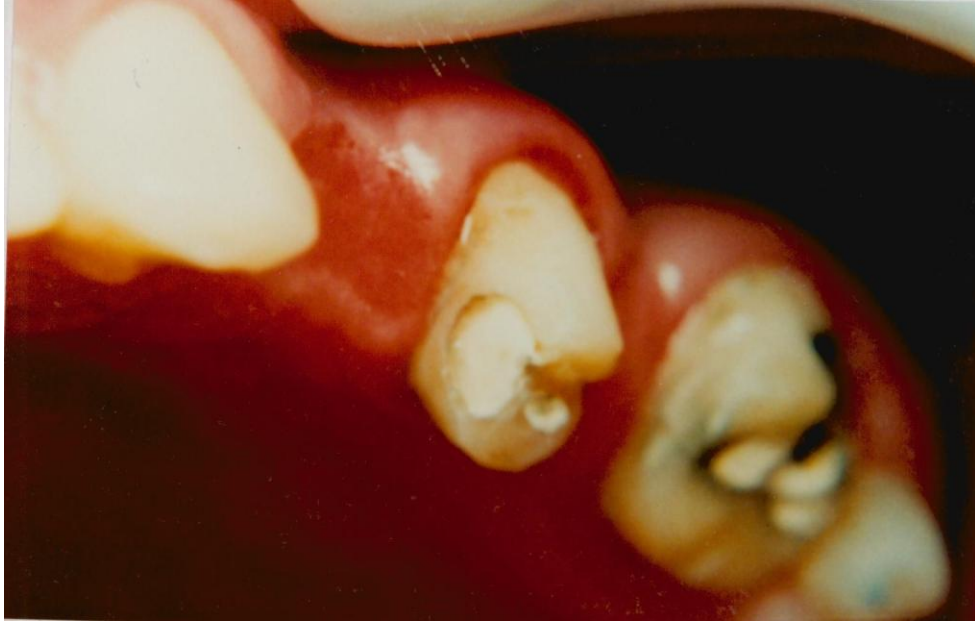CASO CLINICO Nº4

Fig. 43. Preoperatorio.

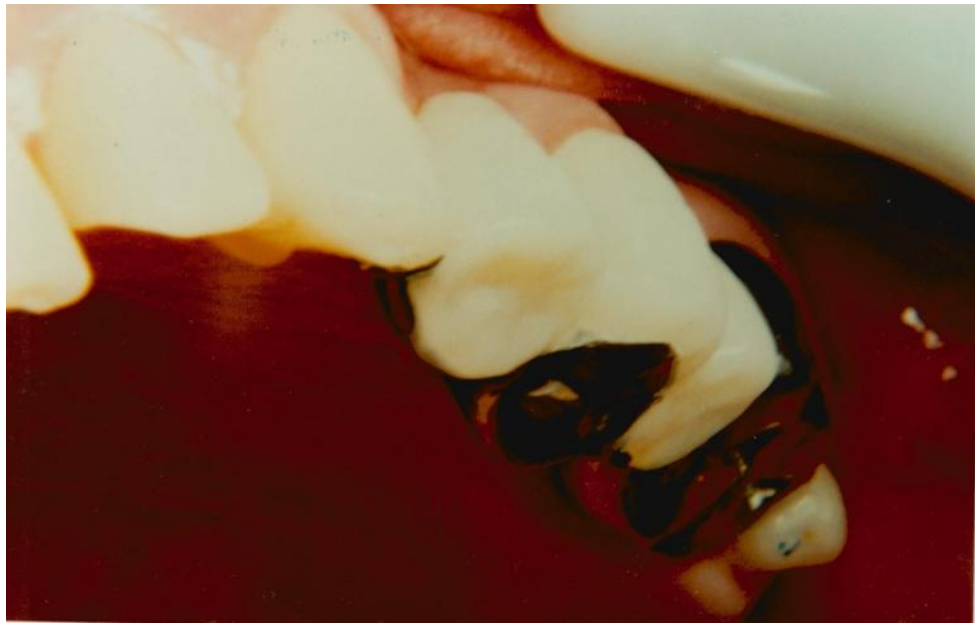

Fig. 44. Visto por oclusal

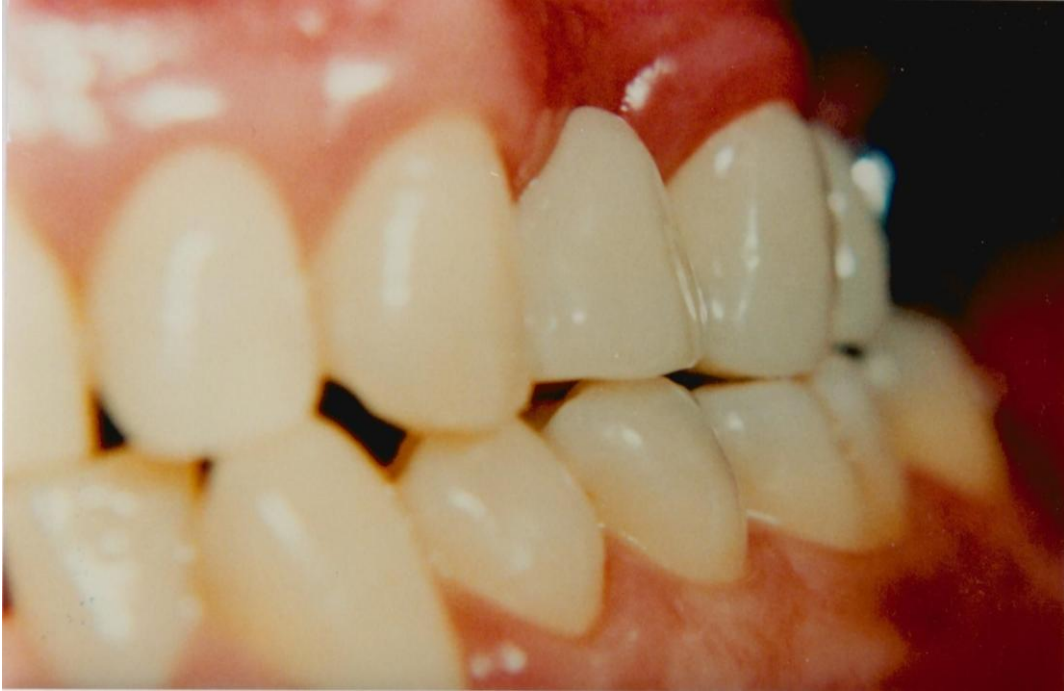

Fig. 45. Trabajo concluido

FICHA CLINICA N°5

Paciente:F.A..... **Ocupación:** Maestro.....

Domicilio: ...B San José..... **N° S/N:**..... **Teléfono:** XX.....

Edad:47 años..... **Estado Civil** ..casado.....

Fecha Inicio Trabajo: 10 de octubre de 1997.....

Diagnóstico: Ausencia del canino superior derecho, incisivo lateral superior derecho, incisivo central superior izquierdo, incisivo lateral superior izquierdo, canino superior izquierdo con caries.

Detalles:

Coronas: Corona Vencer en premolar superior derecho, e incisivo central superior derecho, en canino superior izquierdo.

Puente: Puente antero superior estético.


Apoyos.

Intermediarios: Canino superior derecho, incisivo lateral superior derecho, incisivo central superior izquierdo, incisivo lateral superior izquierdo.

Conectores: dos mesiales y dos distales

Color de diente o resina: 2C

Examen Clínico



Fecha de conclusión de Trabajo: 31 de Octubre de 1997

CASO CLINICO N° 5

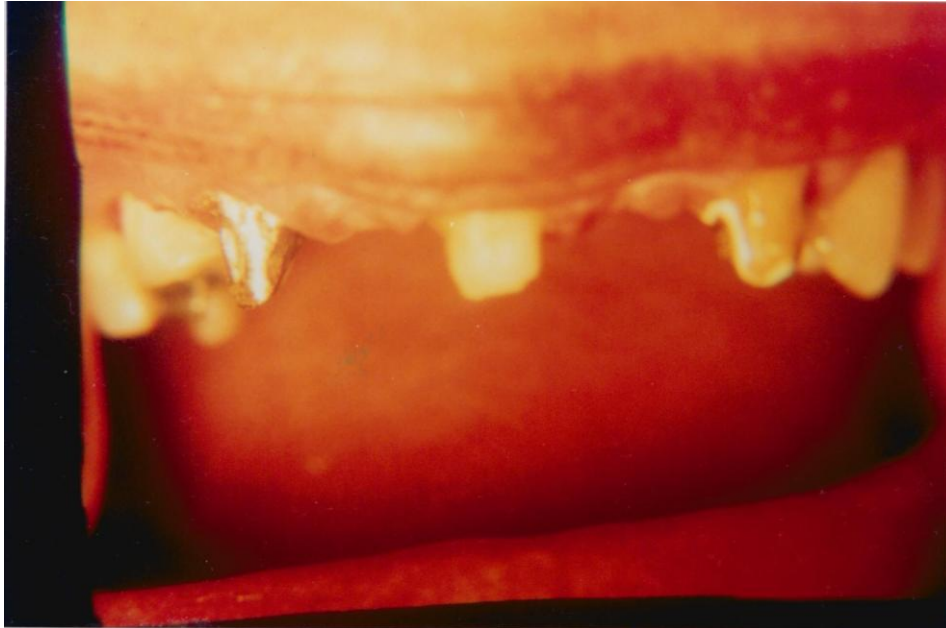
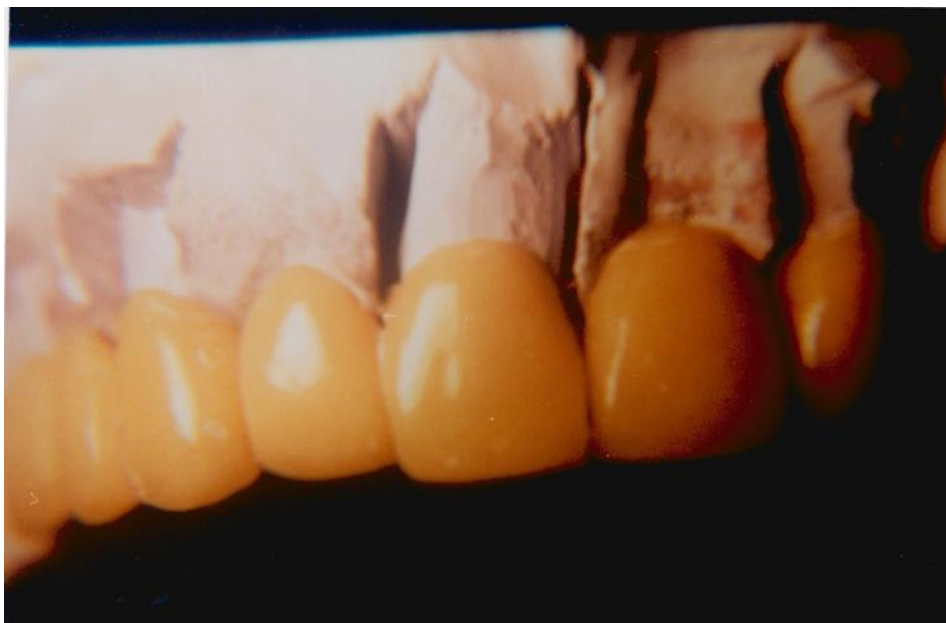
Fig. 46. Preoperatorio



47. Trabajo en modelo

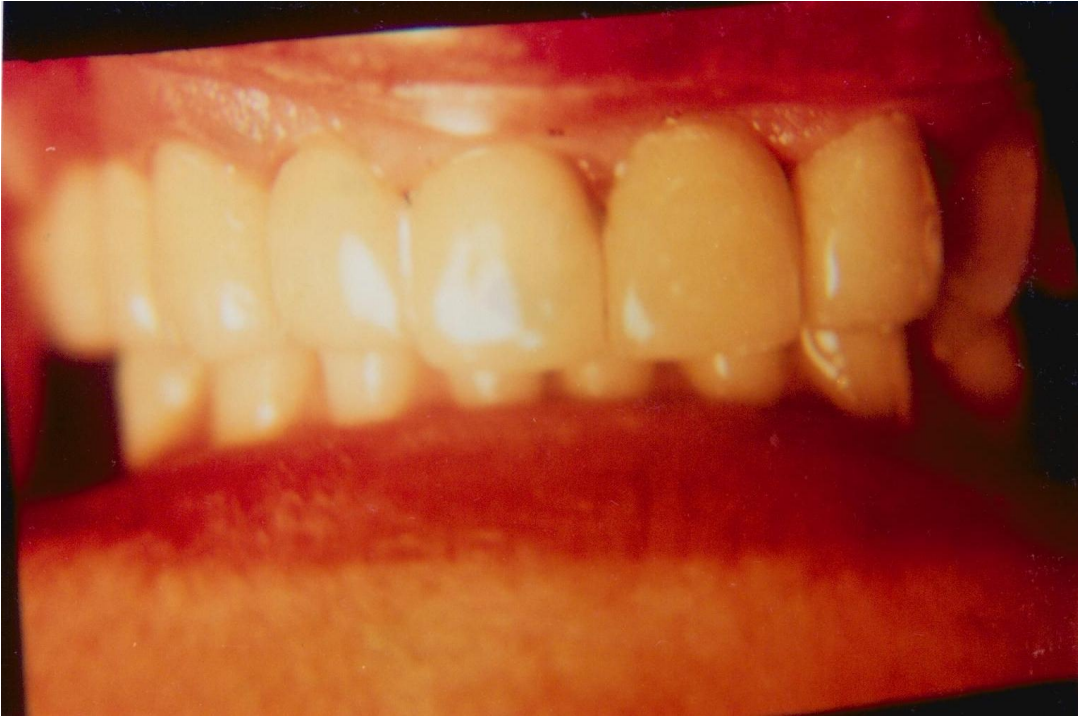

Fig. 48. Trabajo concluido