



**MAXILAR SUPERIOR**

**MAXILAR INFERIOR**

Forma: Ovoide  
 Tamaño: Grande  
 Rebordes: Alterado por la fisura, que lo afecta en su parte anterior

Forma: Ovoide  
 Tamaño: Grande  
 Rebordes: Der. dientes presentes. Ant. dientes presentes. Izq. Dientes presentes.

Post-daming: Alterado por la fisura.

der.: Baja

Inser. Vestb. izq.: Baja

Tuberosidades: Normales  
 der.: Baja

ant.: Baja

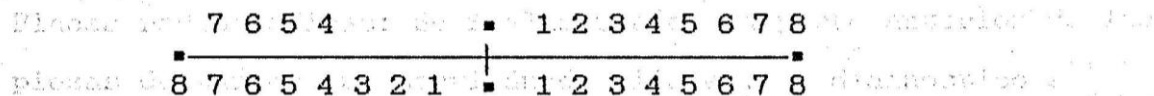
Inser. Ling.: En general alta.

Inserciones : izq.: Baja  
 ant.: Baja

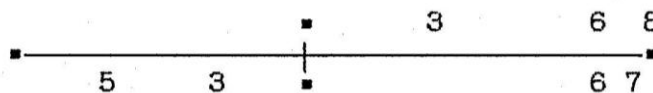
Surco Vest. : Profundidad mediana.

Surco vest. : Alterado en su parte anterior por la fisura.

Cirugía osea necesaria: No se realizo ninguna.  
 Dientes residuales: Presenta las siguientes piezas dentarias:



- a). Tamaño de los dientes: Medianos
- b). Forma de los dientes: Ovoideos
- c). Color de los dientes: 66 en la escala de SSW
- d). Depósitos sobre los dientes: Placa bacteriana mínima
- e). Caries (ubicación):



**MAXILAR SUPERIOR**

**MAXILAR INFERIOR**

Forma: Ovoide  
 Tamaño: Grande  
 Rebordes: Alterado por la fisura, que lo afecta en su parte anterior

Forma: Ovoide  
 Tamaño: Grande  
 Rebordes: Der. dientes presentes. Ant. dientes presentes. Izq. Dientes presentes.

Post-daming: Alterado por la fisura.

der.: Baja

Inser. Vestb. izq.: Baja

Tuberosidades: Normales

ant.: Baja

der.: Baja

Inser. Ling.: En general alta.

Inserciones : izq.: Baja

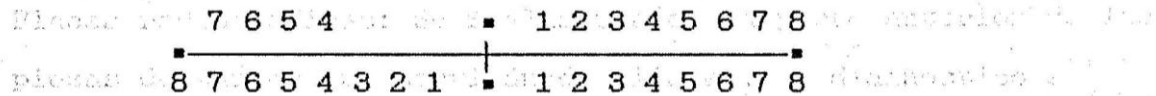
Surco Vest. : Profundidad mediana.

ant.: Baja

Surco vest. : Alterado en su parte anterior por la fisura.

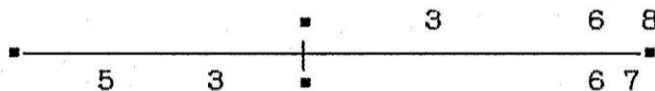
Cirugía osea necesaria: No se realizo ninguna.

Dientes residuales: Presenta las siguientes piezas dentarias:



- a). Tamaño de los dientes: Medianos
- b). Forma de los dientes: Ovoideos
- c). Color de los dientes: 66 en la escala de SSW
- d). Depósitos sobre los dientes: Placa bacteriana mínima
- e). Caries (ubicación):

Fecha: 11/01/04



**MAXILAR SUPERIOR**

**MAXILAR INFERIOR**

Forma: Ovoide  
 Tamaño: Grande  
 Rebordes: Alterado por la fisura, que lo afecta en su parte anterior

Forma: Ovoide  
 Tamaño: Grande  
 Rebordes: Der. dientes presentes. Ant. dientes presentes. Izq. Dientes presentes.

Post-daming: Alterado por la fisura.

der.: Baja

Inser. Vestb. izq.: Baja

Tuberosidades: Normales  
 der.: Baja

ant.: Baja

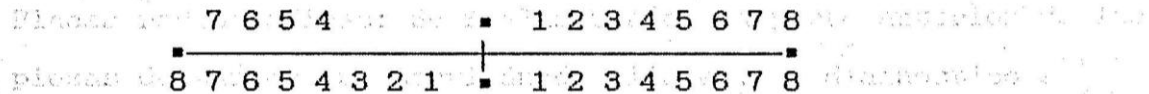
Inser. Ling.: En general alta.

Inserciones : izq.: Baja  
 ant.: Baja

Surco Vest. : Profundidad mediana.

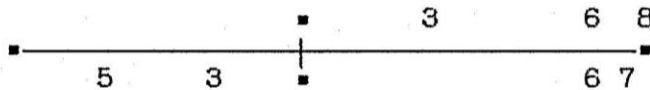
Surco vest. : Alterado en su parte anterior por la fisura.

Cirugía osea necesaria: No se realizo ninguna.  
 Dientes residuales: Presenta las siguientes piezas dentarias:



- a). Tamaño de los dientes: Medianos
- b). Forma de los dientes: Ovoideos
- c). Color de los dientes: 66 en la escala de SSW
- d). Depósitos sobre los dientes: Placa bacteriana mínima
- e). Caries (ubicación):

Fecha: 11/01/07



f). Oclusión:

Abrasión: Presenta poco desgaste en piezas dentarias remanentes del maxilar inferior en el sector posterior izquierdo.

Migración: Existe en sentido mesial por la falta de piezas dentarias en el sector superior.

Interferencias: No presente.

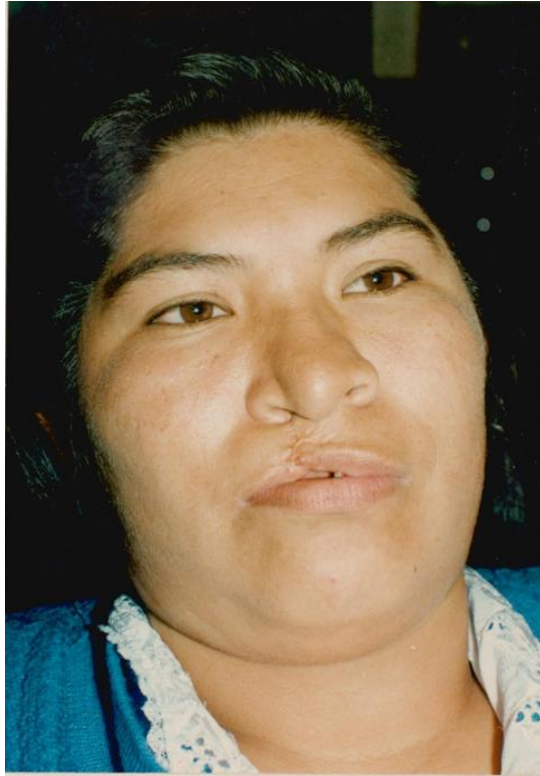**EXAMENES COMPLEMENTARIOS.-**

Modelos de estudio: Se realizaron con buenos pronósticos.

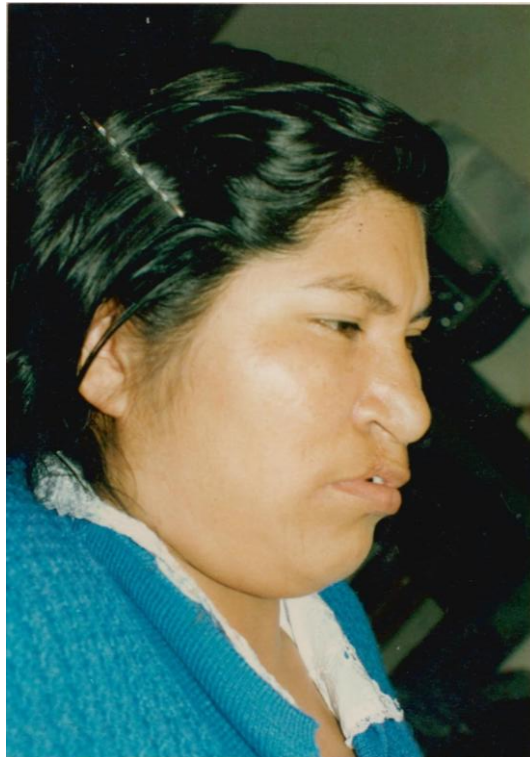Dientes a extraer: Ninguno.

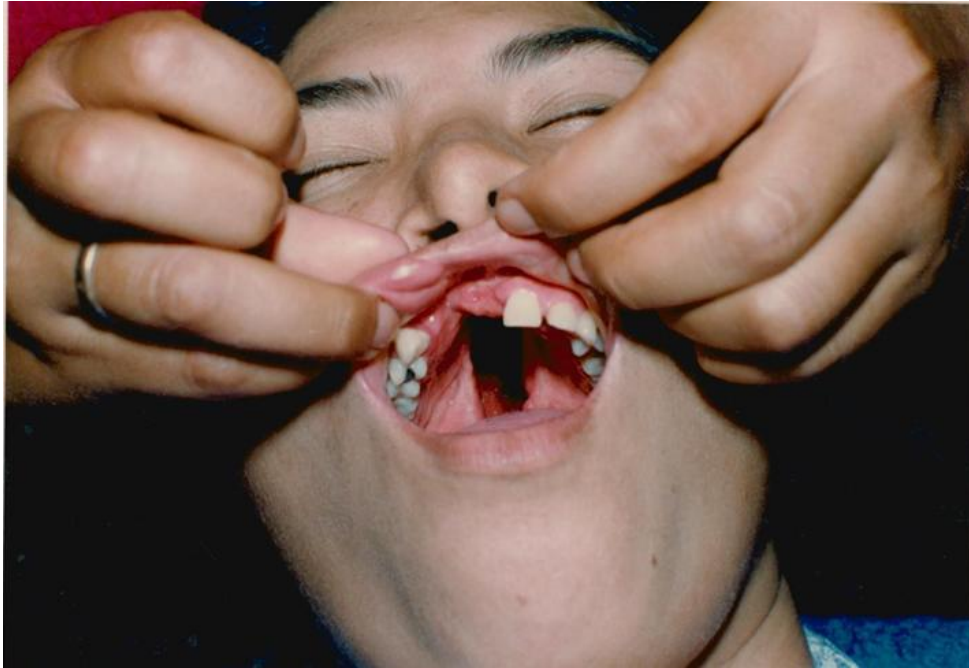Placas radiograficas: Se realizaron en la parte anterior de las piezas dentarias que servirán de pilares, su diagnostico es favorable.

Fecha de Alta: 20 de marzo de 1991



FOTOGRAFIAS, DE FRENTE Y PERFIL TOMADAS A LA PACIENTE PARA OBSERVAR SU FACIE.

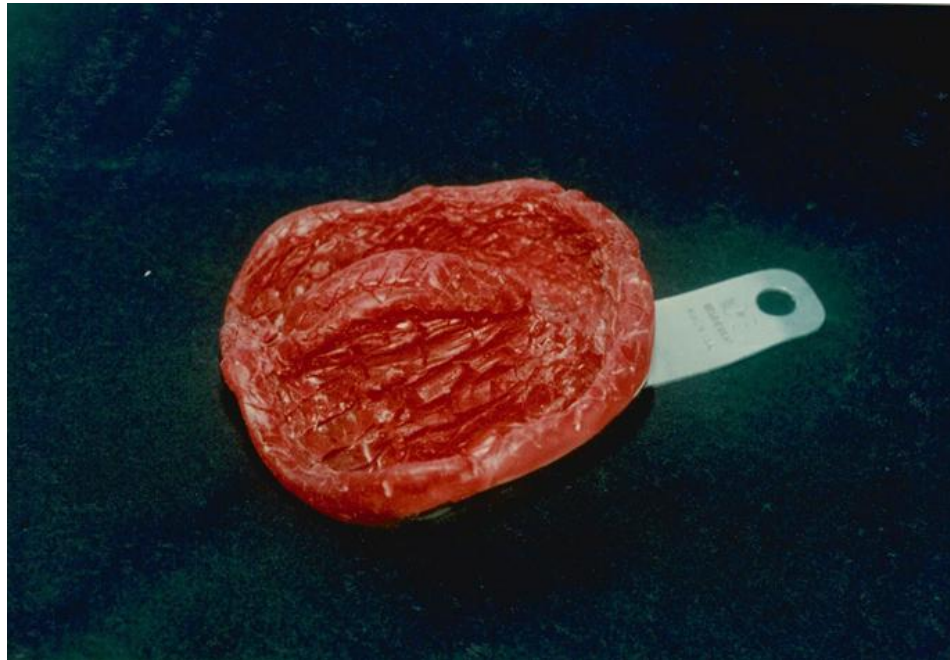




VISTA PANORAMICA DE LA CAVIDAD BUCAL DE LA PACIENTE, NOTESE LA FISURA EN EL REBORDE ALVEOLAR, LA MISMA LLEGA HASTA LA FARINGE.



IMPRESION PRELIMINAR REALIZADA CON CERA ROJA DE IMPRESIONES EN CERA.

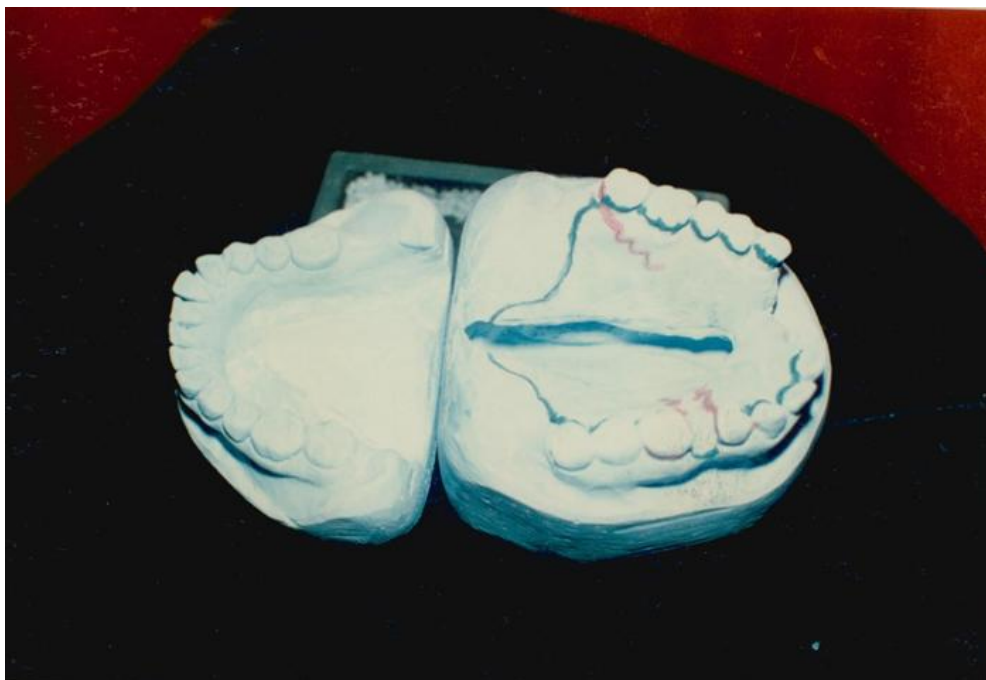

IMPRESION PRELIMINAR, CON LAS RESPECTIVAS FORMAS DE RETENCION PARA EL MATERIAL DE IMPRESION DEFINITIVO.

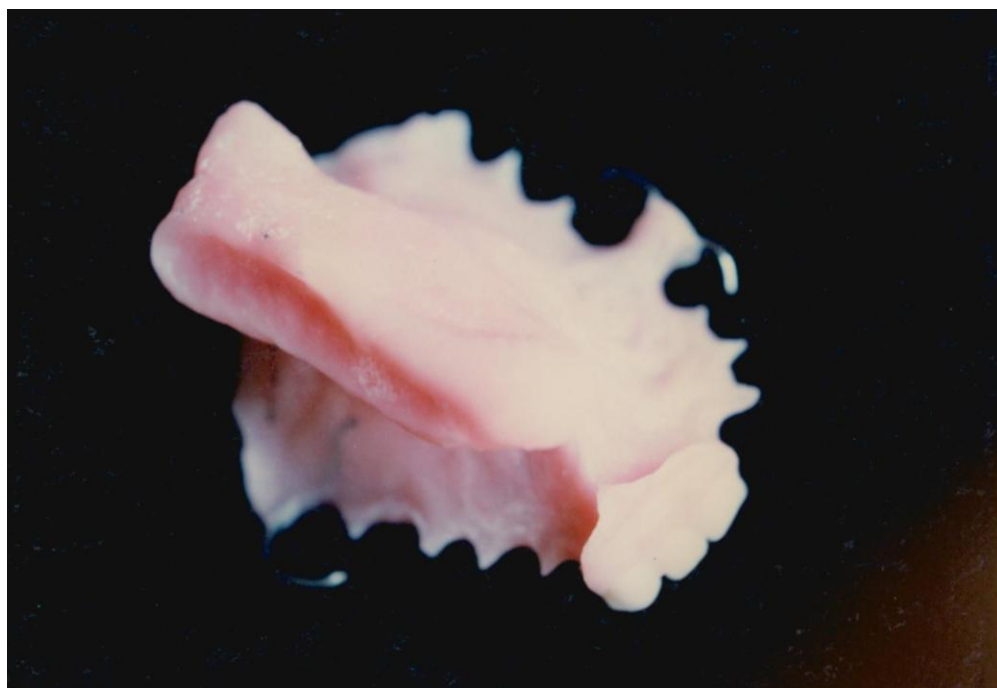


IMPRESION DEFINITIVA REALIZADA CON PASTAS DE SILICONAS, LA PROMINENCIA QUE SE NOTA EN LA REGION DE LA BOVEDA, CORRESPONDE A LA COMUNICACION BUCONASAL.

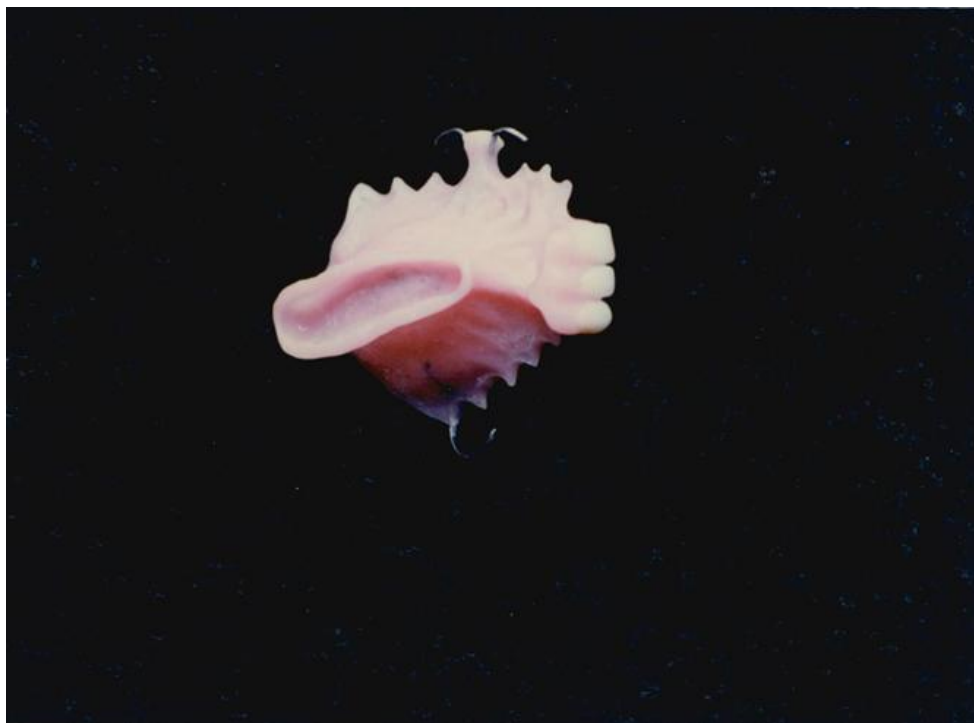




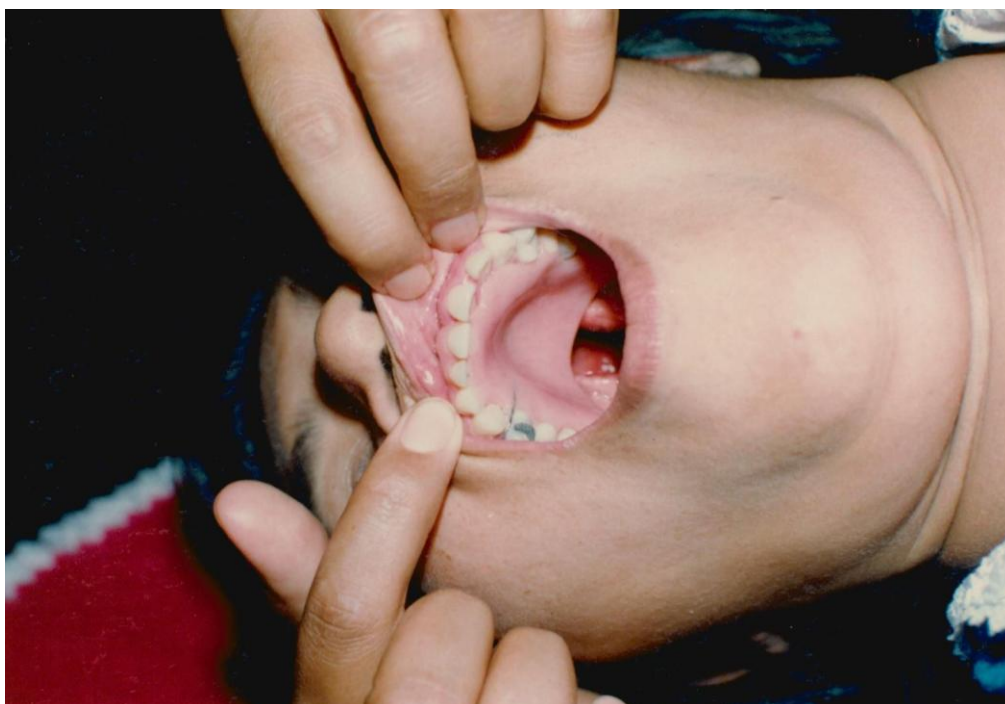VISTA DE LOS MODELOS SUPERIOR E INFERIOR, MOSTRANDO EL DISEÑO DEL OBTURADOR.



VISTA PANORAMICA DEL OBTURADOR, EN EL MOMENTO QUE SE LO EXTRAJO DE LA MUFLA .



OBTURADOR TERMINADO, LISTO PARA SER LLEVADO A BOCA DEL PACIENTE.



VISTA DEL OBTURADOR EN BOCA DEL PACIENTE.

**CASO CLINICO No. 2.**

Medico: Mediano

Nombre: Tomas Ramos con visera

Edad: 19 años

Sexo: Masculino

Estado civil: Soltero

Nacionalidad: Boliviano

Ocupación: Estudiante

Fecha de Ingreso: 20 de abril de 1991

Diagnostico-anamnesis: por los

Motivo de la consulta: Preocupación de los padres y del paciente, por las comunicaciones buconasales a nivel anterior y posterior del paladar duro.

Enfermedades sistemicas: No padece ninguna.

Reacción Alérgica: No presenta.

Intolerancia a los anestésicos: No presenta.

Alergia a los antibióticos: No presenta.

Examen exobucal: -

Simetría facial: ligeramente alterada.

Labios: En su parte anterior del labio superior presenta una cicatriz como resultado de las cirugías que le fueron practicadas desde los ocho meses de vida hasta los trece años.

A.T.M.: No presenta ninguna alteración.

Grado de apertura bucal: Dificultado.

Examen Endobucal: -

Tejidos blandos:

a) Mucosa bucal: En general: Normal

b) Vestibulos: En general: poco profundos

c) Paladar: Fisura palatina doble como consecuencia del mal proceso de cicatrización que dejo doble comunicación buconasal:

d) Lengua: Normal y movable

e) Piso de la boca: En general normal

f) Amígdalas: Normales

g) Faringe: (Normal):

**MAXILAR SUPERIOR**

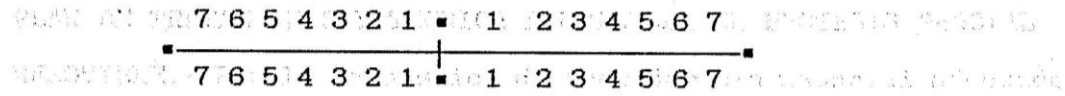
**MAXILAR INFERIOR**

Forma: Ovoide  
 Tamaño: Mediano  
 Rebordes: Anterior con piezas dentarias presentes.  
 Post-daming: Alterado por las diferentes cirugías practicadas  
 Tuberosidades: Normales  
 der.: Baja  
 Inserciones: izq.: Baja


Forma: Ovoide  
 Tamaño: Mediano  
 Rebordes: der. dientes presentes. Ant. dientes presentes.  
 der.: Baja  
 Inser. Vestb. izq.: Baja  
 ant.: Baja  
 Inser. Ling.: En general baja.  
 Surco Vest.: Profundidad mediana.

Cirugía osea necesaria: No se realizo ninguna.

Dientes residuales: Presenta las siguientes piezas dentarias:



- a). Tamaño de los dientes: Medianos
- b). Forma de los dientes: Ovoideos
- c). Color de los dientes: 66 en la escala de SSW
- d). Depósitos sobre los dientes: Placa bacteriana mínima
- e). Caries (ubicación):



f).Oclusión: Mordida bis a bis

Abrasión: Presente en el sector anterior

#### **EXAMENES COMPLEMENTARIOS.-**

Modelos de estudio: Se realizaron con buenos pronósticos.

Dientes a extraer: Ninguno.

Placas radiograficas: Se realizaron en la parte anterior, y en los dientes que servirán de pilares con buen pronostico.

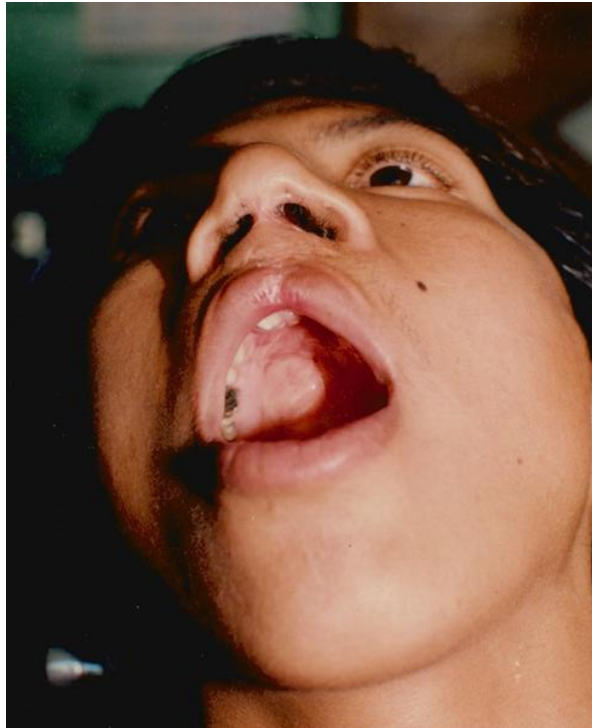#### **PLAN DE TRATAMIENTO Y TECNICA A UTILIZAR EN PROTESIS PARCIAL**

**REMOVIBLE.-** Por la casuistica de trabajar sin material adecuado se obtuvo una impresión preliminar con la cual se fabrico una cubeta individual con el objeto de poder sostener y penetrar con el material elastico de impresion en forma precisa a las comunicaciones palatinas. Se obtuvieron impresiones definitivas de ambos maxilares y se procedió al planeo y construcción del obturador de forma muy similar a la tecnica descrita anteriormente. El exito del mismo fue manifestado de inmediato puesto que el paciente cambio instantaneamente el tono de su voz gangosa a un tono normal en forma increíble, al manifestar su sincero agradecimiento por el servicio proporcionado. El obturador sirvió

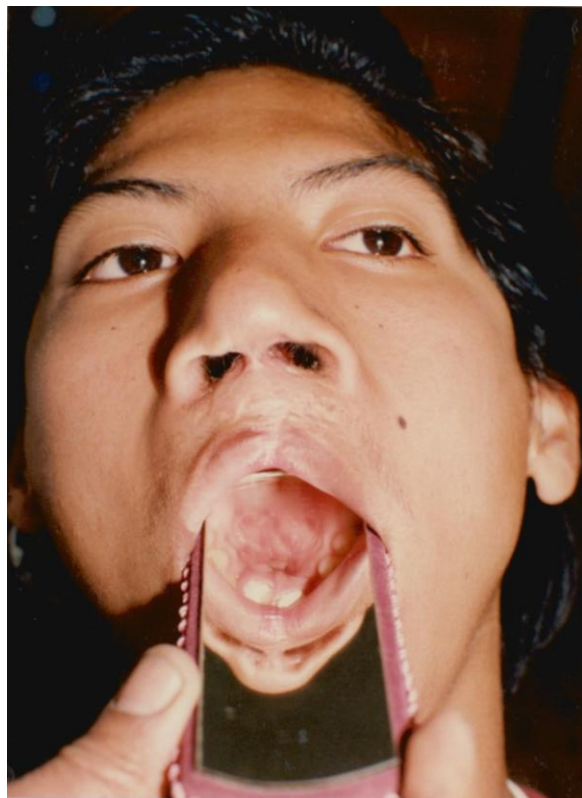para cerrar las dos comunicaciones residuales, el mismo, podrá ser retirado por el paciente para su higiene personal e insertado in-situ por el mismo.

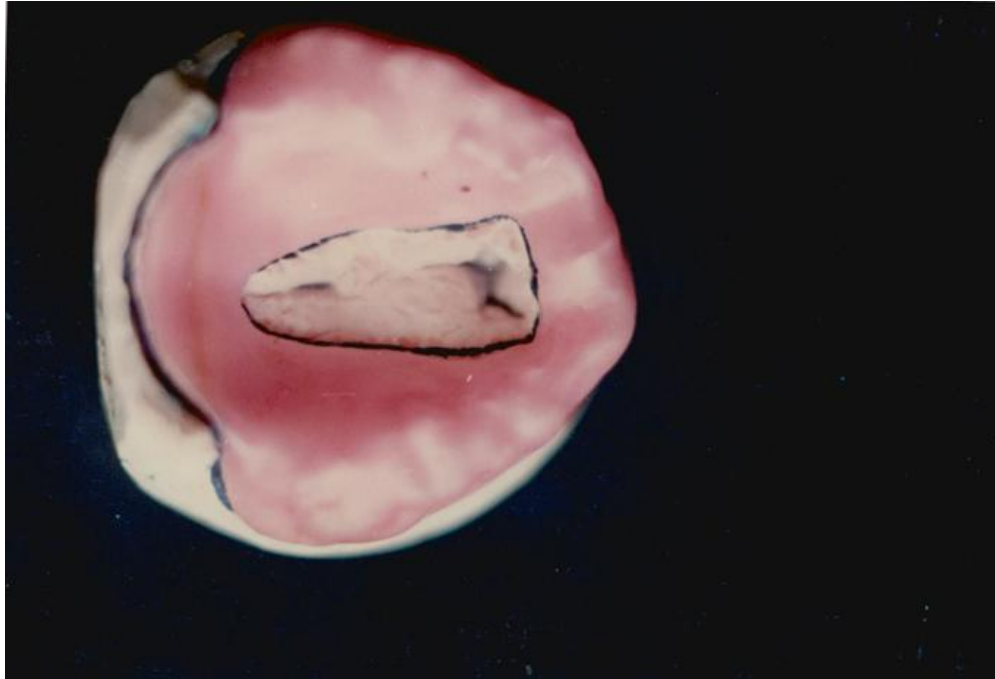
Fecha de alta: Mayo 15 de 1991.

SECRETARIA DE SALUD FEDERAL INSTITUTO FEDERAL DE EDUCACION Y CIENCIAS  
PALMIRAS

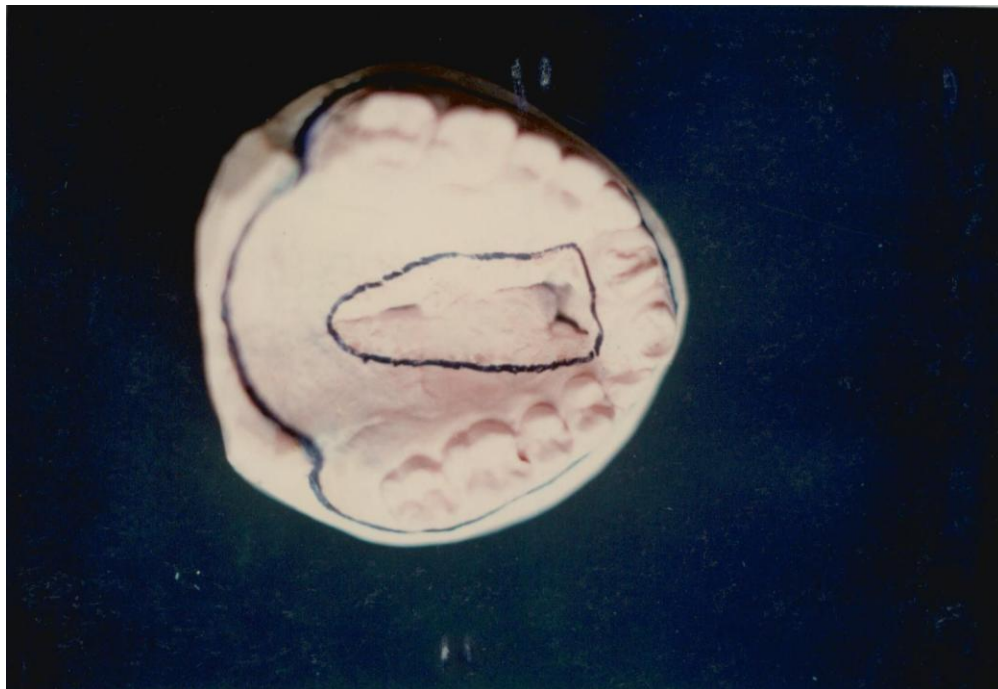


FOTOGRAFIAS REALIZADAS AL PACIENTE DONDE SE OBSERVA LAS FISURAS PALATINAS

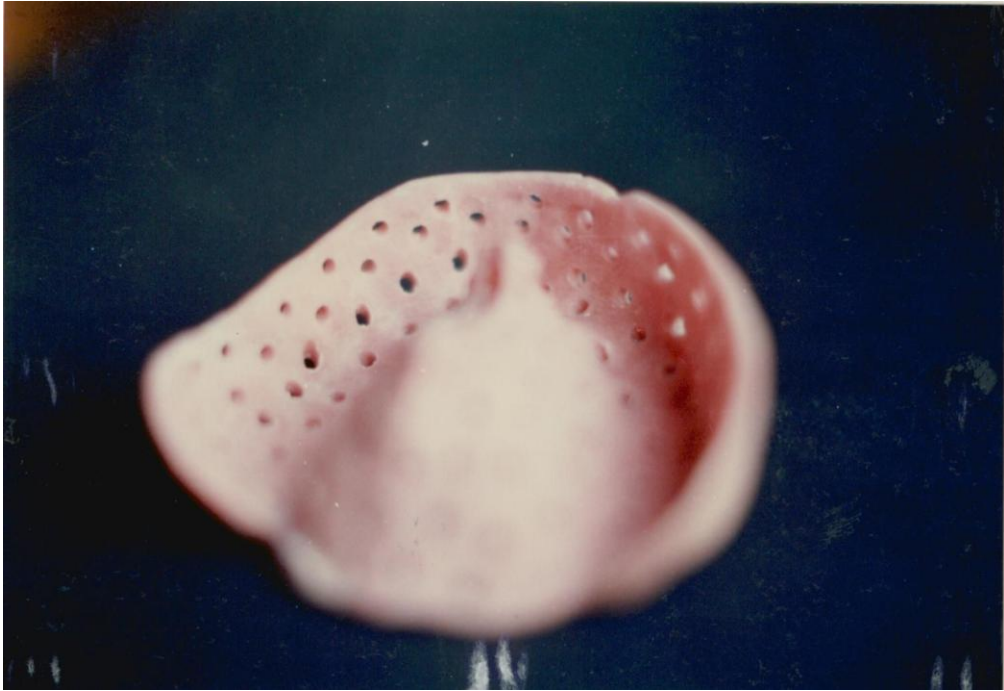




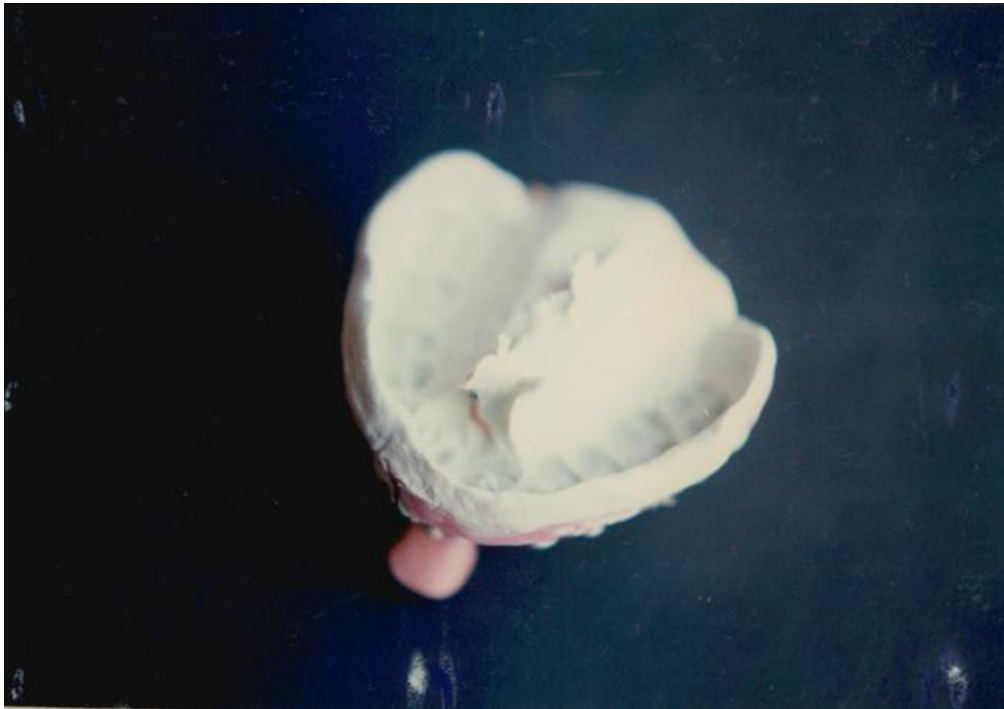
MODELO PRELIMINAR PARA LA CONFECCION DE LA CUBETA INDIVIDUAL, SE OBSERVA CON NITIDEZ LAS COMUNICACIONES BUCONASALES.

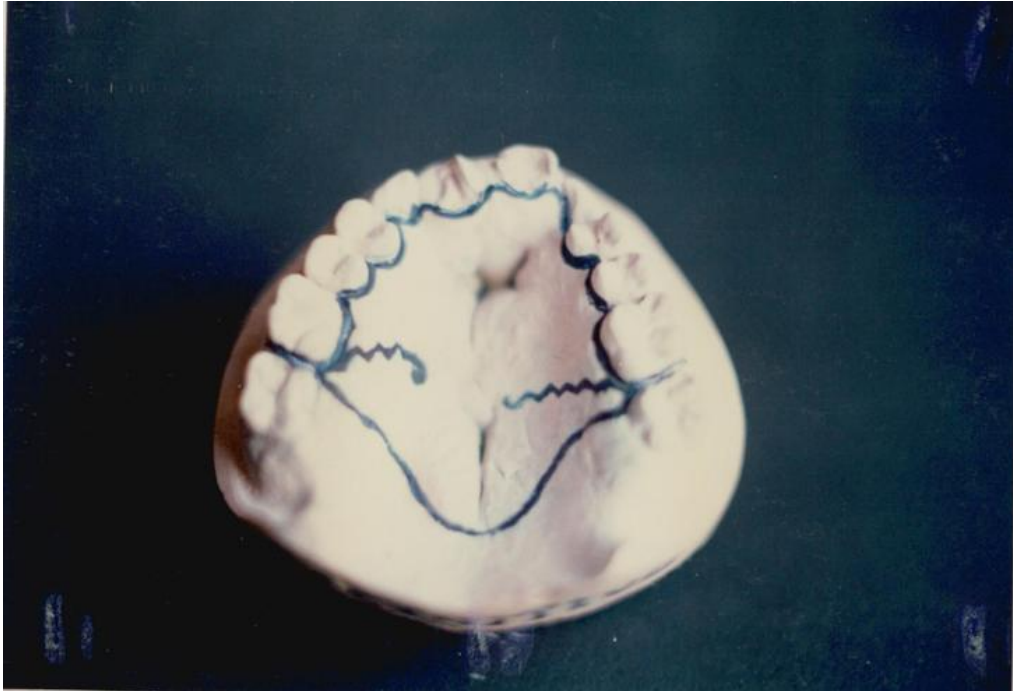




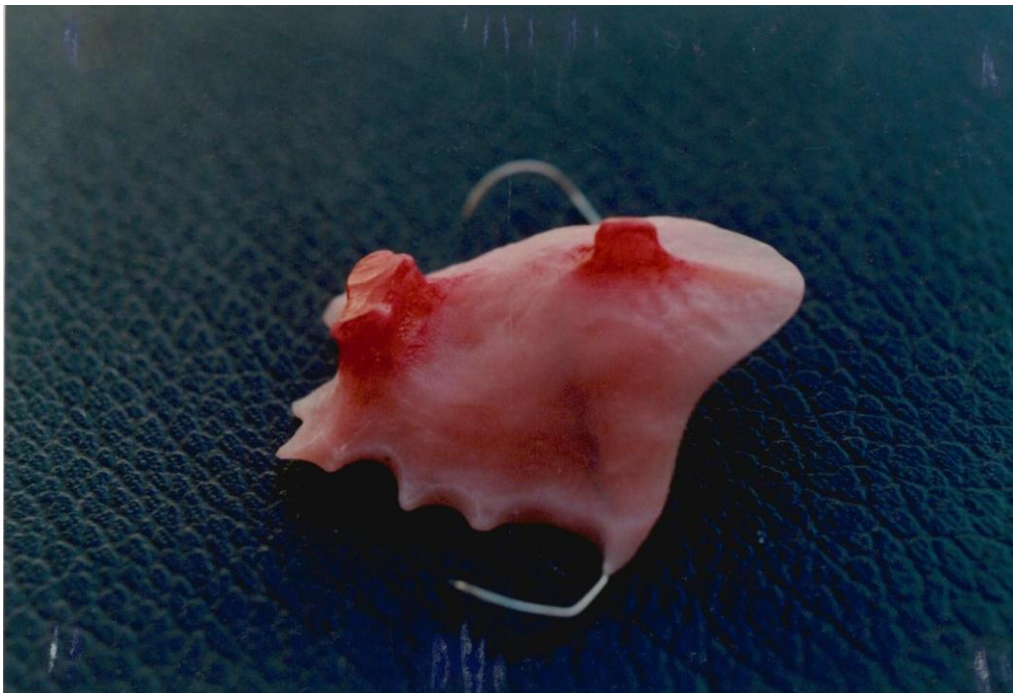
ELABORACION, DE LA CUBETA INDIVIDUAL PARA LA TOMA DE LA IMPRESION DEFINITIVA.

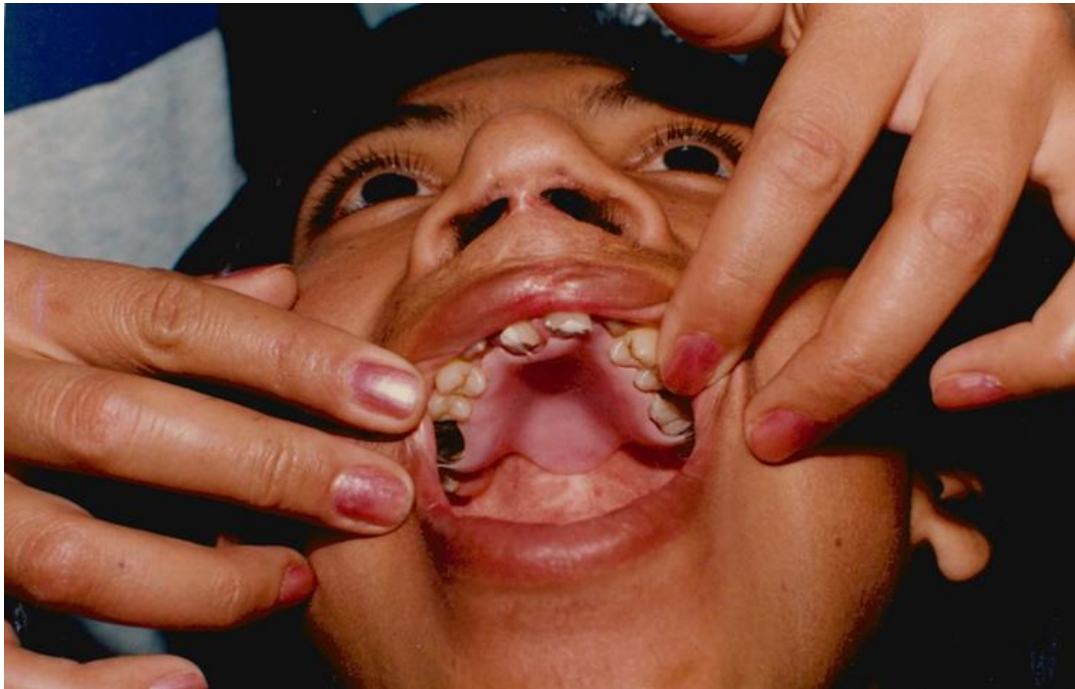



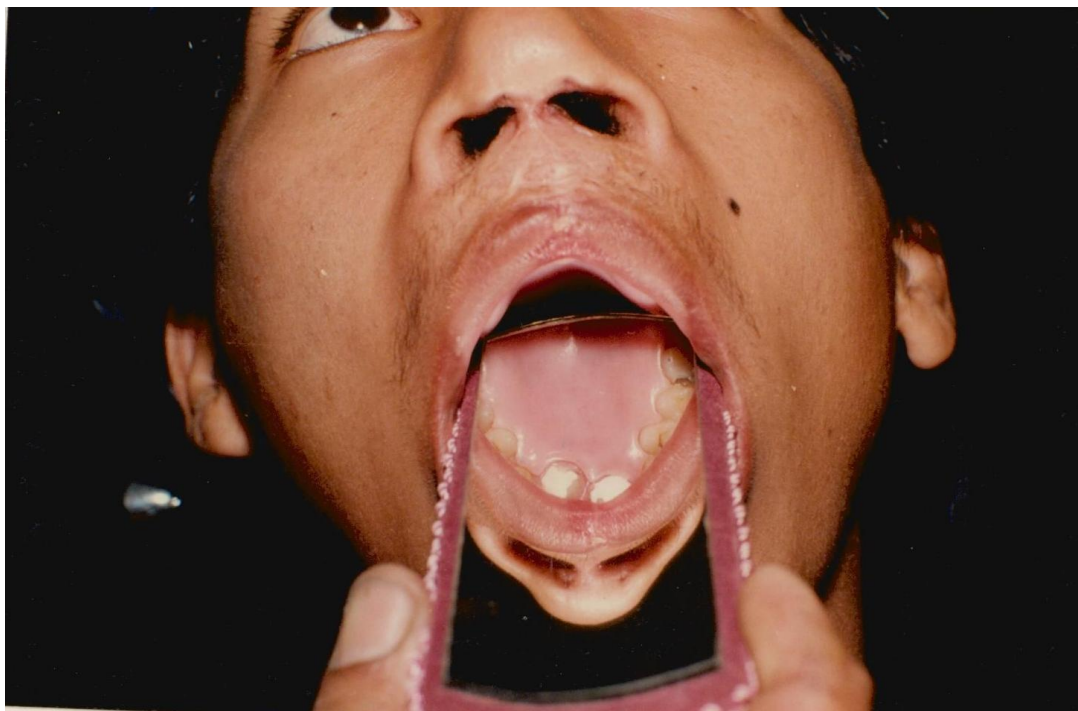
MODELO DEFINITIVO EN YESO, MOSTRANDO EL DISEÑO DEL FUTURO OBTURADOR.



OBTURADOR LISTO PARA SER PROBADO EN BOCA.



(Bios blanda):  
Mucosa. VISTA DEL OBTURADOR EN BOCA DEL PACIENTE  
Vestibular



**CASO CLINICO No. 3.**

Nombre: Liliana Antelo                      Edad : 13 años  
 Nacionalidad: Boliviana      Sexo: Femenino      Estado civil: Soltera  
 Ocupación: Estudiante      Lugar de Nacimiento: Trinidad Beni  
 Fecha de Ingreso: 10 de Junio de 1991

**Diagnostico-anamnesis.-**

Motivo de la consulta: Preocupación de los padres por el restablecimiento de la dicción gangosa de la niña.

Enfermedades sistemicas: No padece ninguna.

Reacción Alérgica: No presenta.

Intolerancia a los anestésicos: No presenta.

Alergia a los antibióticos: No presenta.

**Examen exobucal.-**

Simetría facial: No presenta ninguna alteración.

Labios: En su parte anterior del labio superior presenta una pequeña cicatriz como resultado de la cirugía que le fue practicada a los once meses de vida.

A.T.M.- No presenta ninguna.

Grado de apertura bucal: Normal

**Examen Endobucal.-**

Tejidos blandos: No se realiza ninguno.

a) Mucosa bucal en general: Normal

b) Vestibulos: En general poco profundos

c) Paladar: Fisura palatina que afecta hasta el paladar blando.

d) Lengua: Normal y movable

e) Piso de la boca: EN general normal

f) Amígdalas: Normales

g) Faringe: Alterada por constante irritación a causa de la respiración bucal.

**MAXILAR SUPERIOR**

Forma: Ovoide  
 Tamaño: Mediano  
 Rebordes: Alterado por la fisura, que lo afecta en su parte anterior  
 Post-daming: Alterado por la fisura.  
 Tuberosidades: Normales  
 der.: Baja  
 Inserciones : izq.: Baja  
 ant.: Baja  
 Surco vest. : Alterado en su parte anterior por la fisura.

**MAXILAR INFERIOR**

Forma: Ovoide  
 Tamaño: Mediano  
 Rebordes: der. dientes presentes. Ant dientes presentes.  
 der.: Baja  
 Inser. Vestb. izq.: Baja  
 ant.: Baja  
 Inser. Ling.: En general baja.  
 Surco Vest. : Profundidad mediana.

Cirugía osea necesaria: No se realizo ninguna.

Dientes residuales: Presenta las siguientes piezas dentarias:

7 6 5 4 3 2 1 1 2 3 4 5 6 7  
 7 6 5 4 3 2 1 1 2 3 4 5 6 7

- a). Tamaño de los dientes: Medianos
- b). Forma de los dientes: Ovoideos
- c). Color de los dientes: 66 en la escala de SSW
- d). Depósitos sobre los dientes: Placa bacteriana mínima
- e). Caries (ubicación):

6 5 4 3 2 1 1 3  
 6 5 4 4 5

f). Oclusión: Normal

Abrasión: no la tiene

#### EXAMENES COMPLEMENTARIOS.-

Modelos de estudio: Se realizaron con buenos pronósticos.

Dientes a extraer: Ninguno.

Placas radiograficas: Se realizaron en la parte anterior de las piezas dentarias y en las posteriores que servirán de pilares, de retencion.

#### PLAN DE TRATAMIENTO Y TECNICA A UTILIZAR EN PROTESIS PARCIAL

REMOVIBLE.- Se obtuvieron impresiones definitivas de ambos maxilares utilizando la misma tecnica descrita en los casos anteriores. El aparato protetico servirá para reemplazar las piezas dentarias perdidas y cubrira en su totalidad el paladar fisurado.

Fecha de alta: Julio 8 del 1991.

FOTOCOPIA REALIZADA A LA ESCALA DE 100% POR EL SERVICIO DE FOTOCOPIAS  
DEL INSTITUTO VENEZOLANO DE INVESTIGACIONES CIENTÍFICAS

**EXAMENES COMPLEMENTARIOS.-**

Modelos de estudio: Se realizaron con buenos pronósticos.

Dientes a extraer: Ninguno.

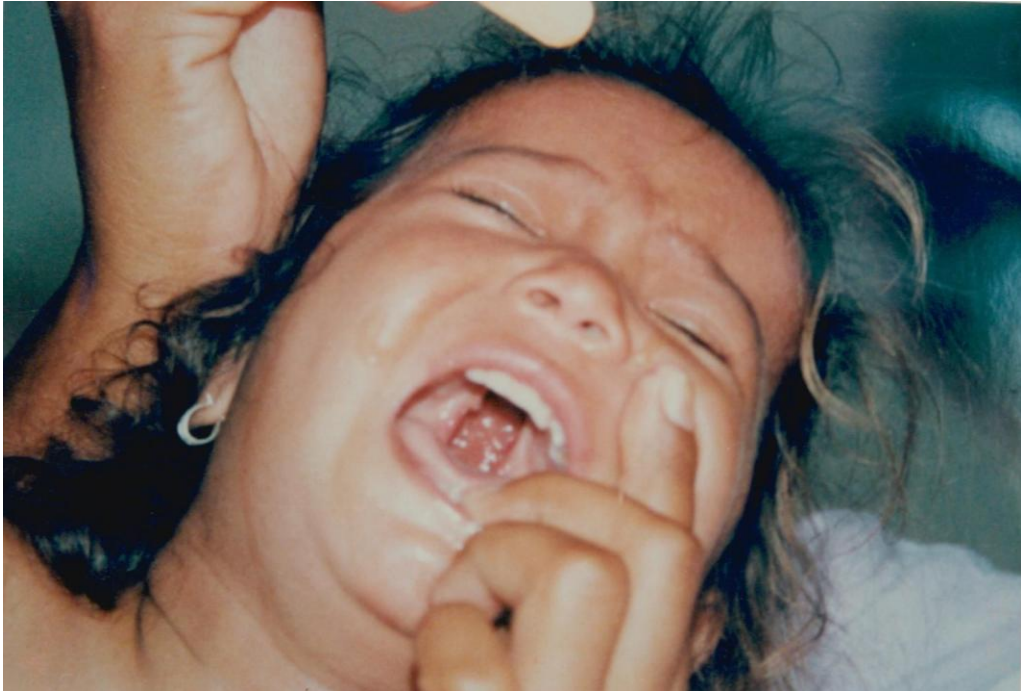Placas radiograficas: Se realizaron en la parte anterior de las piezas dentarias y en las posteriores que servirán de pilares, de retencion.

**PLAN DE TRATAMIENTO Y TECNICA A UTILIZAR EN PROTESIS PARCIAL**

REMOVIBLE.- Se obtuvieron impresiones definitivas de ambos maxilares utilizando la misma tecnica descrita en los casos anteriores. El aparato protetico servirá para reemplazar las piezas dentarias perdidas y cubrira en su totalidad el paladar fisurado.

Fecha de alta: Julio 8 del 1991.

ENTREGA DEL APARATO A LA PACIENTE D. ... A ...



FOTOGRAFIA REALIZADA A LA PACIENTE DONDE NOS MUESTRA LA FISURA PALATINA.



**CASO CLINICO No. 4.**

Nombre: Maria Choque Edad : 33 años  
Nacionalidad: Boliviana Sexo: Femenino Estado civil: Solte  
Ocupación: Estudiante Lugar de Nacimiento: Santa Cruz  
Fecha de Ingreso: 20 de Agosto de 1991

**Diagnostico-anamnesis.-**

Motivo de la consulta: Preocupación del paciente por su estado estético, falta de dientes y mala fonación.

Enfermedades sistemicas: No padece ninguna.

Reacción Alérgica: No presenta.

Intolerancia a los anestésicos: No presenta.

Alergia a los antibióticos: No presenta.

Examen exobucal:- : Abca Valor. Ling.: No presenta

Simetría facial: No presenta ninguna alteración.  
Labios: En su parte anterior del labio superior presenta un leve hundimiento, por la sutura realizada en cirugía.

A.T.M.- Normal

Grado de apertura bucal.- Normal

Examen Endobucal:- : Abca

Tejidos blandos:

- a) Mucosa bucal en general: Normal
- b) Vestíbulos: En general poco profundos
- c) Paladar: Fisura palatina amplia que afecta hasta el paladar blando.
- d) Lengua: Normal y movable
- e) Piso de la boca: En general normal
- f) Amígdalas: Inflamadas debido a su estado de resfrió.
- g) Faringe: Alterada por irritación constante por la falta de protección por carecer de velo palatino.

Color de los dientes: NO en la escala de BSW

: Placa bacteriana : Aire

**MAXILAR SUPERIOR**

Forma: Ovoide  
 Tamaño: Mediano  
 Rebordes: Alterado por la fisura, que lo afecta en su parte anterior.  
 Post-daming: Alterado por la fisura.

Tuberosidades: Normales  
 der.: Alta

Inserciones : izq.: Alta  
 ant.: Baja

Surco vest. : Alterado en su parte anterior por la fisura.

**MAXILAR INFERIOR**

Forma: Ovoide  
 Tamaño: Mediano  
 Rebordes: der. dientes presentes. Ant. dientes presentes.  
 der.: Baja

Inser. Vestb. izq.: Baja  
 ant.: Baja

Inser. Ling.: En general alta.  
 Surco Vest. : Profundidad mediana.

Cirugía osea necesaria: No se realizo ninguna.

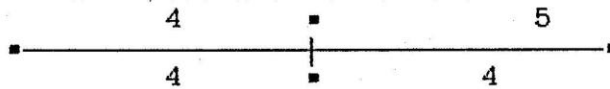
Dientes residuales: Presenta las siguientes piezas dentarias:

6 5 4 3 2 1 ■ 1 2 3 4 5 6

6 5 4 3 2 1 ■ 1 2 3 4 5 6

- a). Tamaño de los dientes: Medianos
- b). Forma de los dientes: Ovoideos
- c). Color de los dientes: 66 en la escala de SSW
- d). Depósitos sobre los dientes: Placa bacteriana mínima
- e). Caries (ubicación):

Fecha d. Exa: Septiembre 15 de 1981



f). Oclusión: Normal

Abrasión: no la tiene.  
 Migracion: No presenta.  
 Interferencias: Mordida vis a vis.

**EXAMENES COMPLEMENTARIOS.-**

Modelos de estudio: Se realizaron con buenos pronósticos.

Dientes a extraer: Ninguno.

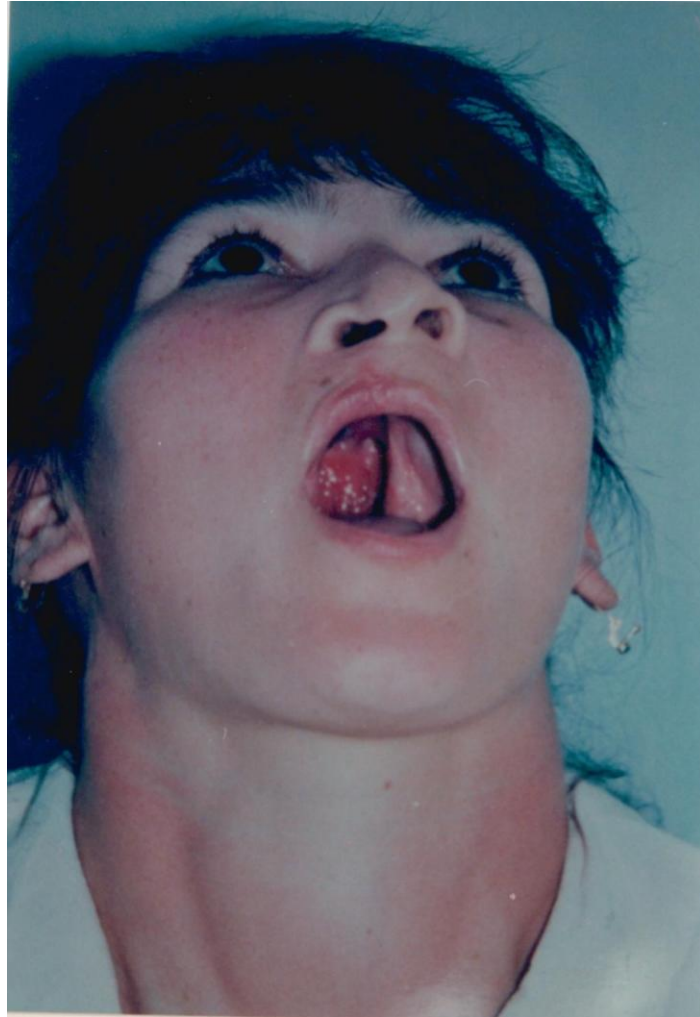Placas radiograficas: Se realizaron en las piezas dentarias proximas a la fisura palatina.

**PLAN DE TRATAMIENTO Y TECNICA A UTILIZAR EN PROTESIS PARCIAL**

**REMOVIBLE.-** Se comenzó en primer lugar con un plan de tratamiento de periodoncia con un destartaje y curetaje, luego se practico una técnica de cepillado para su higiene personal. Se realizaron impresiones definitivas de acuerdo a la tecnica descrita y se procedió a la construcción del obturador siguiendo los respectivos pasos de laboratorio al igual que el caso anterior. El obturador cubrio en su totalidad la fisura palatina. El paciente no regreso al consultorio para el seguimiento posterior.

Fecha de Alta: Septiembre 15 de 1991

VISTA EN LA CAVIDAD BUCAL DE LA PA...  
COMUNICACION BUCOLINGUAL.



VISTA DE LA CAVIDAD BUCAL DE LA PACIENTE DONDE OBSERVAMOS LA AMPLIA COMUNICACION, BUCONASAL.