

VI. CASOS CLINICOS

Caso Clínico N° 1.

NOMBRE Y APELLIDO: *C. E. B. C.*.....EDAD:*5 años*..... SEXO: *Masculino*.....OCUPACION: *Estudiante*.....NACIONALIDAD: *Boliviana*..... LOCALIDAD: *Huanacati, Oruro*.....DIRECCION: *Fuente Buja, S/A*..... TELEFONO:FECHA DE INGRESO: *Trujillo, 17 de Julio de 1992*.....*DIAGNOSTICO : ANAMNESIS*MOTIVO DE LA CONSULTA: *Preocupación por sus incisivos superiores*.....ENFERMEDADES SISTEMICAS: *No presenta*.....INTOLERANCIA A LOS ANESTESICOS: *No presenta*.....ALERGIA A LOS ANTIBIOTICOS: *No presenta*.....*EXAMEN EXOBUCAL*FACIES: *armónica*.....LABIOS: *propugnados*.....A. T. M.: *No presenta ninguna alteración*.....GANGLIOS: *No palpables*.....*EXAMEN ENDOBUCAL*

TEJIDOS BLANDOS:

VESTIBULOS: *profundos*.....

PALADAR:Baja.....
 LENGUA:sana.....
 MEJILLAS: ..No. presenta ninguna alteración.....
 PISO DE LA BOCA: ..No. presenta ninguna lesión.....
 ENCIAS: ..Presencia de fistulas nivel de las raíces A | A.....
 OCLUSION:c. l. r. s. F.....
 CARIES Y UBICACION: ..Presenta caries de 2do y 4to grado.....

2do.	4to.	4to.	2do.
B	A	A	B

DIENTES RESIDUALES: ..Presenta las siguientes piezas.....

E	D	C	B		B	C	D	E		
E	D	C	B	A		A	B	C	D	E

DEPOSITO SOBRE LOS DIENTES: ..placa bacteriana.....

PLAN DE TRATAMIENTO

MODELOS DE ESTUDIO: ..Reuna las condiciones para realizar.....
la prótesis removible.....

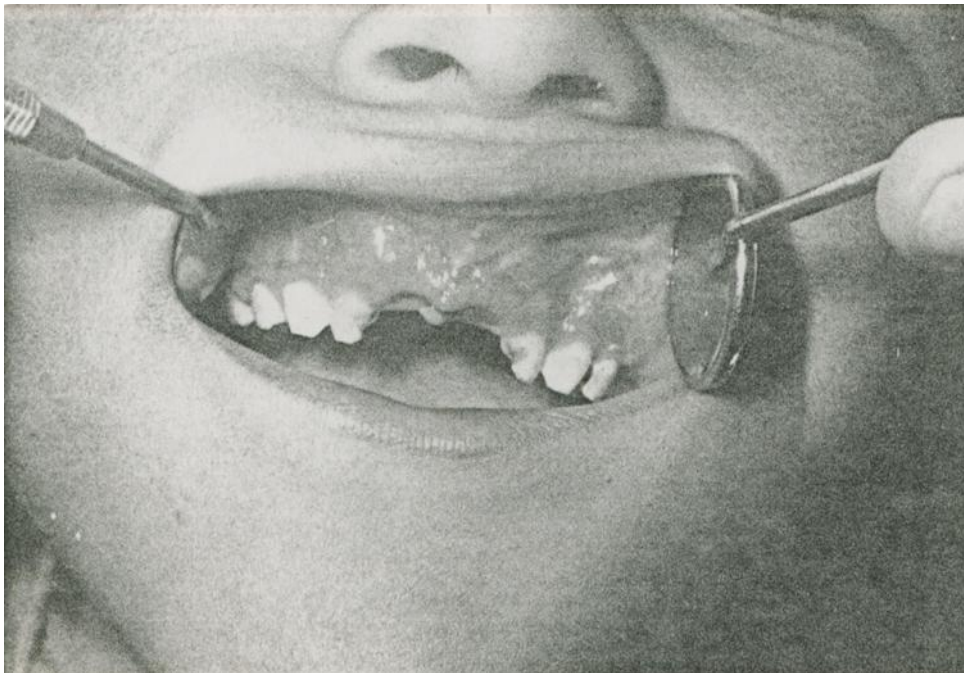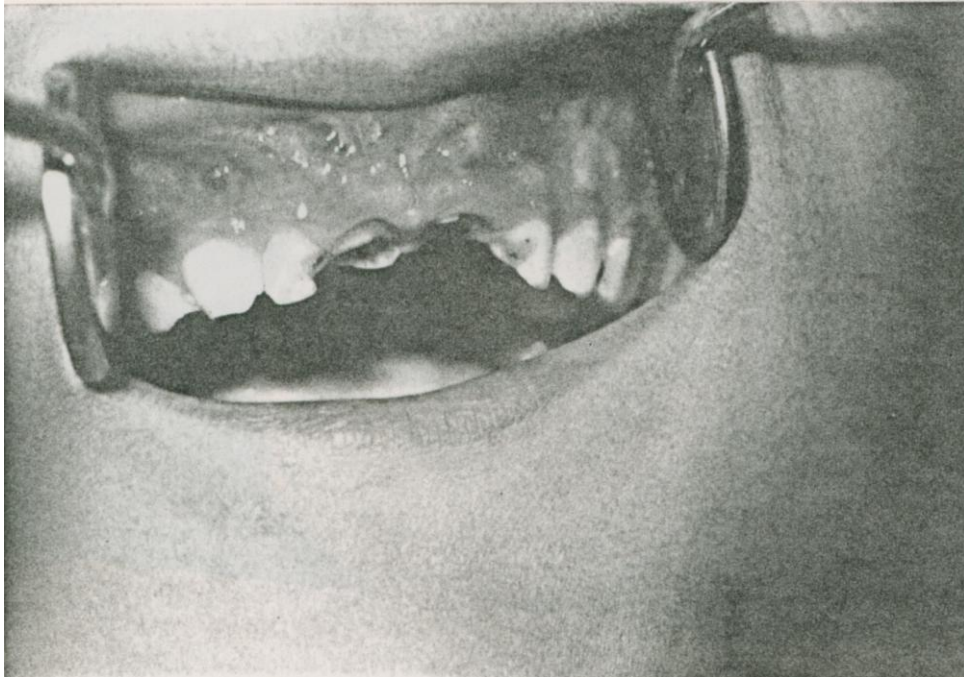
EXAMEN RADIOGRAFICO: ..presenta las incisivas centrales permanentes.....

DIENTES A EXTRAER: A | A ..Por presentar caries de 4to grado con pronos-
 tico desfavorable por ser definitivamente.....

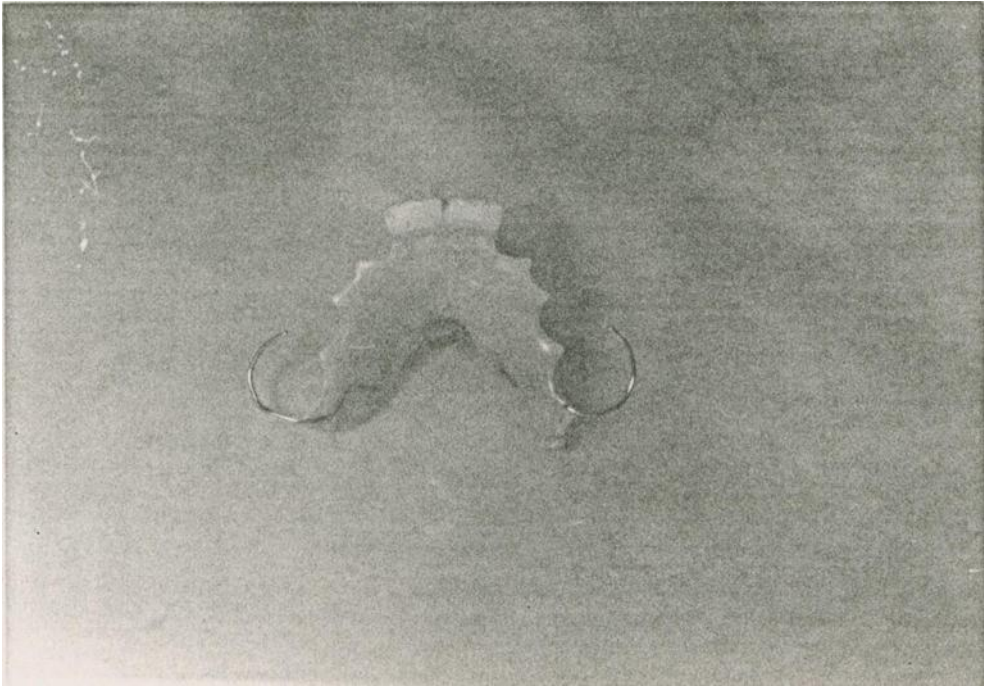
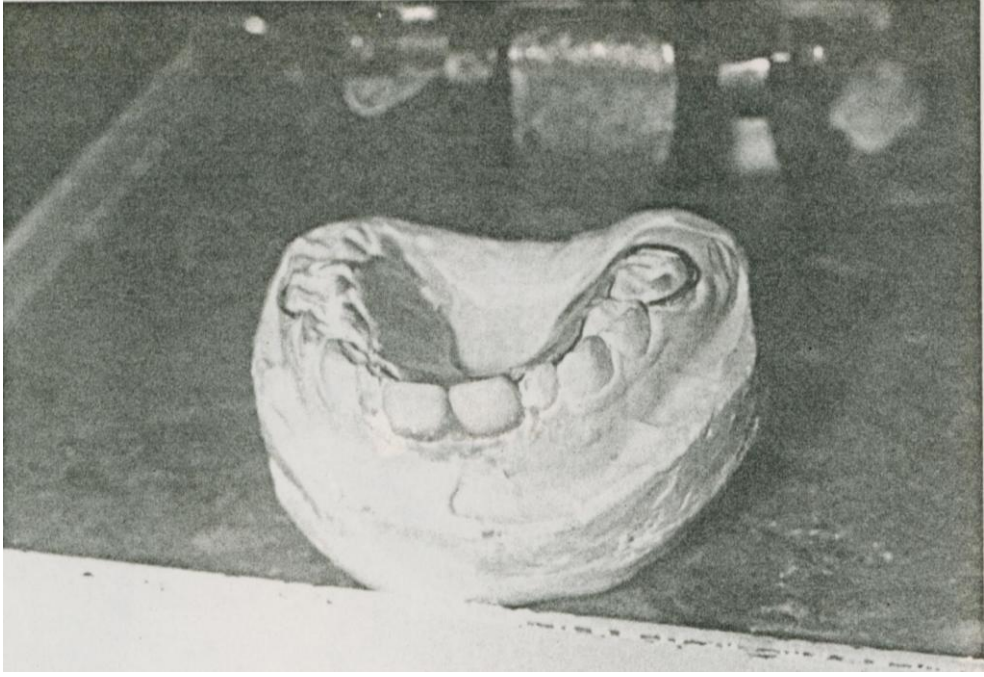
..Se realiza la rehabilitación protética de todas las unidades.....
 ..estéticas y funcionales.....

FECHA DE ALTA: ..Fecha 31 de julio de 1992.....

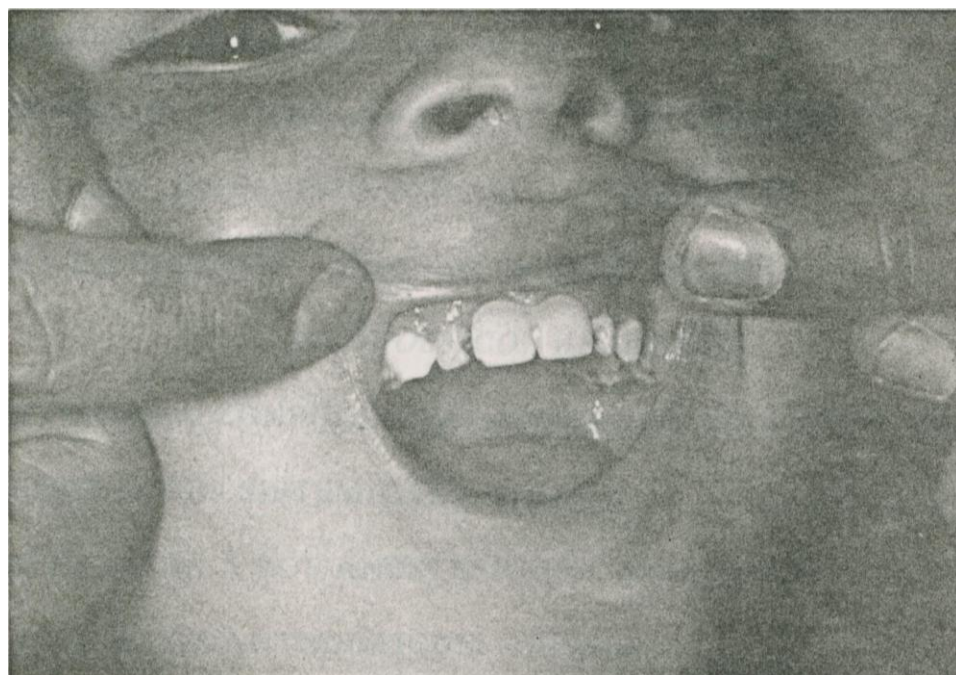
PREOPERATORIO



PREOPERATORIO



POSTOPERATORIO



Caso Clínico N° 2.

NOMBRE Y APELLIDO: *L. G. V. T.*

EDAD: *5 años* SEXO: *Masculino*

OCUPACION: *Estudiante*

NACIONALIDAD: *Boliviana* LOCALIDAD: *Tarija*

DIRECCION: *Barrio Palmarete* TELEFONO:

FECHA DE INGRESO: *Tarija 10 de agosto de 1992*

DIAGNOSTICO : ANAMNESIS

MOTIVO DE LA CONSULTA: *proyección de sus incisivos superiores.*

ENFERMEDADES SISTEMICAS: *ninguna*

INTOLERANCIA A LOS ANESTESICOS: *no presenta*

ALERGIA A LOS ANTIBIOTICOS: *ninguna*

EXAMEN EXOBUCAL

FACIES: *normales*

LABIOS: *de los labios*

A. T. M.: *no presenta ninguna alteración*

GANGLIOS: *no palpables*

EXAMEN ENDOBUCAL

TEJIDOS BLANDOS:

VESTIBULOS: *profundos*

PALADAR: *alto*

LENGUA: *carita*

MEJILLAS: *no. presenta ninguna alteración.....*

PISO DE LA BOCA: *no. presenta ninguna lesión*

ENCIAS: *presenta inflamación a nivel de la raíz del incisivo central....*

OCLUSION: *..... Clase I..... Neutracción.....*

CARIES Y UBICACION: *..Caries.. de 2do, 3er y 4to grado.....*

2do grado	3er grado	4to grado	5to grado	6to grado
D	B	A	A	B
E	D			
2do grado	3er grado			

DIENTES RESIDUALES: *..presenta...las siguientes piezas.....*

E	D	C	C	D	E
E	D	C	B	A	A

DEPOSITO SOBRE LOS DIENTES: *...placa bacteriana.....*

PLAN DE TRATAMIENTO

MODELOS DE ESTUDIO: *..Reune las condiciones para realizar.....*

...la prótesis removable.....

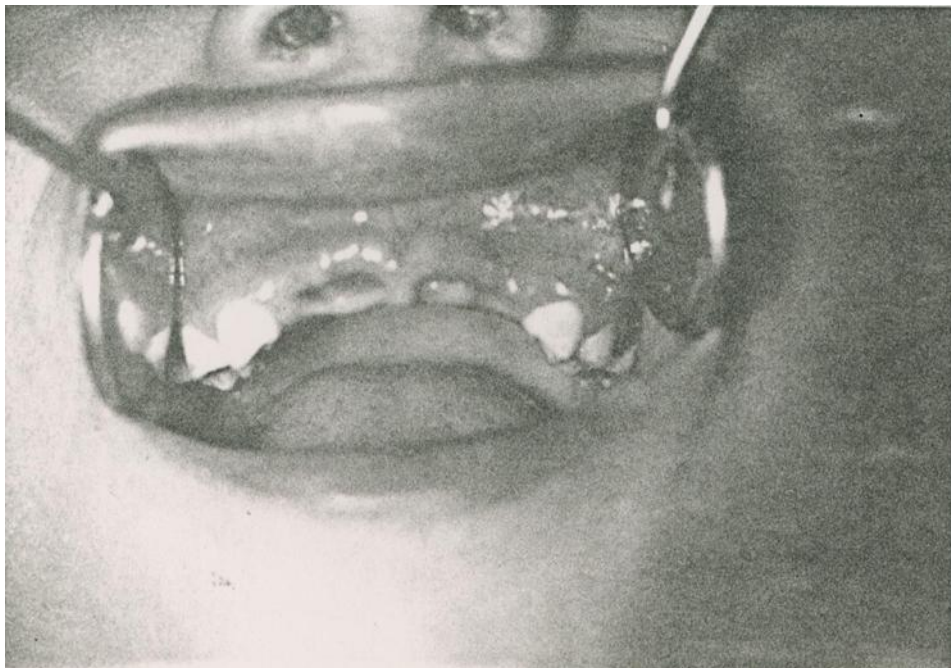
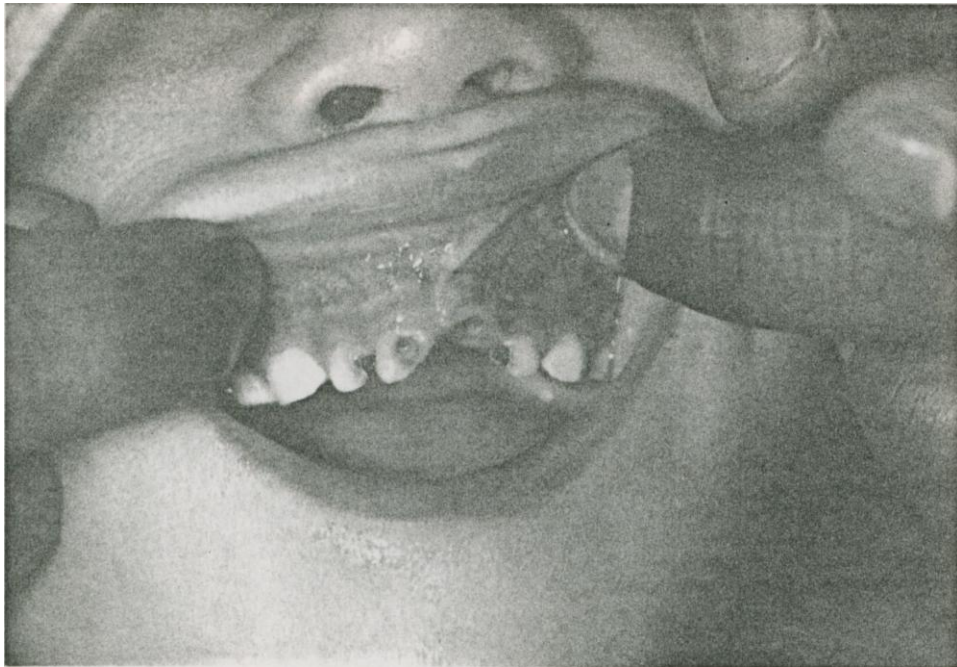
EXAMEN RADIOGRAFICO: *..presenta las imágenes permanentes.....*

DIENTES A EXTRAER: $\frac{BA}{AB}$ *..no. presenta caries de 3er y 4to grado con pronóstico desfavorable para su tratamiento*

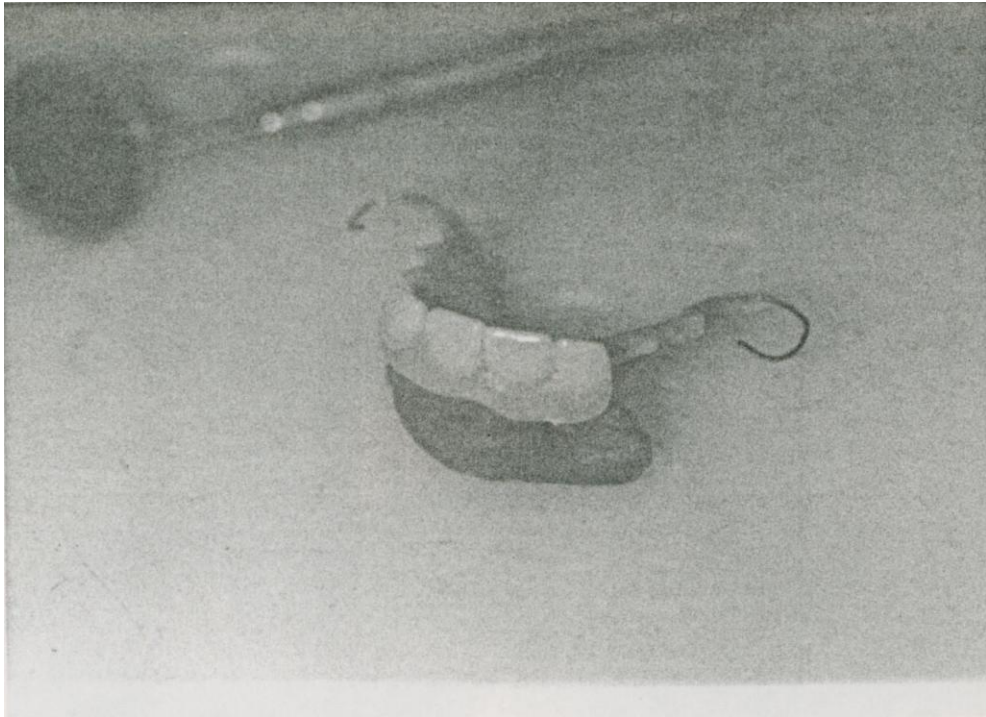..Se realizó la rehabilitación protética donde las cualidades estéticas y funcionales.....

FECHA DE ALTA: *..farija... 28 de agosto de 1992..*

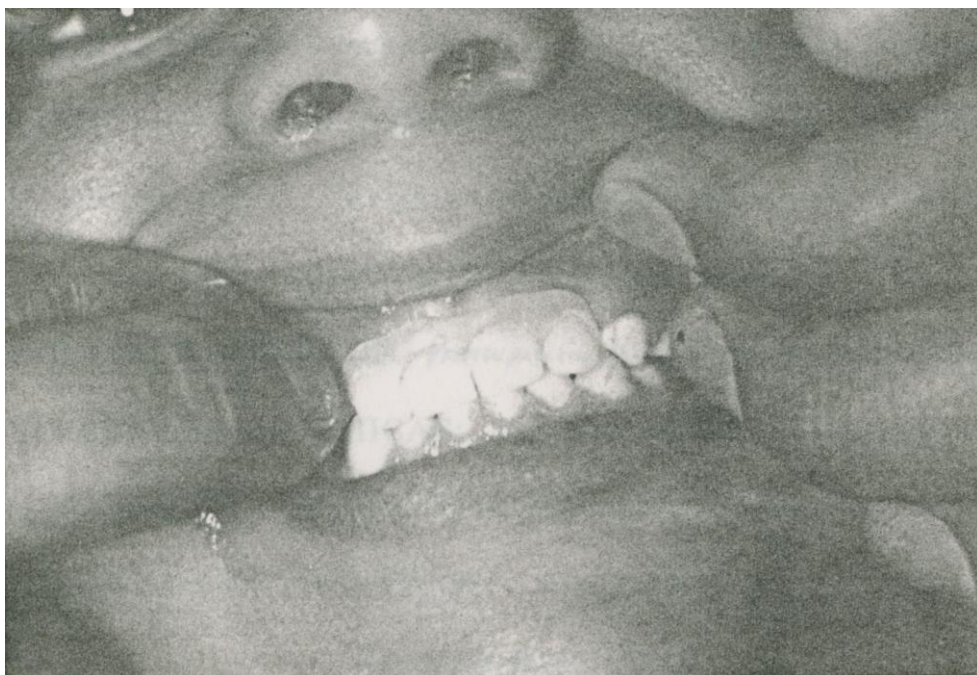PREOPERATORIO



PREOPERATORIO



POSTOPERATORIO



Caso Clínico N° 3.

NOMBRE Y APELLIDO: *J. G. E.*
 EDAD: *5 años* SEXO: *Femenina*
 OCUPACION: *Estudiante*
 NACIONALIDAD: *Boliviana* LOCALIDAD: *Tarija*
 DIRECCION: *Barrio San Bernardo* TELEFONO: *25042*
 FECHA DE INGRESO: *Tarija 7 de Septiembre de 1992*

DIAGNOSTICO : ANAMNESIS

MOTIVO DE LA CONSULTA: *Preocupación por el malestar de sus piezas anteriores*
 ENFERMEDADES SISTEMICAS: *no presenta*
 INTOLERANCIA A LOS ANESTESICOS: *no presenta*
 ALERGIA A LOS ANTIBIOTICOS: *ninguna*

EXAMEN EXOBUCAL

FACIES: *normoica*
 LABIOS: *delgados*
 A. T. M.: *normales*
 GANGLIOS: *no palpables*

EXAMEN ENDOBUCAL

TEJIDOS BLANDOS:

VESTIBULOS: *profundos*
 PALADAR: *Bajo recordo para bilia*
 LENGUA: *mediana*

MEJILLAS: ..na.. presenta ..ninguna.. 2. (tarasción..

PISO DE LA BOCA: ..na.. presenta ..ninguna.. lesión.

ENCIAS: normal, rosetas. pero. presenta. inflamación. 2. nivel. del.

	A
--	---

.....

OCLUSION: ..Clase. 2. -.. MENT. 2.clusión.....

CARIES Y UBICACION: ..Caries... de... 2do... y... 4to... grado.....

grado 2do	grado 3to	grado 4to	grado 2do
B	A	A	B
D	C	C	D
grado	grado	grado	grado

DIENTES RESIDUALES: ...Presenta... las siguientes piezas.....

F	D	C	B	B	C	D	E
E	D	C	B	A	B	C	D

DEPOSITO SOBRE LOS DIENTES: ..placa.. bacteriana.....

PLAN DE TRATAMIENTO

MODELOS DE ESTUDIO: ...Reuna... las condiciones para realizar... la.....

...Prótesis... parcial... removable.....

EXAMEN RADIOGRAFICO: ..presenta... las imágenes en radiografía permanente

DIENTES A EXTRAER:

A	A
---	---

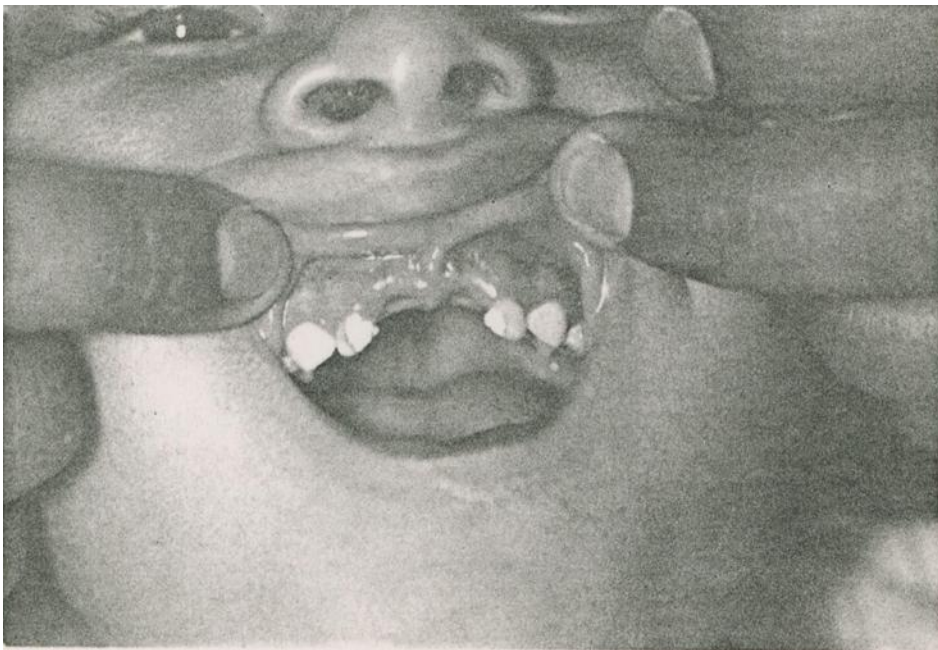
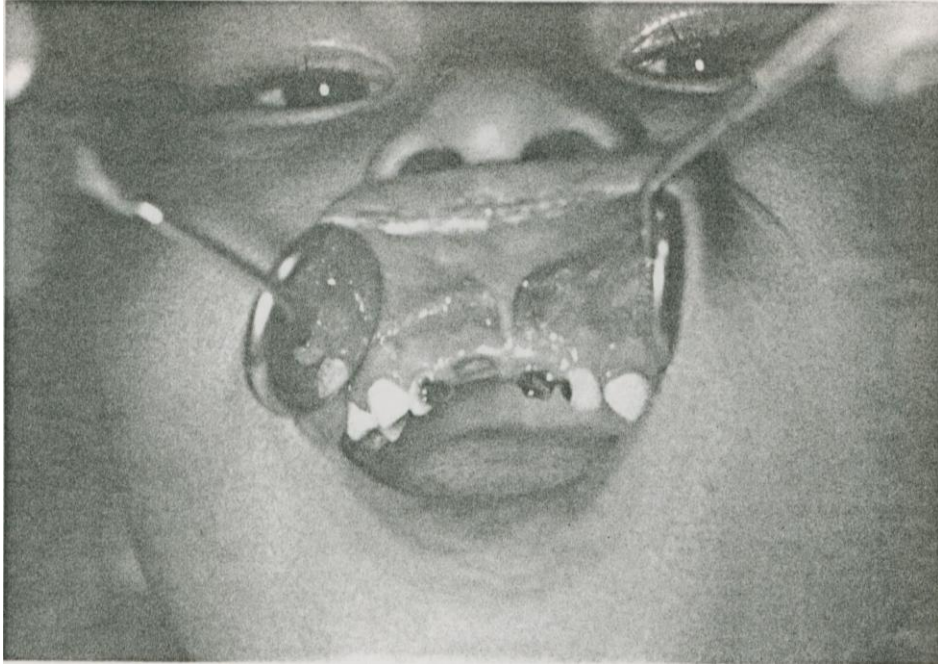
 ...Caries... de... 4to... grado... con.....

...Realización... parcial.....


...Se... realiza... la... rehabilitación... protética... dando... los... cuidados...
...estéticos... y... funcionales.....

FECHA DE ALTA: Tarifa. 19. de. Septiembre. de. 1993...

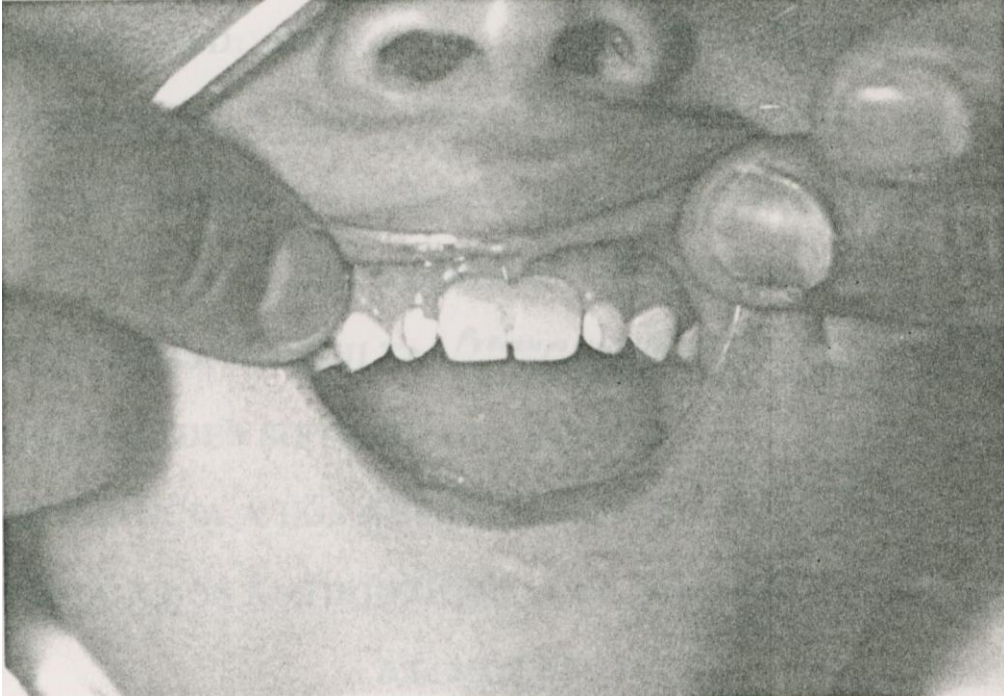
PREOPERATORIO



PREOPERATORIO



POSTOPERATORIO



Caso Clínico N° 4.

NOMBRE Y APELLIDO: *M. M. B. P.*.....EDAD: *7 años*..... SEXO: *Femenino*.....OCUPACION: *Estudiante*.....NACIONALIDAD: *Boliviana*..... LOCALIDAD: *Tarifa*.....DIRECCION: *Q. Ca. no. r. N° 2.749*... TELEFONO:FECHA DE INGRESO: *Tarifa 11 de Noviembre de 1992*.....

DIAGNOSTICO : ANAMNESIS

MOTIVO DE LA CONSULTA: *Preocupación por pérdida prematura de los piezas* EDC |
*dificultando la función masticatoria.*ENFERMEDADES SISTEMICAS: *ninguna*.....INTOLERANCIA A LOS ANESTESICOS: *no presenta*.....ALERGIA A LOS ANTIBIOTICOS: *no presenta*.....

EXAMEN EXOBUCAL

FACIES: *característica facial*.....LABIOS: *medianos*.....A. T. M.: *no presenta ninguna alteración*.....GANGLIOS: *no palpables*.....

EXAMEN ENDOBUCAL

TEJIDOS BLANDOS:

VESTIBULOS: *poco profundos*.....PALADAR: *Bajo*.....LENGUA: *mediana*.....

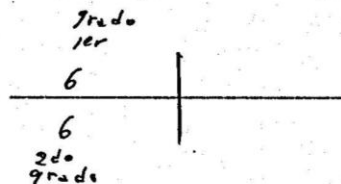
MEJILLAS: *no presenta ninguna alteración*.....

PISO DE LA BOCA: *no presenta ninguna lesión*

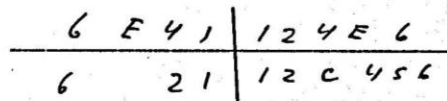
ENCÍAS: *normales rosadas*.....

OCLUSIÓN: *clase I - Neutroclusión*.....

CARIES Y UBICACION: *caries de 1er y 2do grado*.....



DIENTES RESIDUALES: *Presenta las siguientes piezas*.....



DEPOSITO SOBRE LOS DIENTES: *Plaquetas bacterianas*.....

PLAN DE TRATAMIENTO

MODELOS DE ESTUDIO: *Reunir las condiciones para realizar la*.....

prótesis parcial removible.....

EXAMEN RADIOGRAFICO: *Presenta las piezas permanentes sucesivas*.....

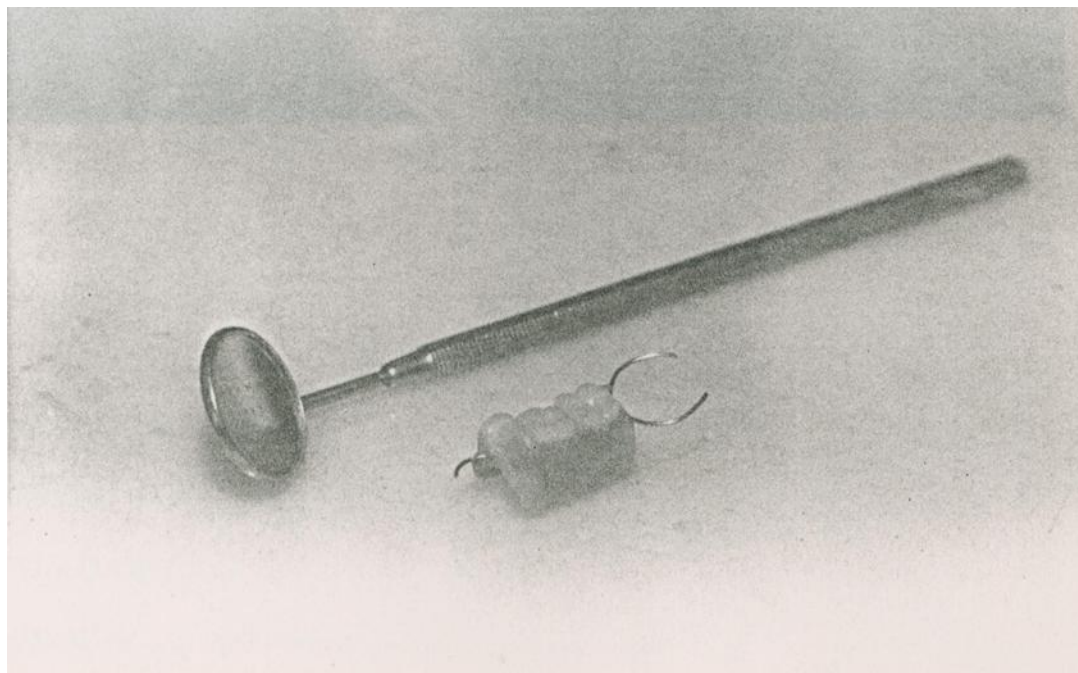
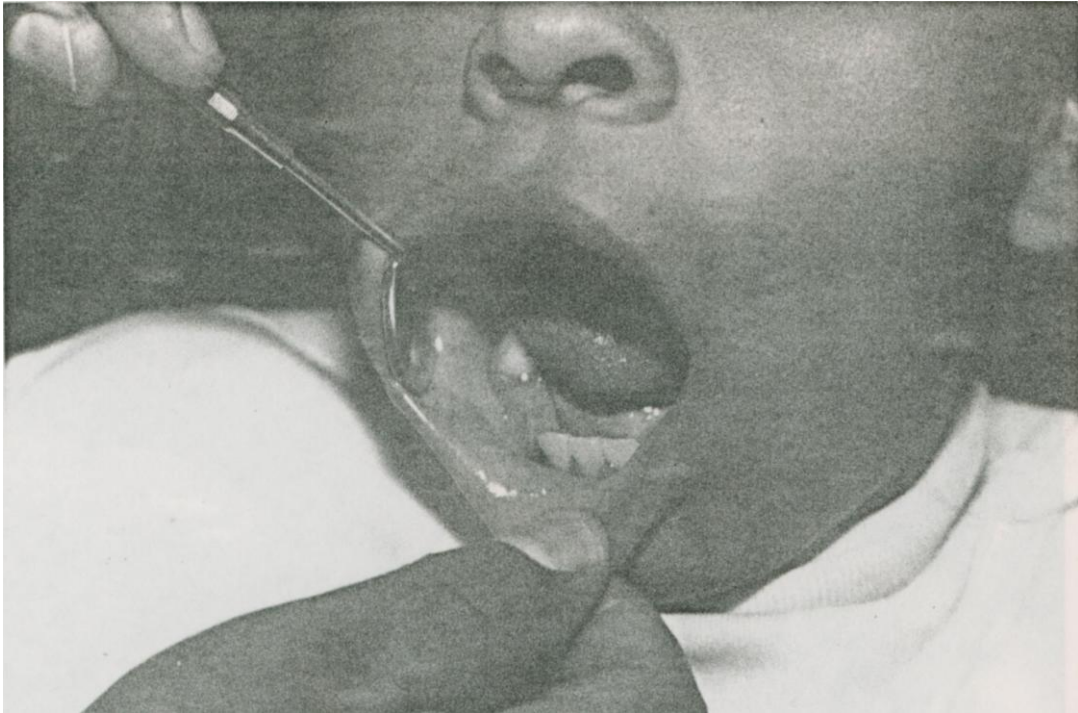
DIENTES A EXTRAER:

Se realiza una prótesis parcial unilateral inferior derecha dando.....

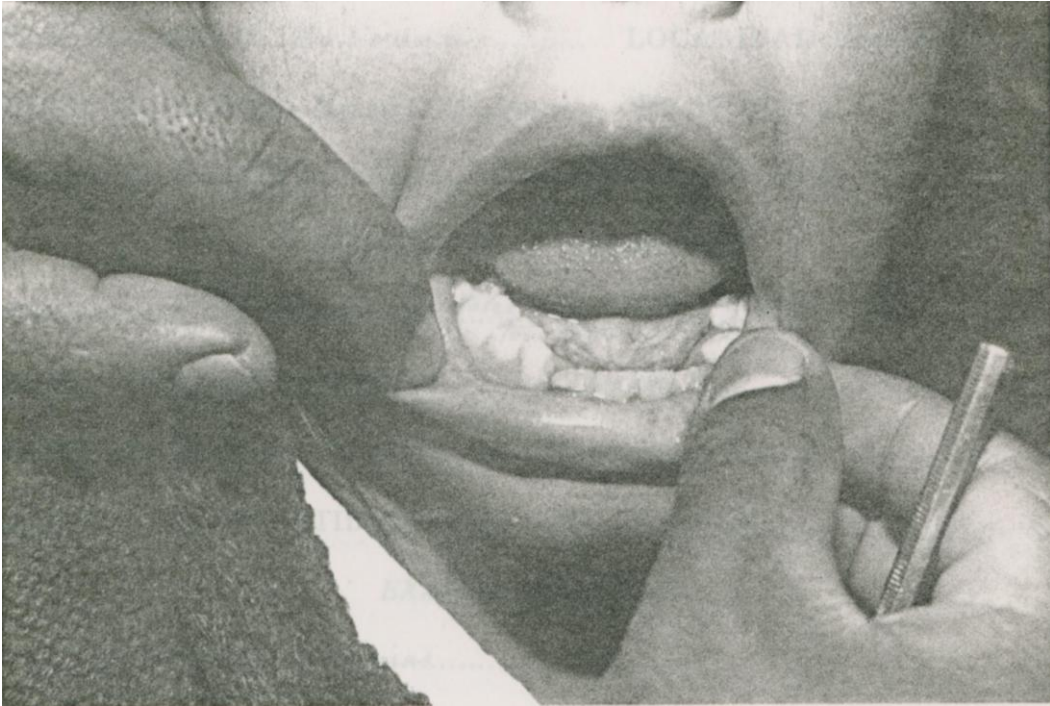
las unidades funcionales y estéticas

FECHA DE ALTA: *Fecha 16 de Noviembre de 1993*.....

PREOPERATORIO



POSTOPERATORIO



Caso Clínico N° 5.

NOMBRE Y APELLIDO: ..A.V.M.A.....

EDAD:8 años..... SEXO: ..Masculino.....

OCUPACION: ..Estudiante.....

NACIONALIDAD: ..Boliviano..... LOCALIDAD: Cochabamba.....

DIRECCION: ..Barrio Narciso S. G. M. P. R. .. TELEFONO:

FECHA DE INGRESO: ..Fecha 16 de octubre de 1992.....

DIAGNOSTICO : ANAMNESISMOTIVO DE LA CONSULTA: ..dolor y hialitosis de origen dental en el sector
postero inferior.....

ENFERMEDADES SISTEMICAS: ..no presenta.....

INTOLERANCIA A LOS ANESTESICOS: ..no presenta.....

ALERGIA A LOS ANTIBIOTICOS: ..no presenta.....

EXAMEN EXOBUCAL

FACIES: ..Normales. Facial.....

LABIOS: ..Medianos.....

A. T. M.: ..Normal.....

GANGLIOS: ..no palpables.....

EXAMEN ENDOBUCAL

TEJIDOS BLANDOS:

VESTIBULOS: ..Profundos.....

PALADAR:A.L.T.....

LENGUA:mediana.....

MEJILLAS: ..normal.....
 PISO DE LA BOCA: ..no presenta ninguna lesión
 ENCÍAS: ..normales...? ..excepción de la zona parter. inferior.....
 OCLUSIÓN:c.l.s.e. I... Neutraclusión...
 CARIES Y UBICACIÓN: ...caries de 2do y 4to grado.....

7 ^o grado	3 ^o grado	3 ^o grado
2 ^o grado	2 ^o grado	2 ^o grado
6	C	C
6	E	D
2 ^o grado	4 ^o grado	4 ^o grado
3 ^o grado	3 ^o grado	3 ^o grado
	E	6
	4 ^o grado	2 ^o grado

DIENTES RESIDUALES: ..Presente las siguientes piezas.....

6	4	C	2	1		1	2	C	4	E	6
6		C	2	1		1	2	C	4	6	

DEPOSITO SOBRE LOS DIENTES: ...P.A. en protección.....

PLAN DE TRATAMIENTO

MODELOS DE ESTUDIO: ..Reunir los condicionales para realizar la
 ..prótesis parcial removable.....

EXAMEN RADIOGRAFICO: ..Presente las piezas permanentes suculinas

DIENTES A EXTRAER:

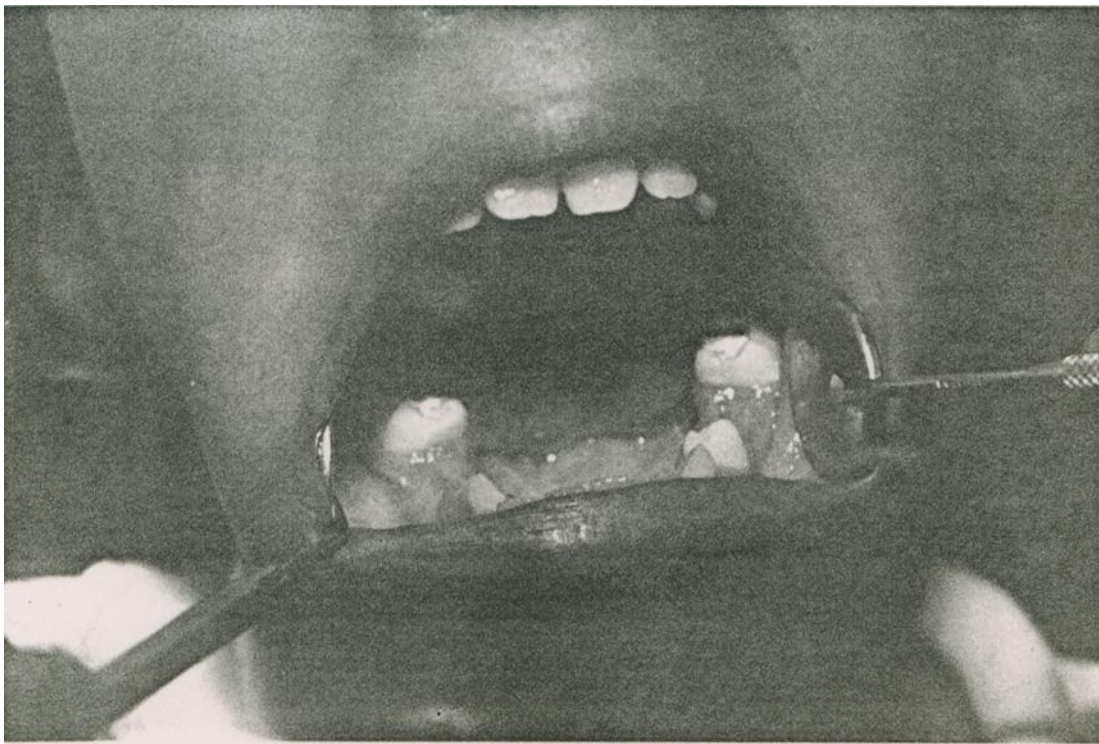
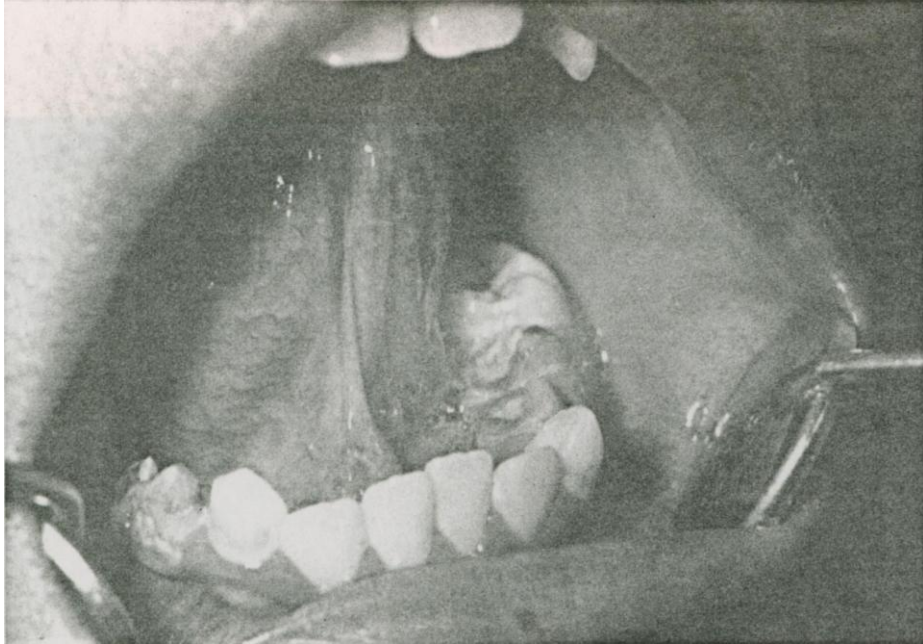
E	D	E

 Presentar caries de 2^o grado con
 Pronóstico de ser variable para su tratamiento.

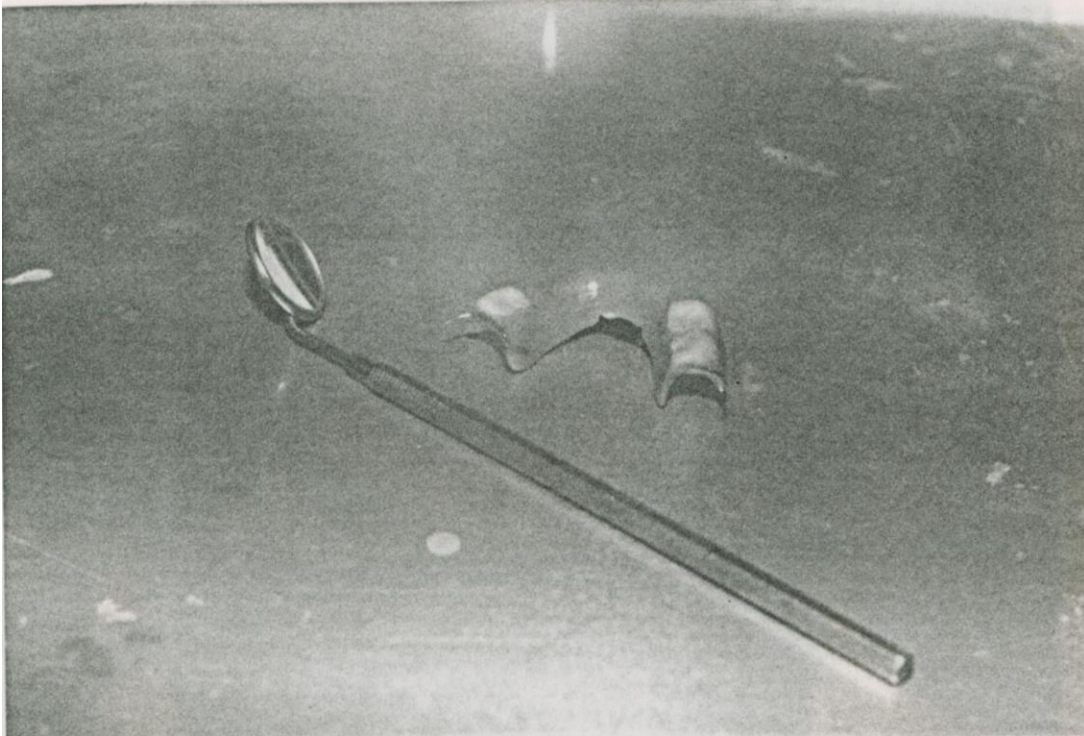
..Se realizó la prótesis bilateral posterior inferior restaurando
 ..la funcionalidad y la estética..

FECHA DE ALTA: ...tarifa 30 de octubre de 1992.....

PREOPERATORIO



PREOPERATORIO



POSTOPERATORIO

