

CAPITULO V
CASOS CLINICOS

CAPITULO V
CASOS CLINICOS

FICHA CLINICA # 1

DATOS PERSONALES

NOMBRE : Heidi Flores
 EDAD : 17 años
 DOMICILIO : B. 4 de julio
 TELEFONO : 33081

PIEZA DENTARIA : I. L. S. D.

SINTOMATOLOGIA:

Agentes Físicos *

Agentes Químicos *

RADIOGRAFIA PERIAPICAL: Fecha 18 . III . 96

FECHA DE TRATAMIENTO: 19 . III . 96

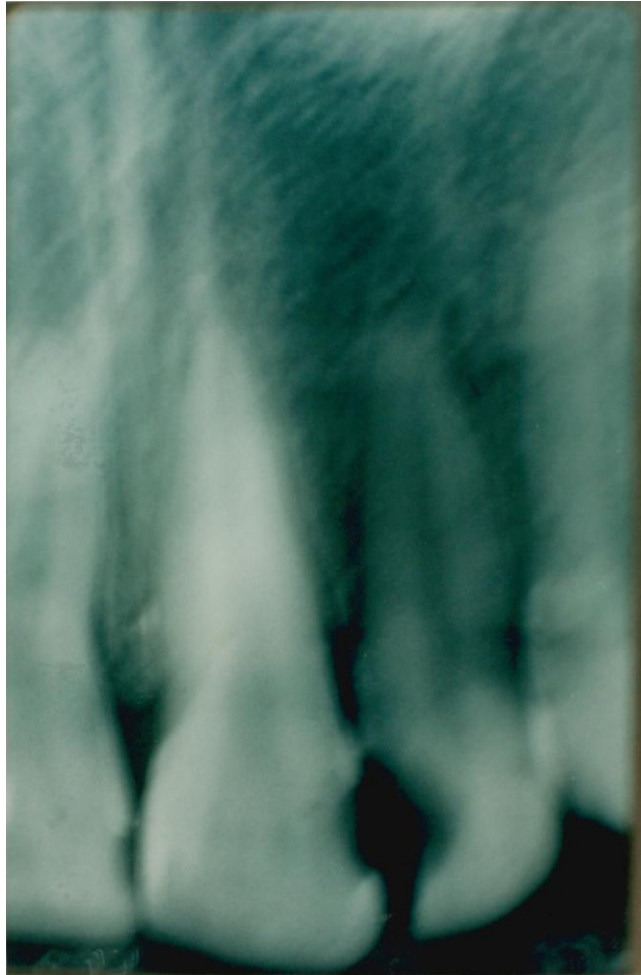CONTROLES POSTOPERATORIOS:

30 DIAS: Sintomatología
 ___/___/96 Cambio de color
 Vitalidad
 Radiografía

90 DIAS:
 --/--/96 Sintomatología
 Cambio de color
 Vitalidad
 Radiografía

RADIOGRAFIA :

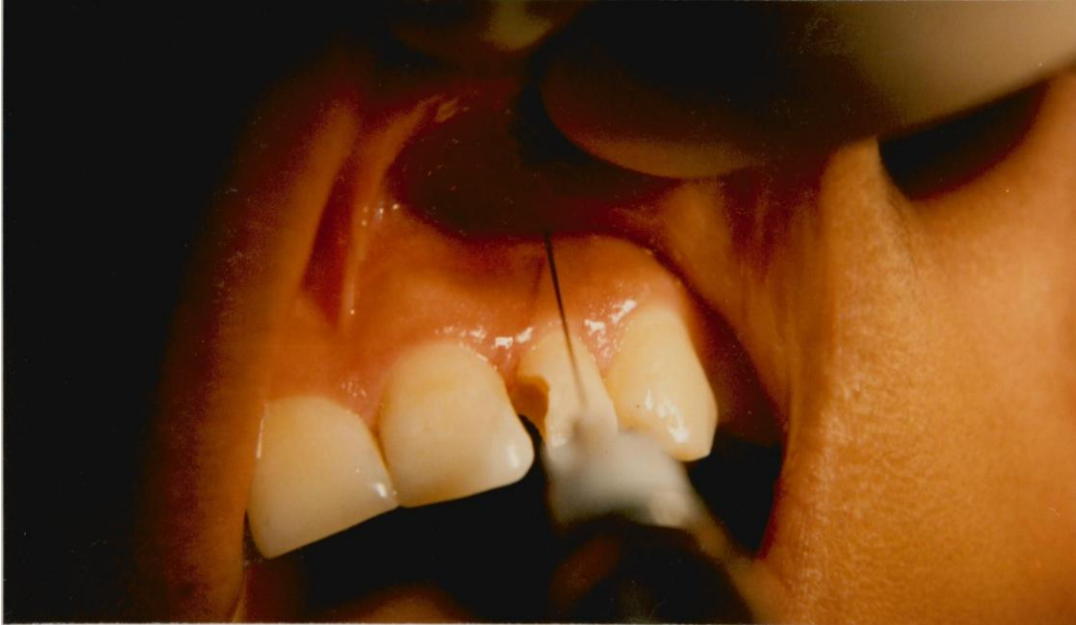P r e - o p e r a t o r i o



Procedimiento:

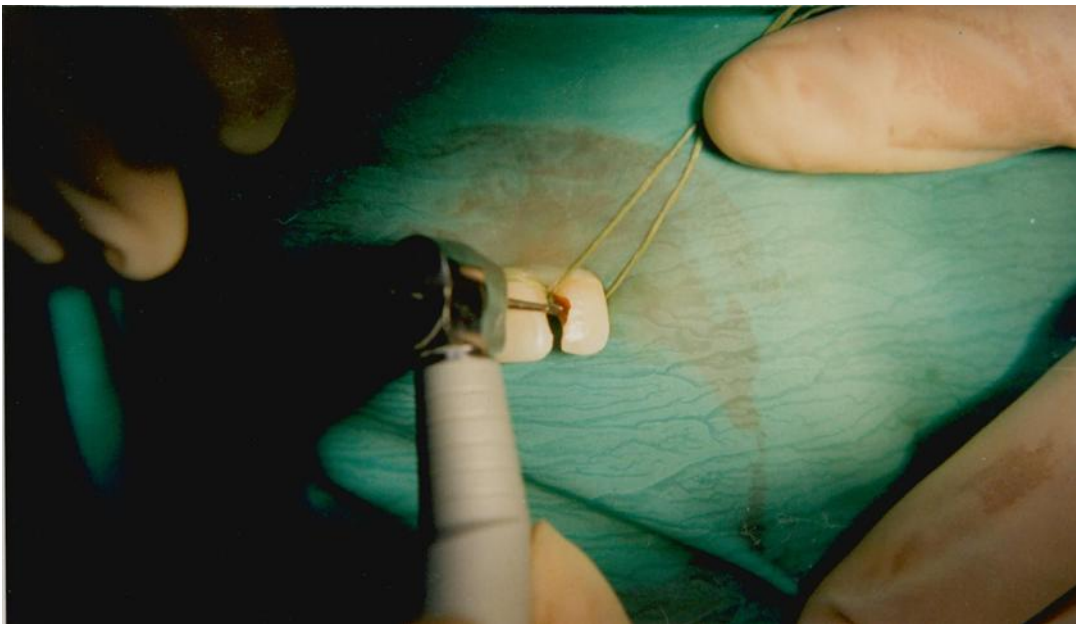
1o.-

Anestesia local



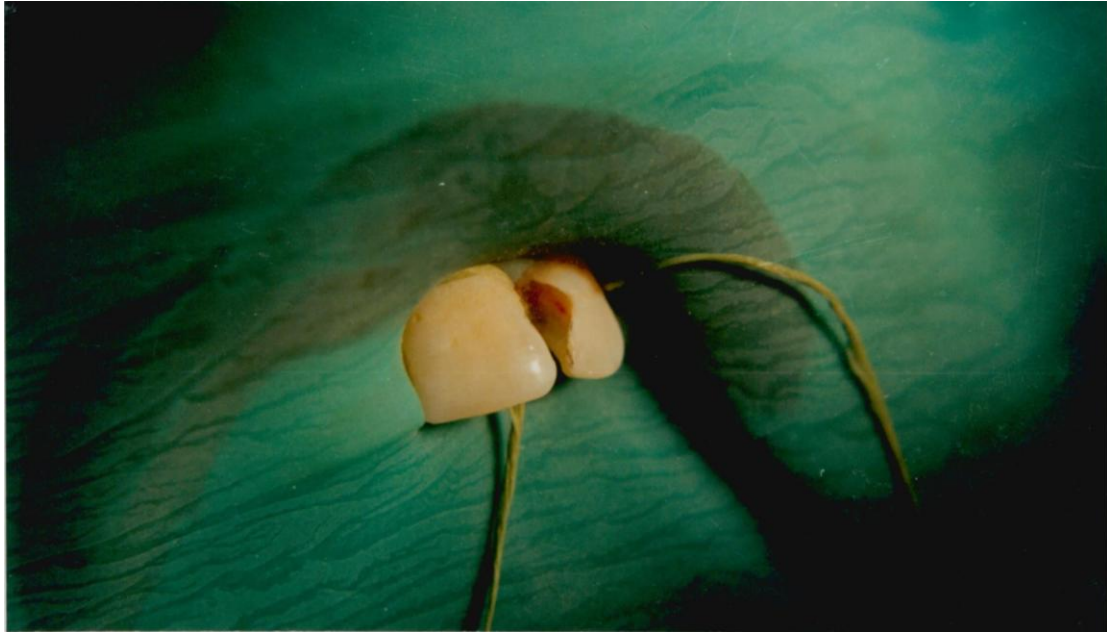2o.-

Eliminación del Tejido Cariado



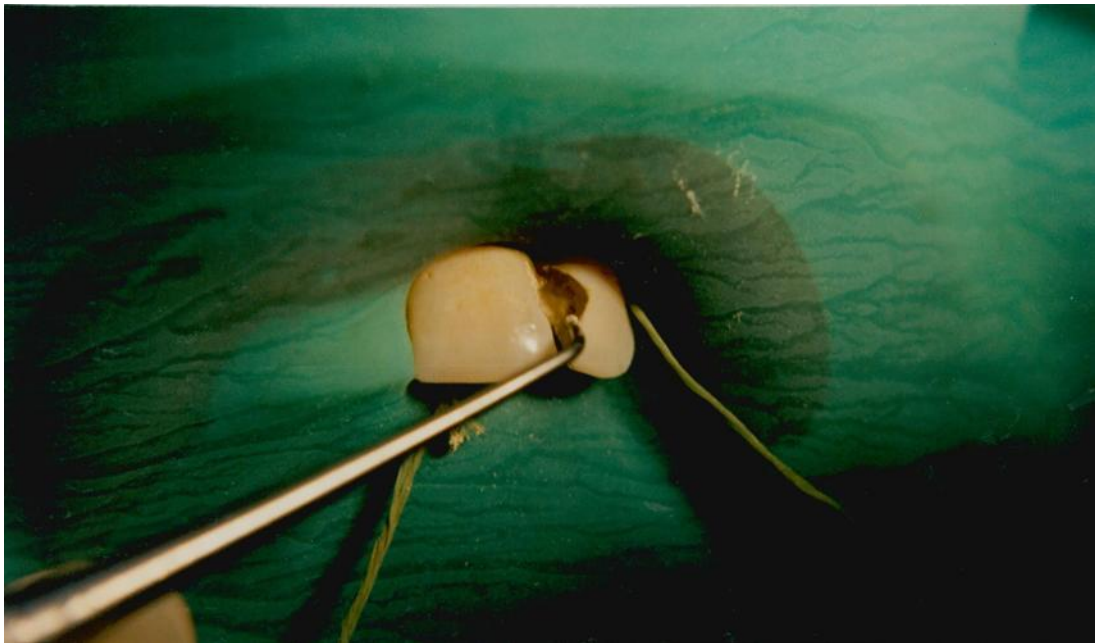
30.-

Ubicación de la Exposición Pulpar

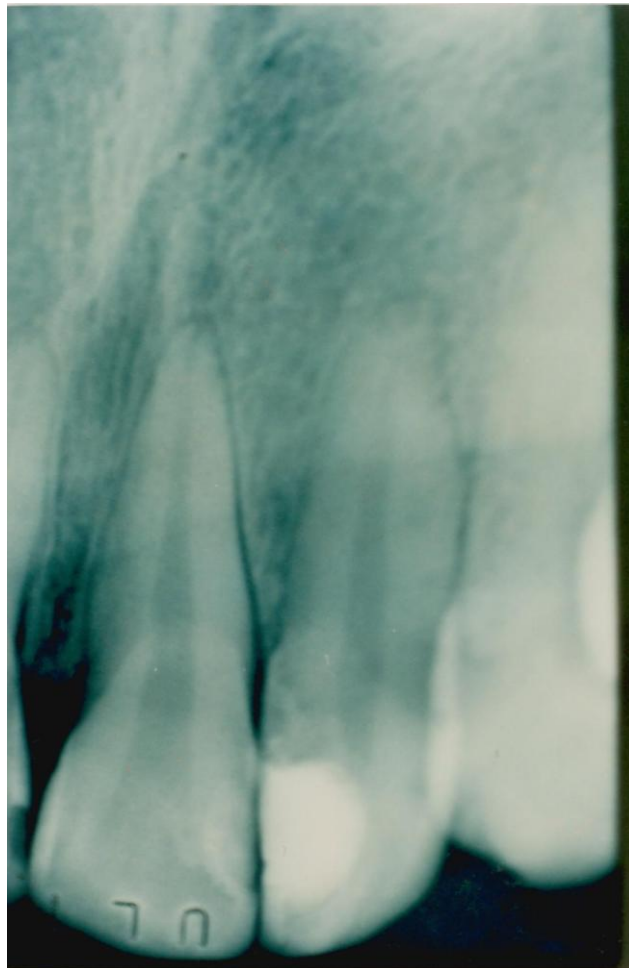


40.-

Material de Recubrimiento



Radiografia Post-Operatorio



Control 5 meses

FICHA CLINICA # 2

DATOS PERSONALES

NOMBRE : Iván Ordoñez
 EDAD : 12 años
 DOMICILIO : B. Senac
 TELEFONO :

PIEZA DENTARIA : 1er M. I. D.

SINTOMATOLOGIA:

Agentes Físicos *

Agentes Químicos

RADIOGRAFIA PERIAPICAL: Fecha 29 . VI . 96

FECHA DE TRATAMIENTO: 30 . VI . 96

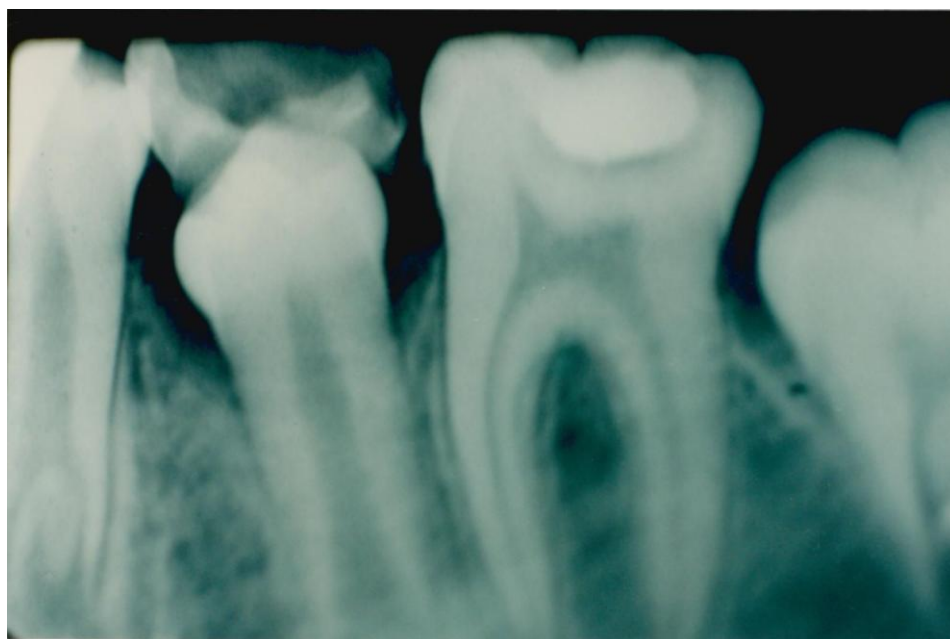CONTROLES POSTOPERATORIOS:

30 DIAS: Sintomatología
 ___/___/96 Cambio de color
 Vitalidad
 Radiografía

90 DIAS:
 --/--/96 Sintomatología
 Cambio de color
 Vitalidad
 Radiografía

RADIOGRAFIA :

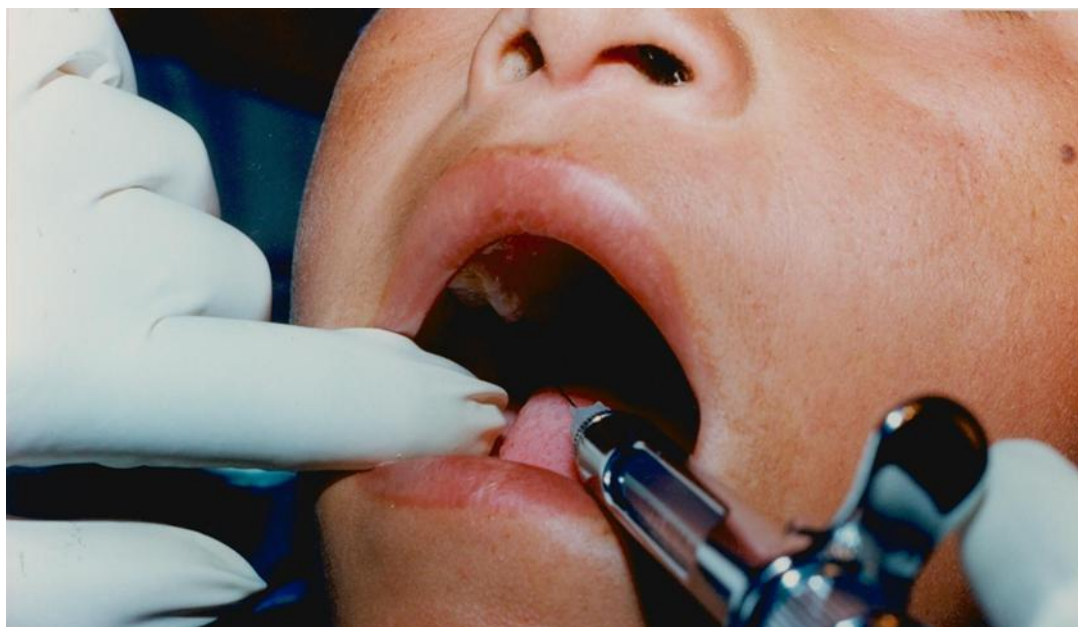
Pre-operatorio



Procedimiento:

1o.-

Anestesia local



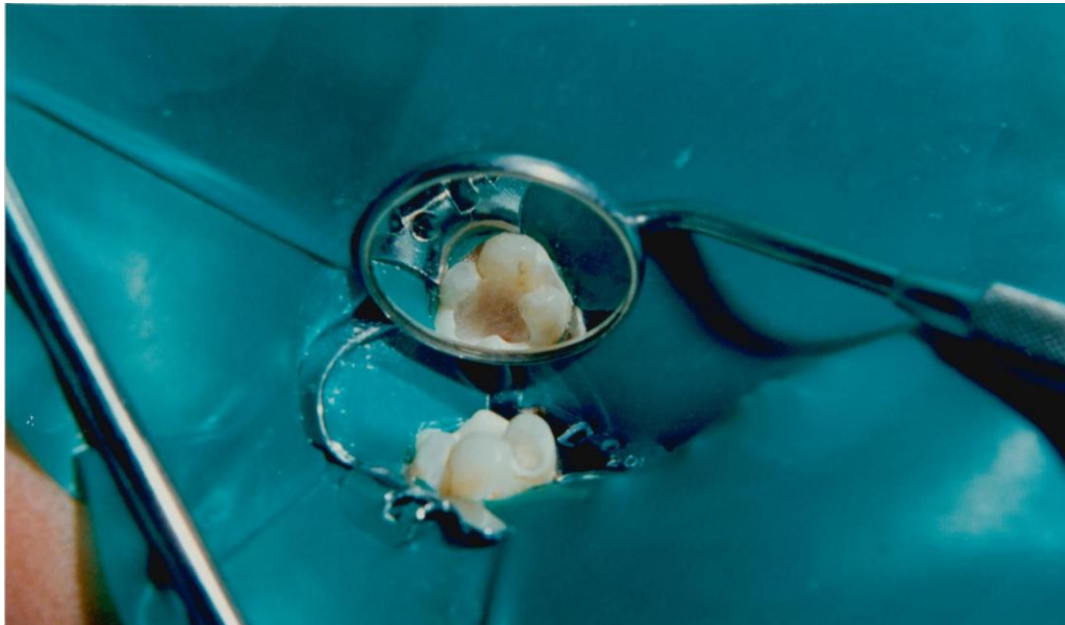
2o.-

Eliminación del Tejido Cariado



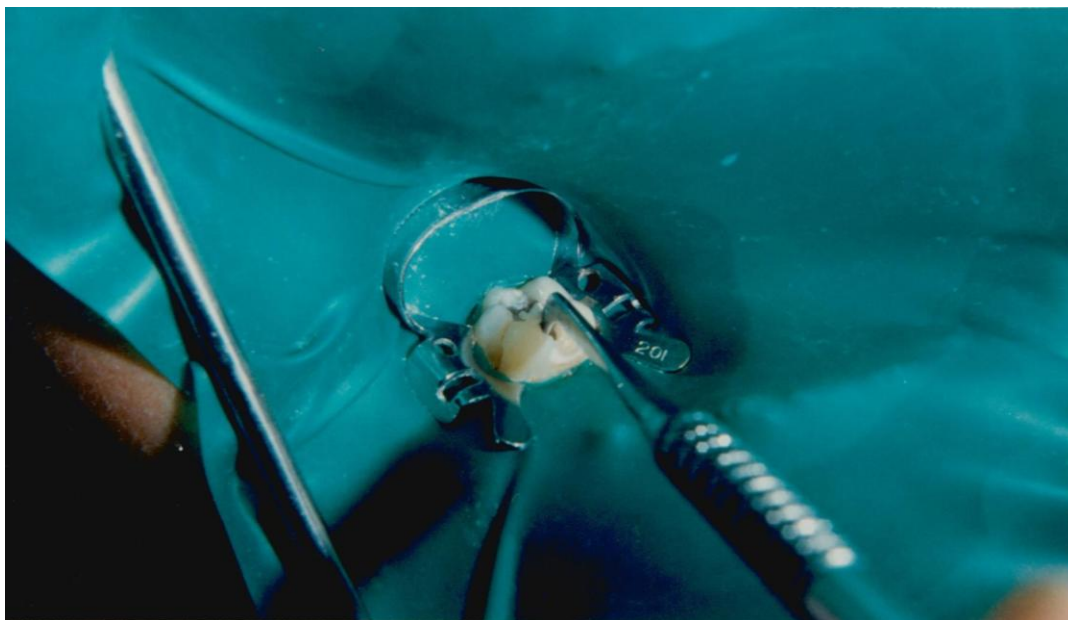
3o.-

Ubicación de la Exposición Pulpar

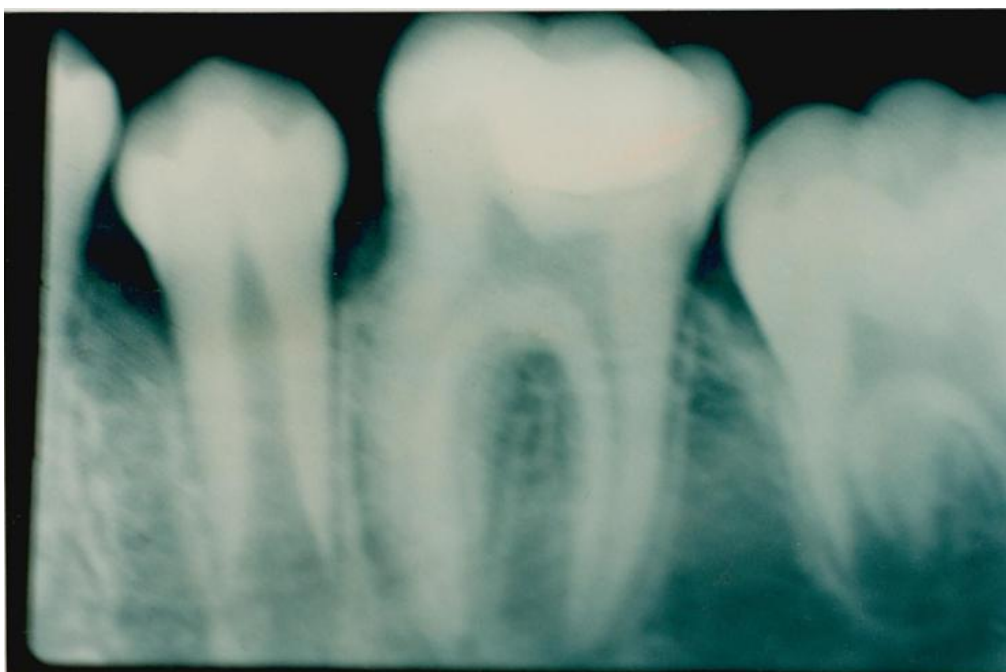


40.-

Material de Recubrimiento



Radiografía Post-Operatorio



FICHA CLINICA # 3

DATOS PERSONALES

NOMBRE : Rosmery Márquez
 EDAD : 27 años
 DOMICILIO : Palmarcito
 TELEFONO : 36288

PIEZA DENTARIA : 2o M. I . I.

SINTOMATOLOGIA:

Agentes Físicos *

Agentes Químicos

RADIOGRAFIA PERIAPICAL: fecha 17 . IV . 96

FECHA DE TRATAMIENTO: 20 . IV . 96

CONTROLES POSTOPERATORIOS:

30 DIAS: Sintomatología

___/___/96 Cambio de color

Vitalidad

Radiografía

90 DIAS:

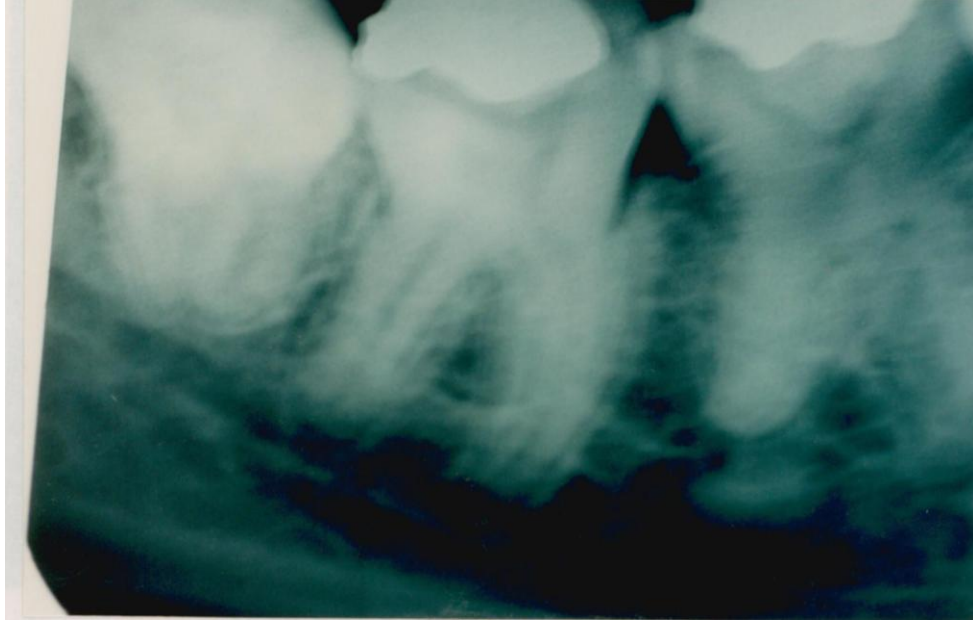
--/--/96 Sintomatología
 Cambio de color

Vitalidad

Radiografía

RADIOGRAFIA :

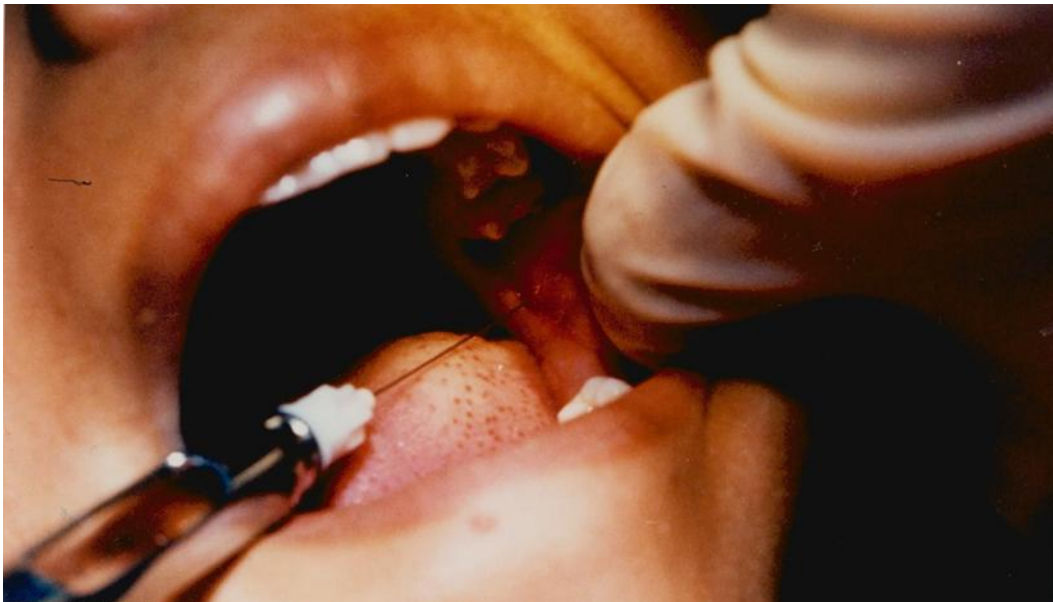Pre - o p e r a t o r i o



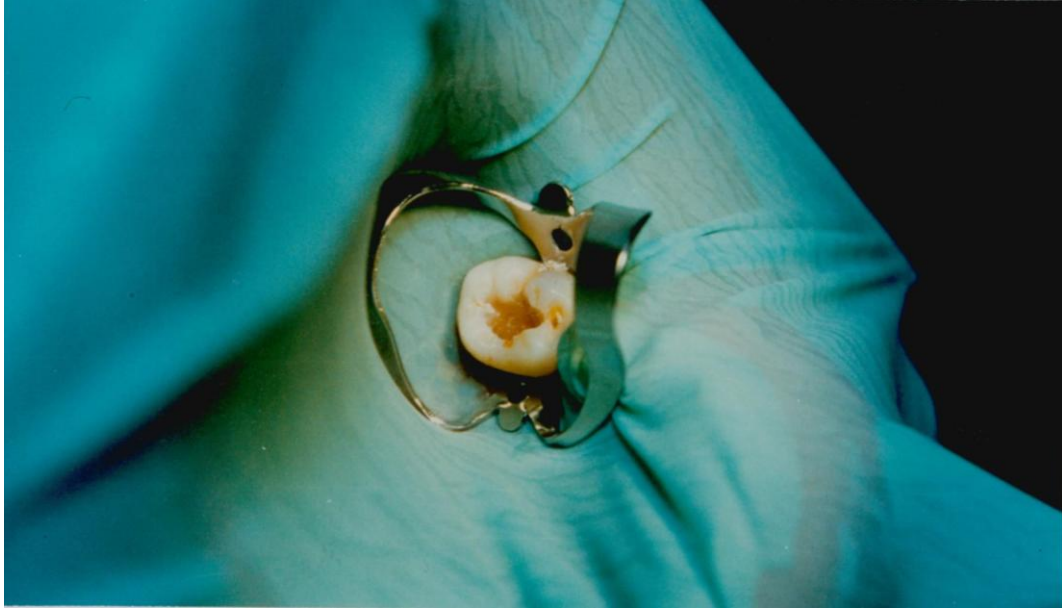Procedimiento:

1o. =

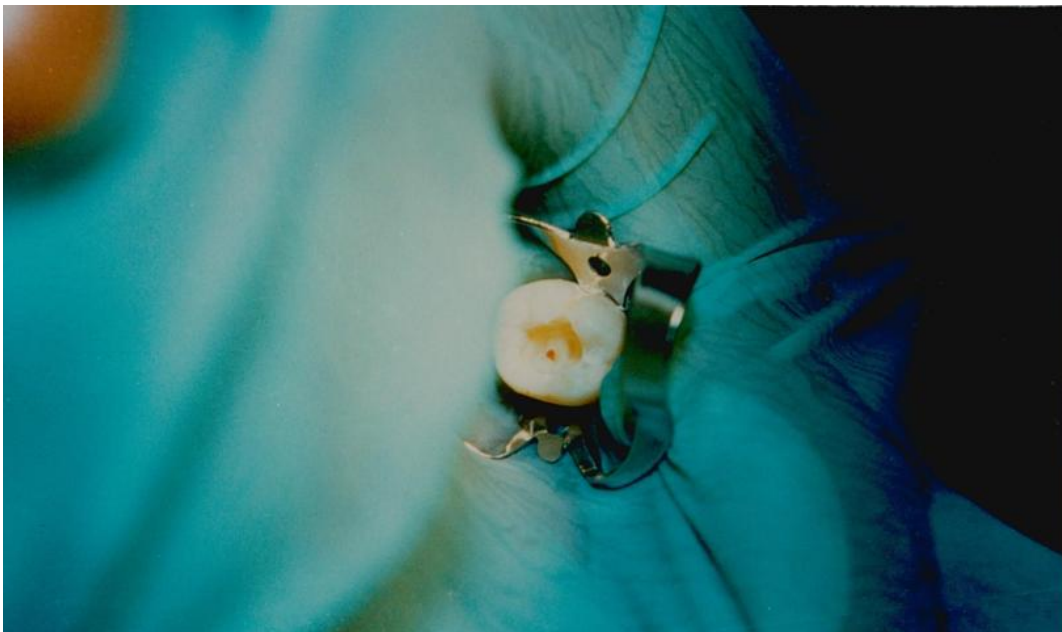Anestesia local



20.- Eliminación del Tejido Cariado

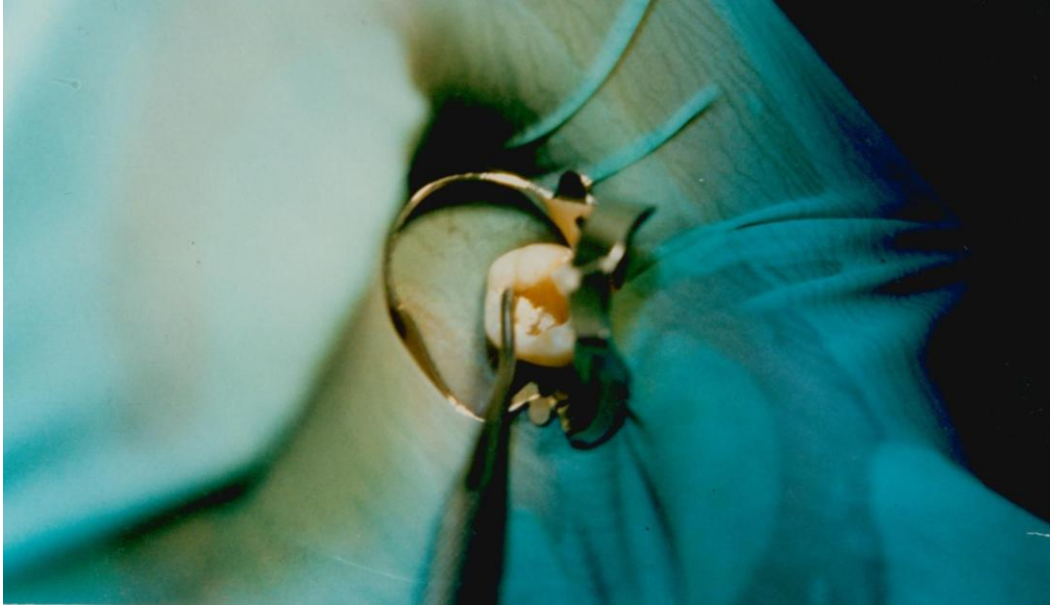


30.- Ubicación de la Exposición Pulpar

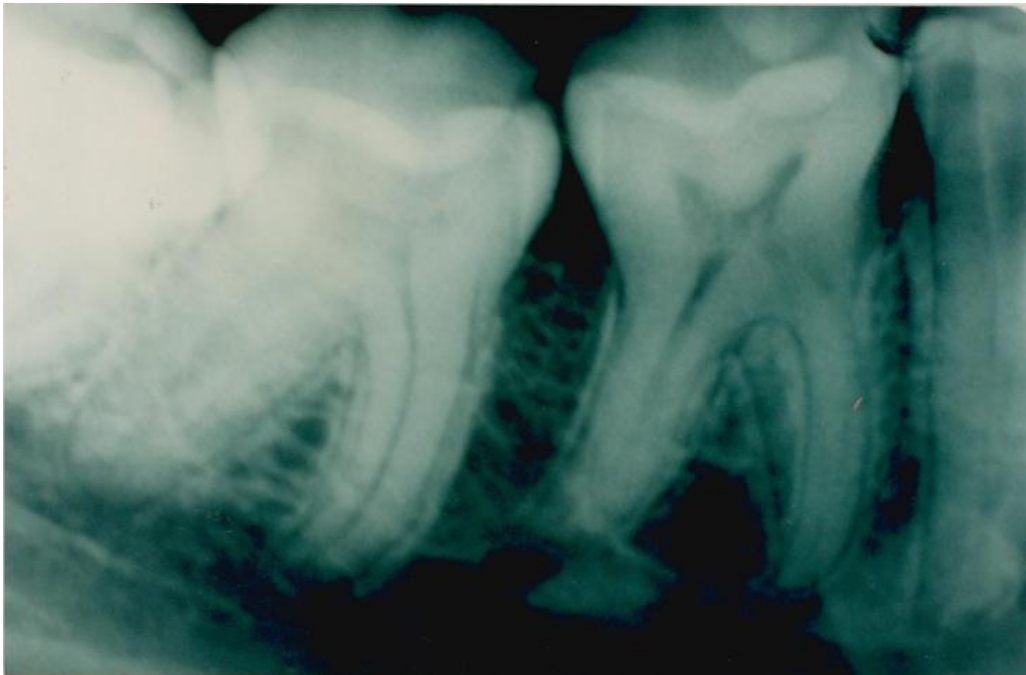


40.-

Material de Recubrimiento



Radiografía Post-Operatorio



FICHA CLINICA # 4

DATOS PERSONALES

NOMBRE : Ilsen Bolívar
 EDAD : 27 años
 DOMICILIO : San Lorenzo
 TELEFONO :

PIEZA DENTARIA : 2o PM. S. D.

SINTOMATOLOGIA:

Agentes Físicos *

Agentes Químicos *

RADIOGRAFIA PERIAPICAL: Fecha 8 . V . 96

FECHA DE TRATAMIENTO: 10 . V . 96

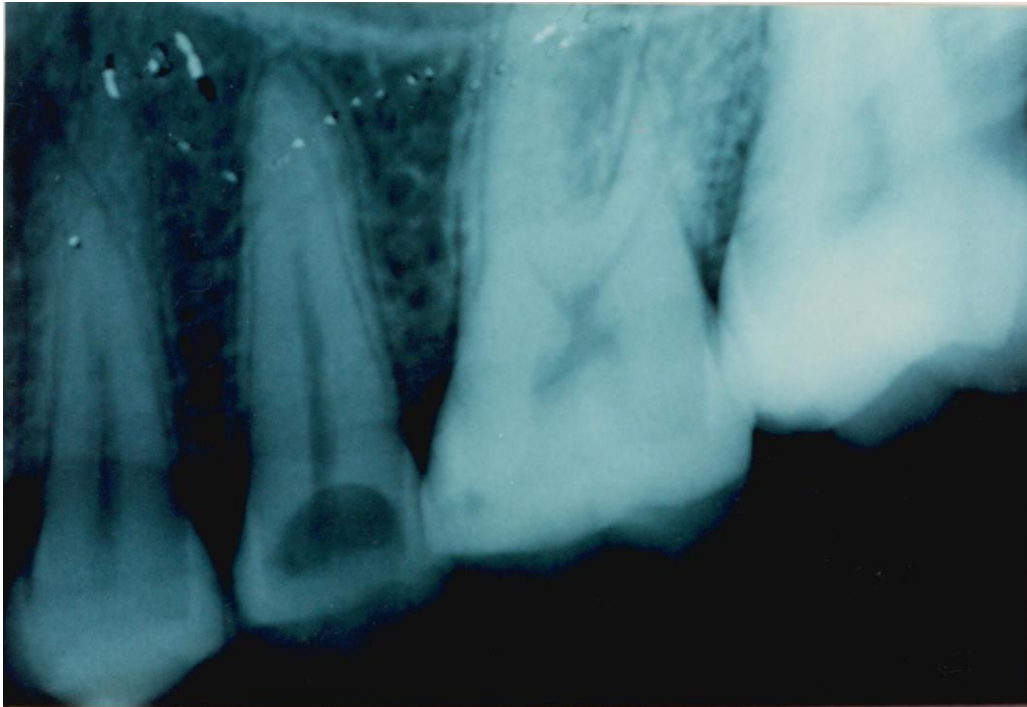
CONTROLES POSTOPERATORIOS:

30 DIAS: Sintomatología
 ___/___/96 Cambio de color
 Vitalidad
 Radiografía

90 DIAS: Sintomatología
 --/--/96 Cambio de color
 Vitalidad
 Radiografía

RADIOGRAFIA :

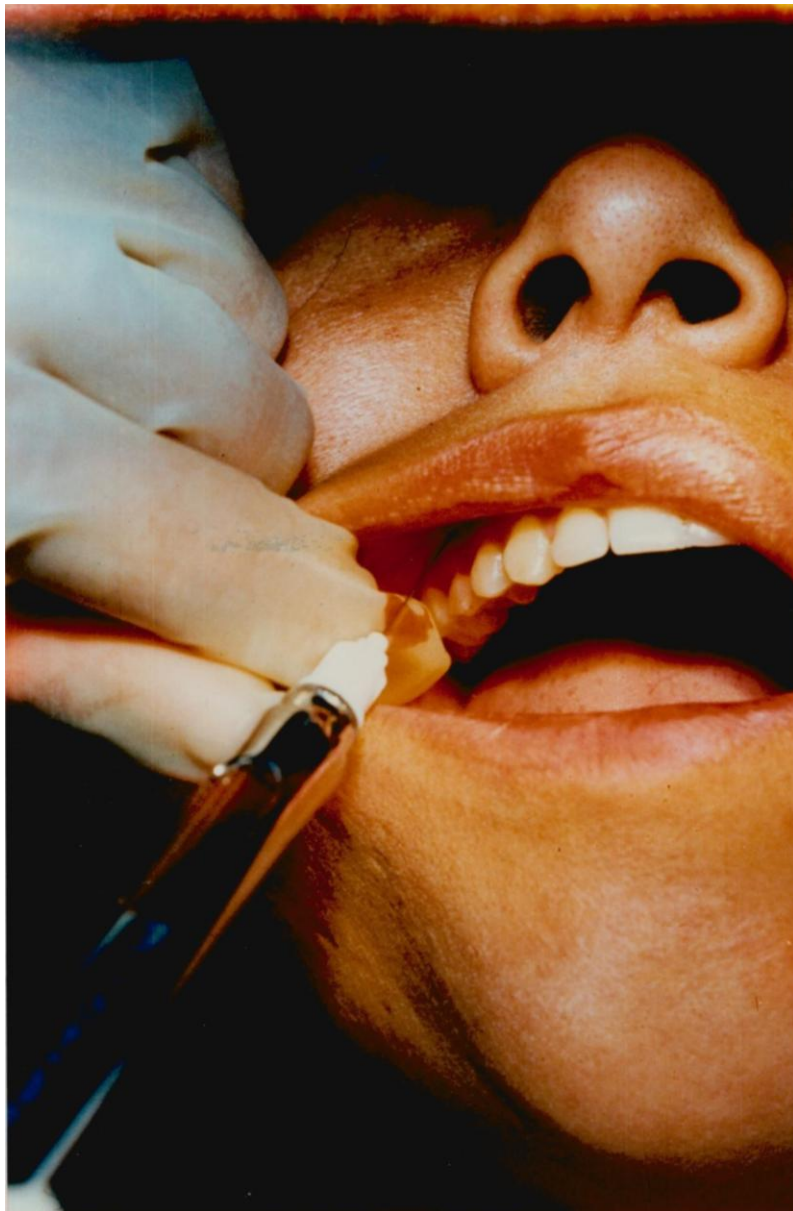
P r e - o p e r a t o r i o



Procedimiento:

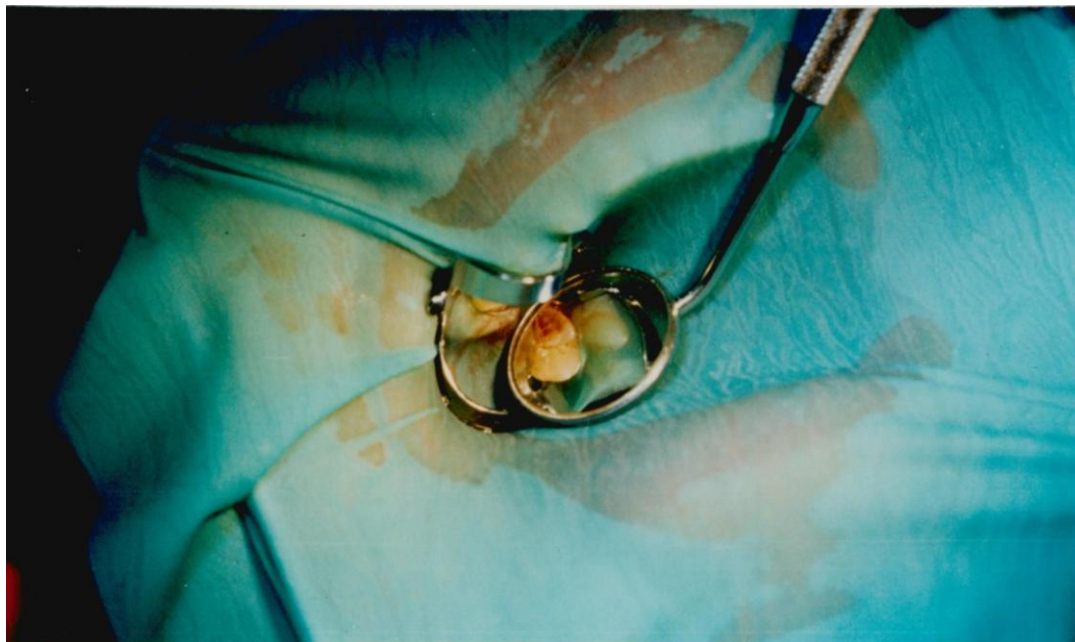
1o.-

Anestesia local



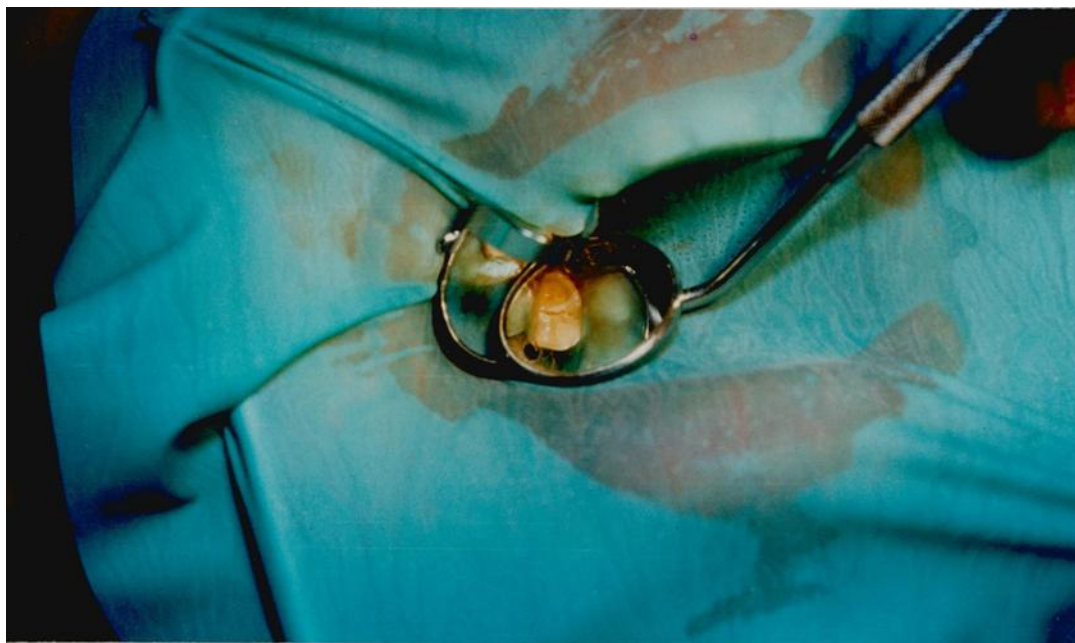
20.-

Eliminación del Tejido Cariado



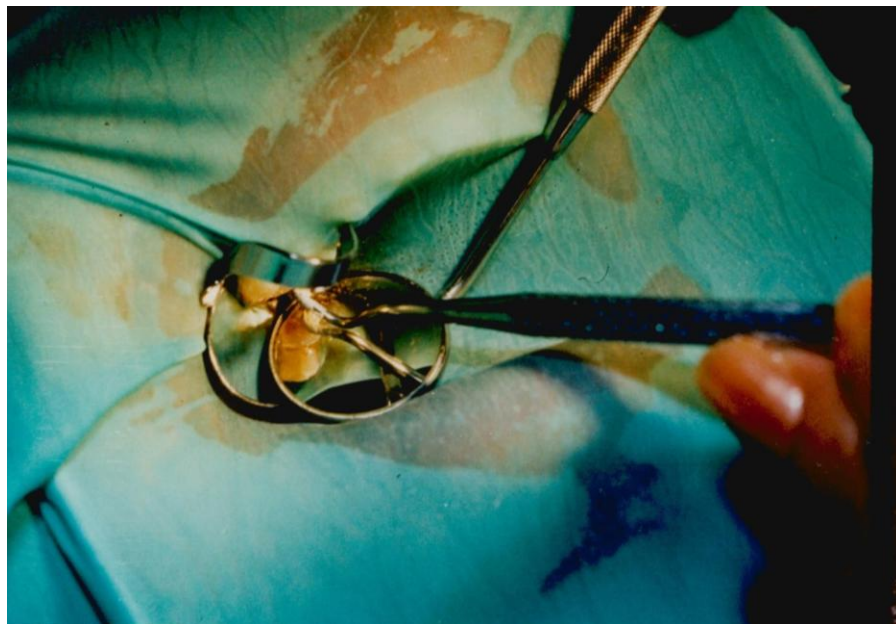30.-

Ubicación de la Exposición Pulpar

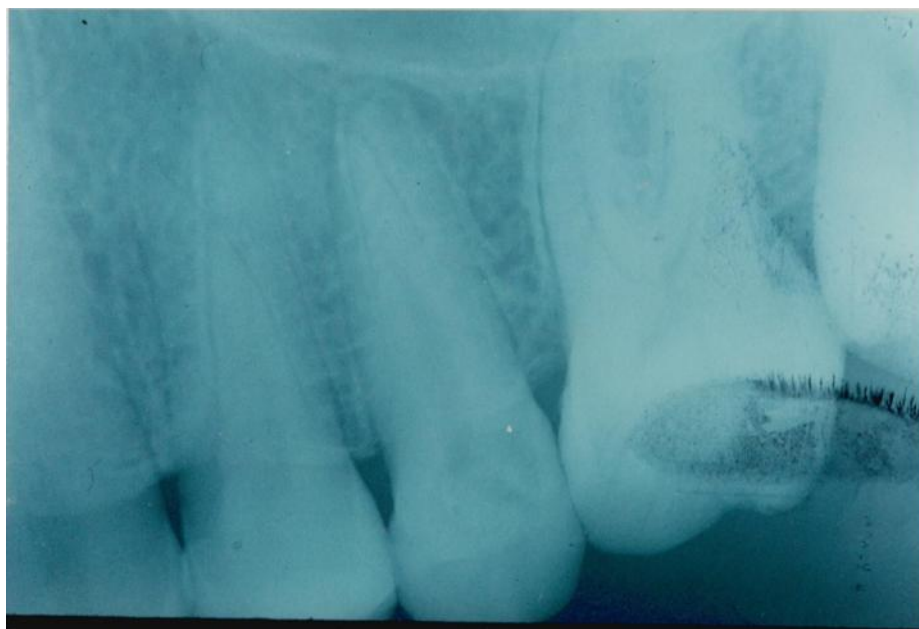

40.-

Material de Recubrimiento



Radiografía Post-Operatorio



FICHA CLINICA # 5

DATOS PERSONALES

NOMBRE : Carmen de Cervantes
 EDAD : 30 años
 DOMICILIO : San Roque
 TELEFONO : 30585

PIEZA DENTARIA : 1er y 2o PM. I. D.

SINTOMATOLOGIA:

Agentes Físicos *

Agentes Químicos

RADIOGRAFIA PERIAPICAL: Fecha 29 . V. 96

FECHA DE TRATAMIENTO: 30 . V. 96

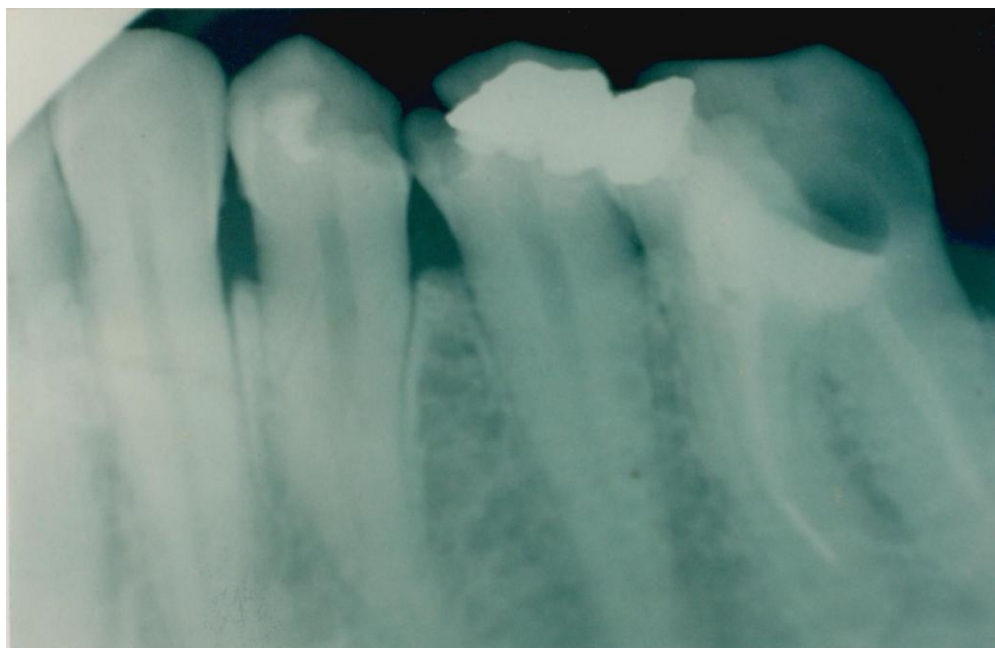
CONTROLES POSTOPERATORIOS:

30 DIAS: Sintomatología
 ___/___/96 Cambio de color
 Vitalidad
 Radiografía

90 DIAS:
 --/--/96 Sintomatología
 Cambio de color
 Vitalidad
 Radiografía

RADIOGRAFIA :

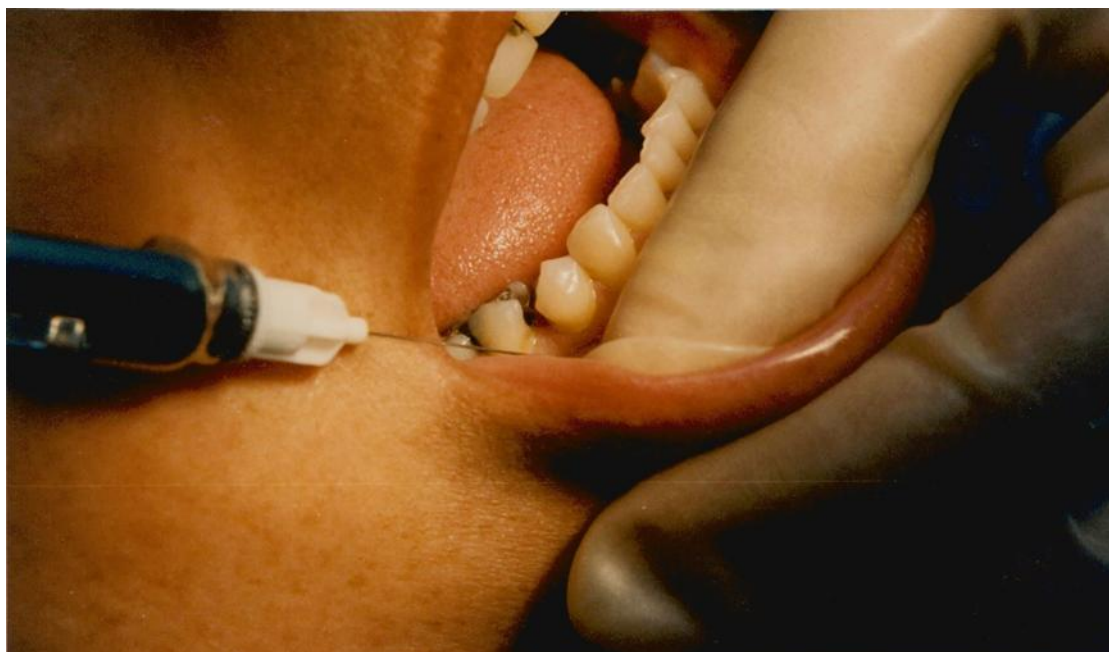
P r e - o p e r a t o r i o



Procedimiento:

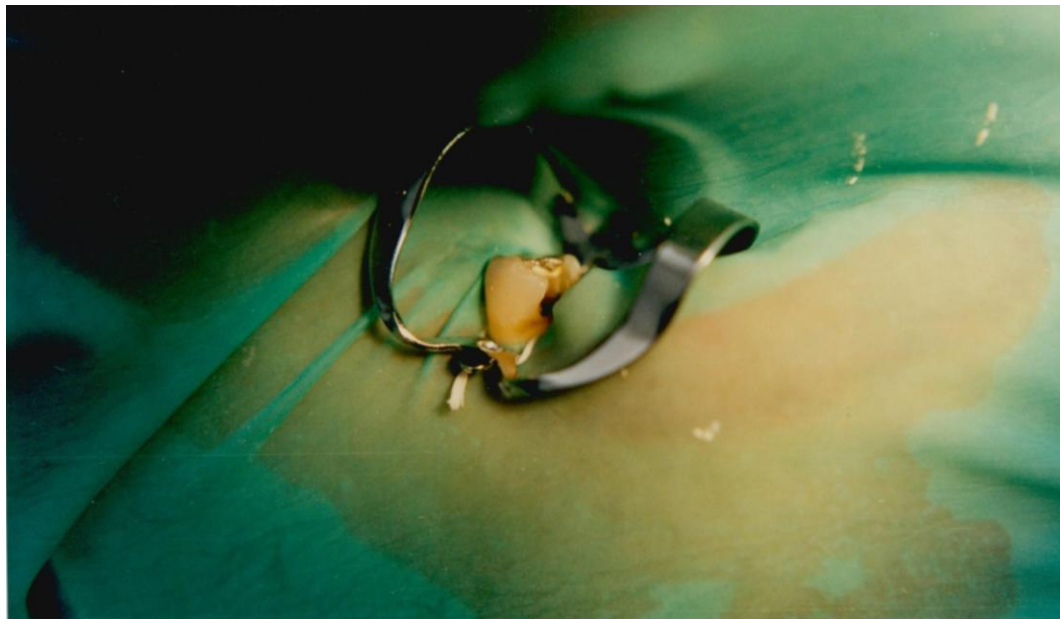
1o.-

Anestesia local



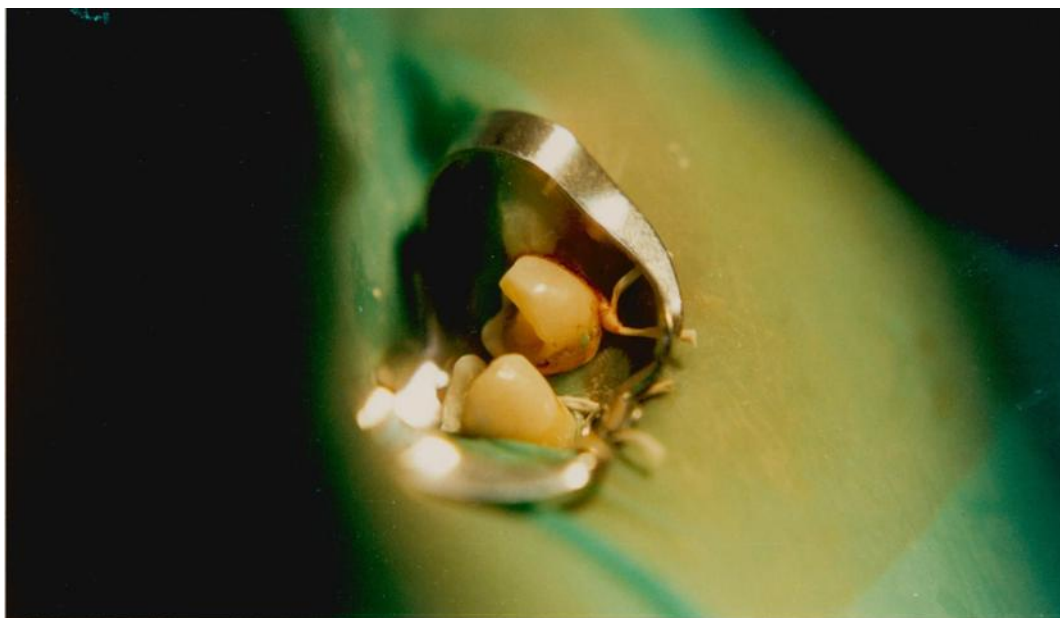
2o.-

Eliminación del Tejido Cariado



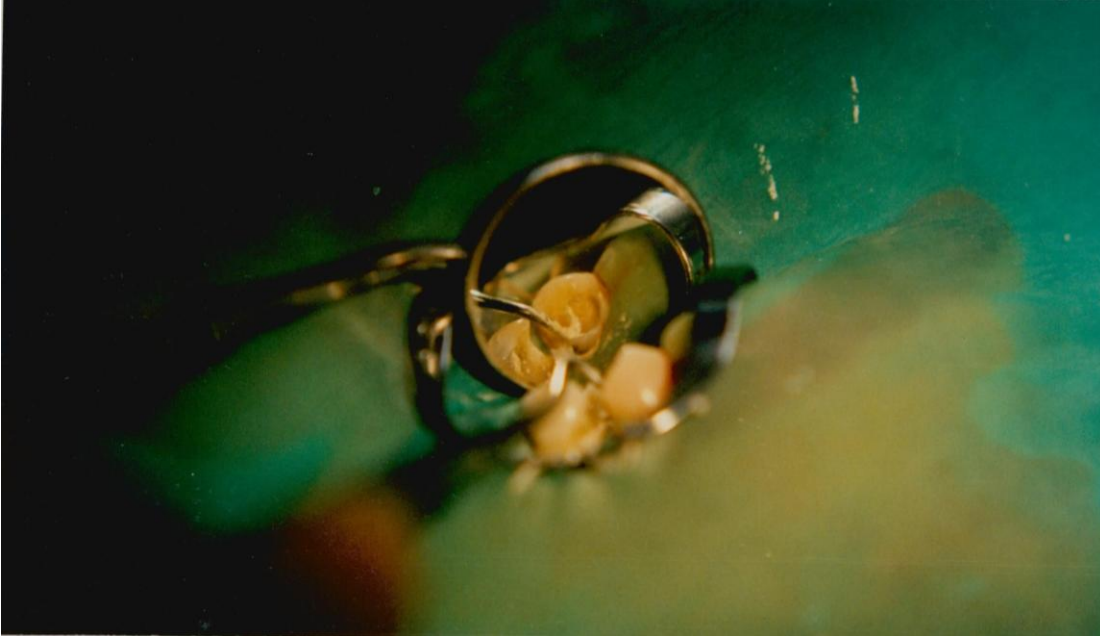3o.-

Ubicación de la Exposición Pulpar



40.-

Material de Recubrimiento



Radiografía Post-Operatorio

(Por motivo de embarazo, no hay radiografía de control)

-Se realizó un control clínico y se obtuvieron los
resultados esperados-

FICHA CLINICA # 6

DATOS PERSONALES

NOMBRE : M. Eugenia Herbas
 EDAD : 12 años
 DOMICILIO : B. Villa Avaroa
 TELEFONO :

PIEZA DENTARIA : 1erM. I. I.

SINTOMATOLOGIA:

Agentes Físicos *

Agentes Químicos *

RADIOGRAFIA PERIAPICAL: Fecha 5 . IV . 96

FECHA DE TRATAMIENTO: 6 . IV . 96

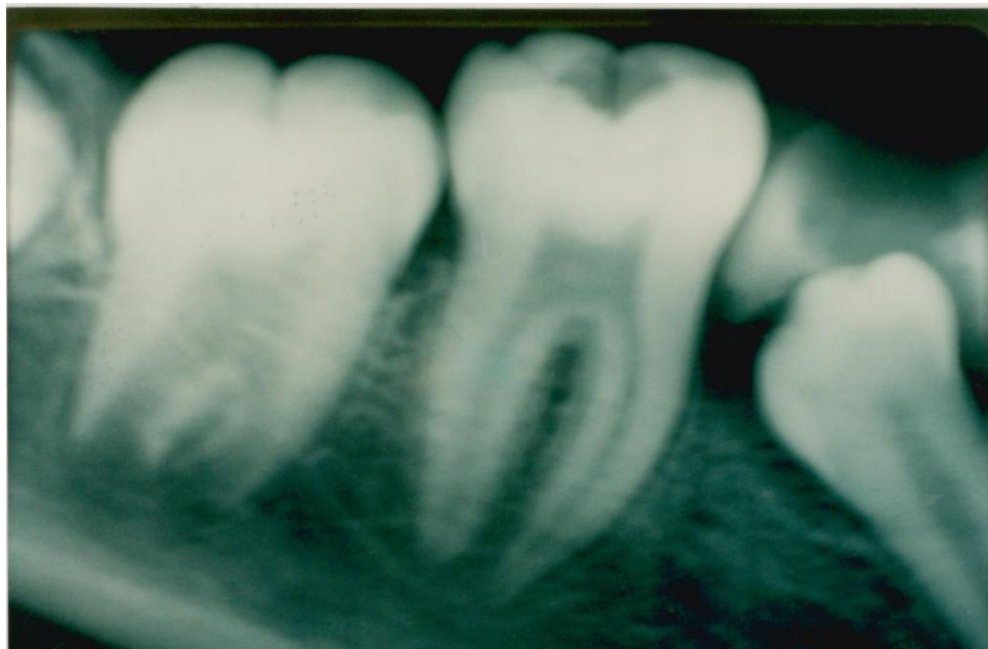
CONTROLES POSTOPERATORIOS:

30 DIAS: Sintomatología
 ___/___/96 Cambio de color
 Vitalidad
 Radiografía

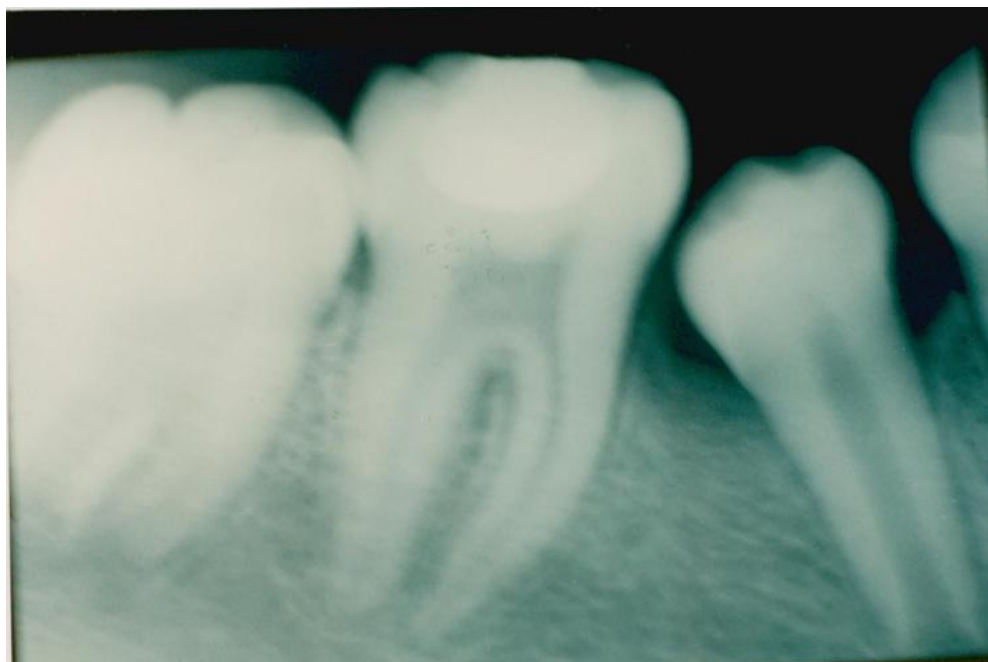
90 DIAS:
 --/--/96 Sintomatología
 Cambio de color
 Vitalidad
 Radiografía

RADIOGRAFIA :

P r e - o p e r a t o r i o



Radiografía Post-Operatorio



FICHA CLINICA # 7

DATOS PERSONALES

NOMBRE : Miriam Herbas
 EDAD : 17 años
 DOMICILIO : B. Villa Avaroa
 TELEFONO :

PIEZA DENTARIA : 2oPM.I.I - 1erM.I.I.

SINTOMATOLOGIA:

Agentes Físicos *

Agentes Químicos

RADIOGRAFIA PERIAPICAL: Fecha 5 . IV . 96

FECHA DE TRATAMIENTO: 8 . IV . 96

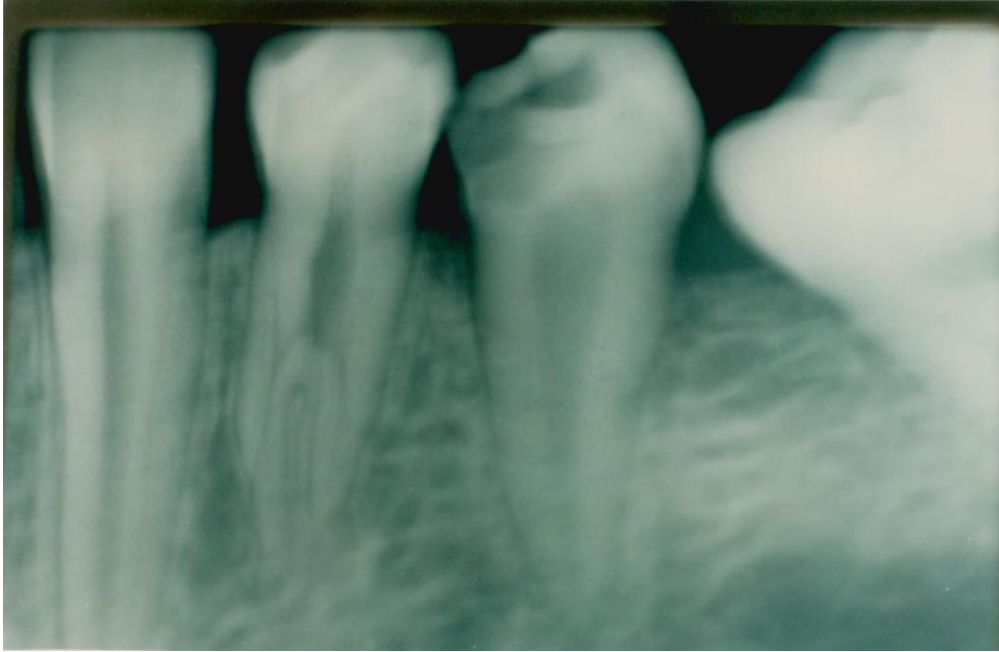
CONTROLES POSTOPERATORIOS:

30 DIAS: Sintomatología
 ___/___/96 Cambio de color
 Vitalidad
 Radiografía

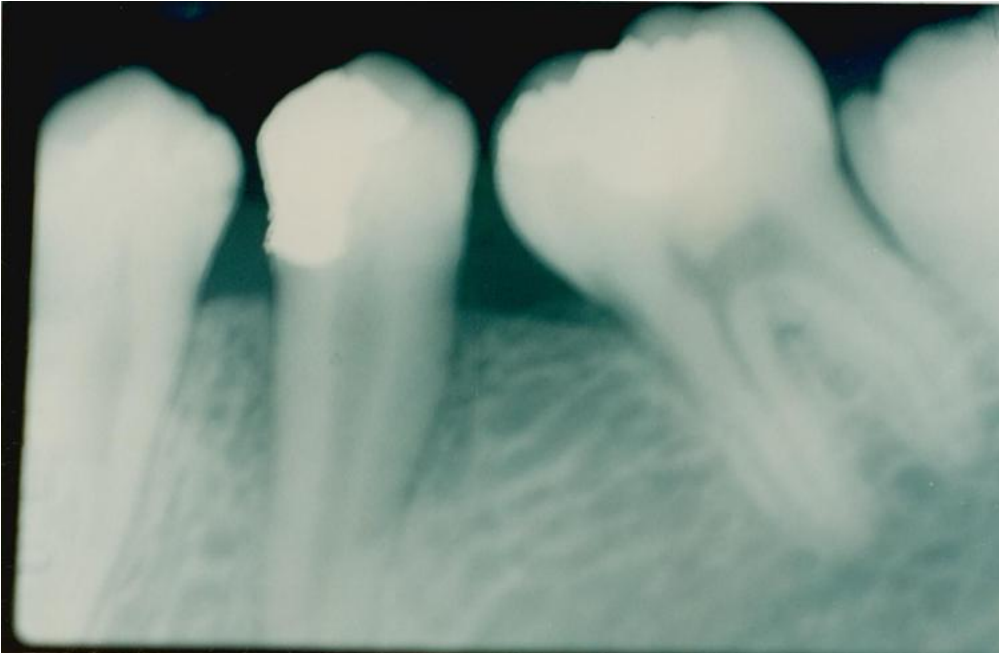90 DIAS:
 --/--/96 Sintomatología
 Cambio de color
 Vitalidad
 Radiografía

RADIOGRAFIA :

P r e - o p e r a t o r i o



Radiografía Post-Operatorio



FICHA CLINICA # 8

DATOS PERSONALES

NOMBRE : Guido Flores
 EDAD : 15 años
 DOMICILIO : B. 4 de julio
 TELEFONO : 33081

PIEZA DENTARIA : I.C.S.D.

SINTOMATOLOGIA:

Agentes Físicos *

Agentes Químicos

RADIOGRAFIA PERIAPICAL: Fecha 29 . V. 96

FECHA DE TRATAMIENTO: 30 . V . 96

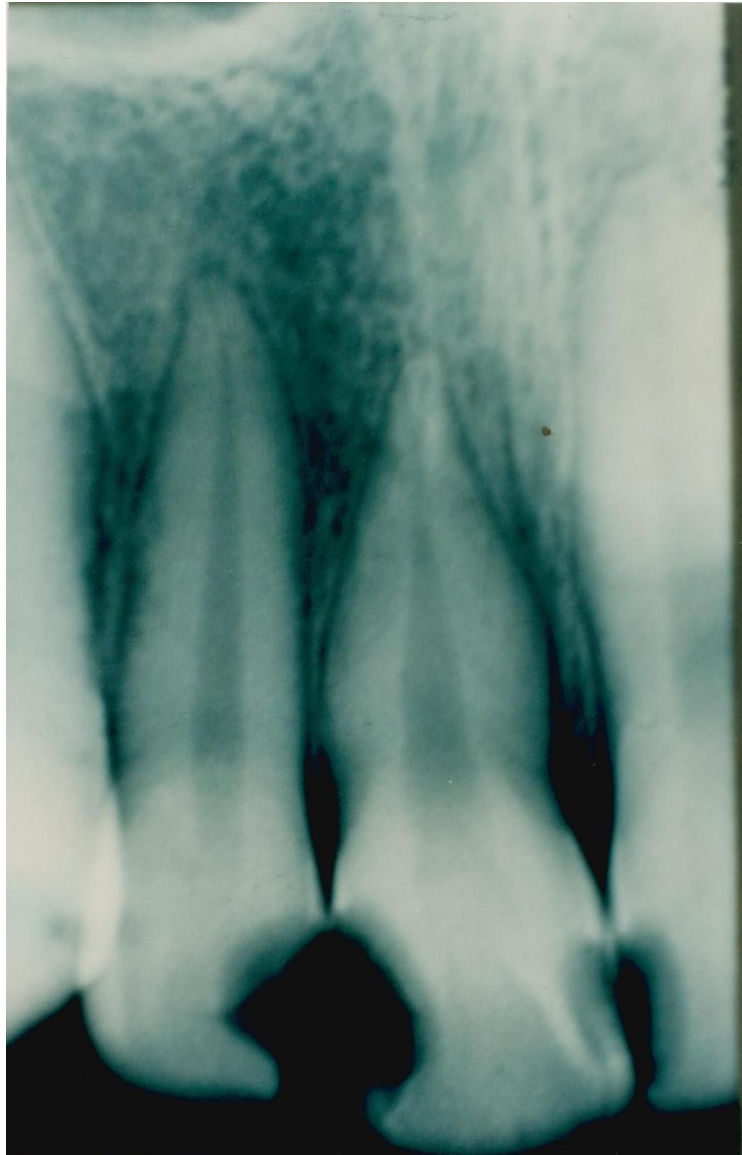CONTROLES POSTOPERATORIOS:

30 DIAS: Sintomatología
 ___/___/96 Cambio de color
 Vitalidad
 Radiografía

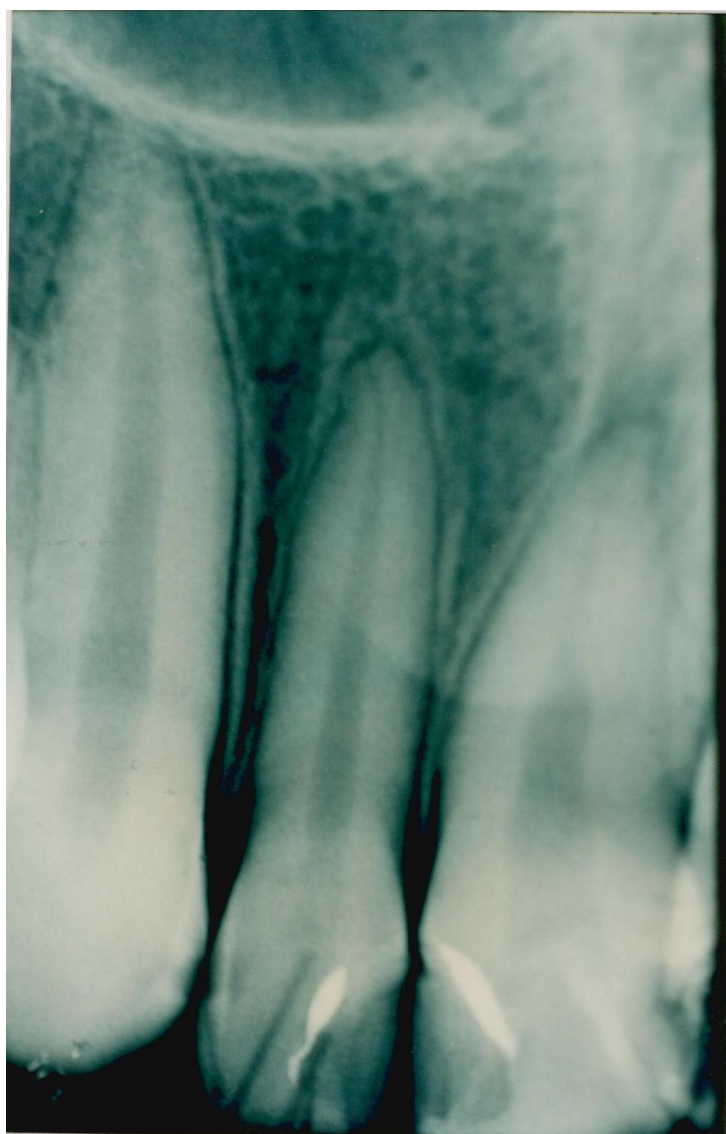90 DIAS: Sintomatología
 --/--/96 Cambio de color
 Vitalidad
 Radiografía

RADIOGRAFIA :

P r e - o p e r a t o r i o



Radiografía Post-Operatorio



FICHA CLINICA # 9

DATOS PERSONALES

NOMBRE : Fabiola Márquez
 EDAD : 22 años
 DOMICILIO : Palmarcito
 TELEFONO : 36288

PIEZA DENTARIA : 1er M. S. D.

SINTOMATOLOGIA:

Agentes Físicos *

Agentes Químicos

RADIOGRAFIA PERIAPICAL: Fecha 14 . V . 96

FECHA DE TRATAMIENTO: 15 . V . 96

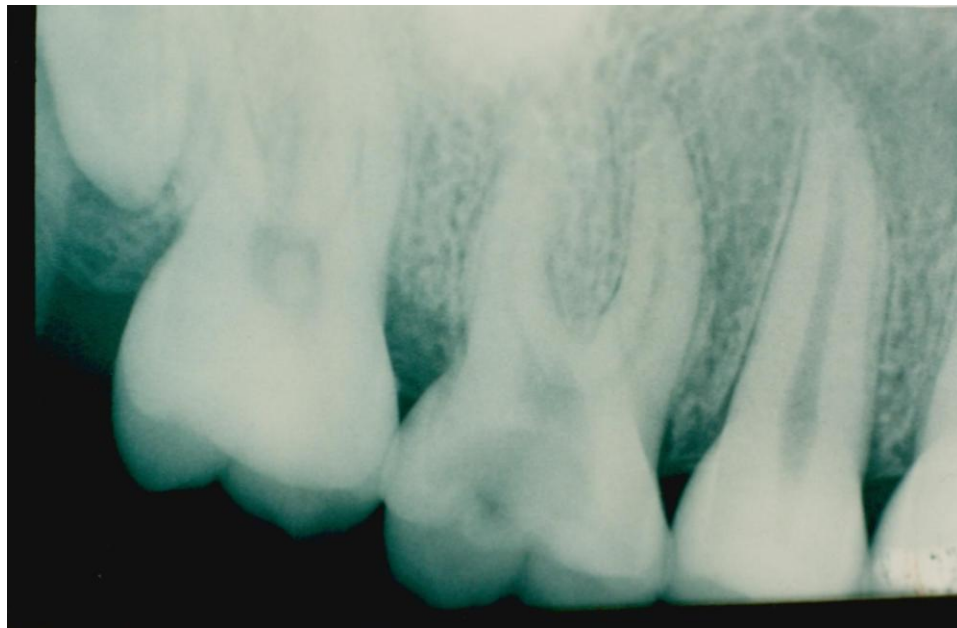
CONTROLES POSTOPERATORIOS:

30 DIAS: Sintomatología
 ___/___/96 Cambio de color
 Vitalidad
 Radiografía

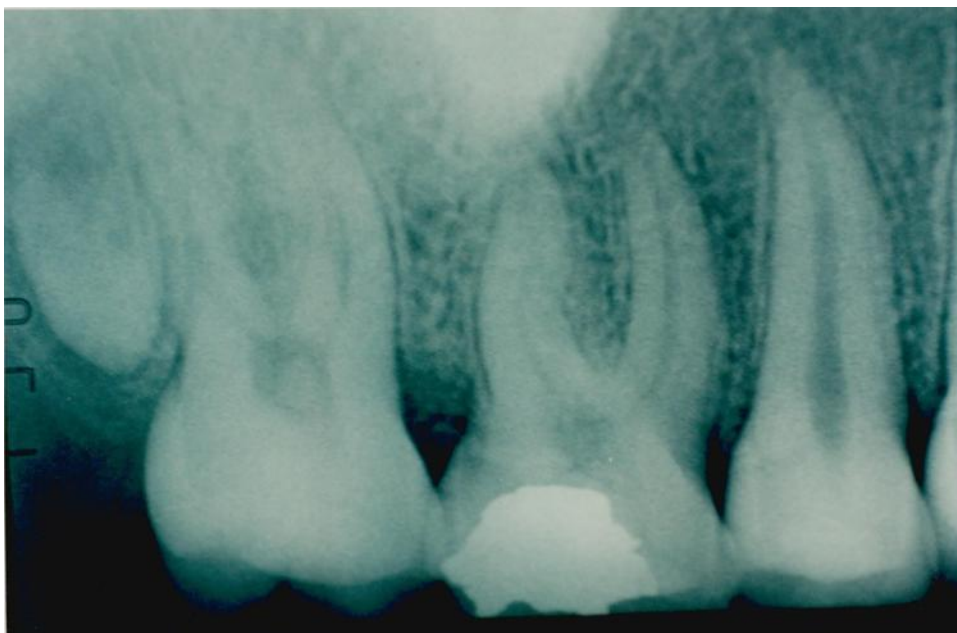
90 DIAS:
 --/--/96 Sintomatología
 Cambio de color
 Vitalidad
 Radiografía

RADIOGRAFIA :

P r e - o p e r a t o r i o



Radiografia Post-Operatorio



FICHA CLINICA # 10

DATOS PERSONALES

NOMBRE : Daniel Gareca
EDAD : 12 años
DOMICILIO : B. Narciso Campero
TELEFONO :

PIEZA DENTARIA : 1er M. I. D.

SINTOMATOLOGIA:

Agentes Físicos *

Agentes Químicos

RADIOGRAFIA PERIAPICAL: Fecha 19 . VI . 96

FECHA DE TRATAMIENTO: 20 . VI . 96

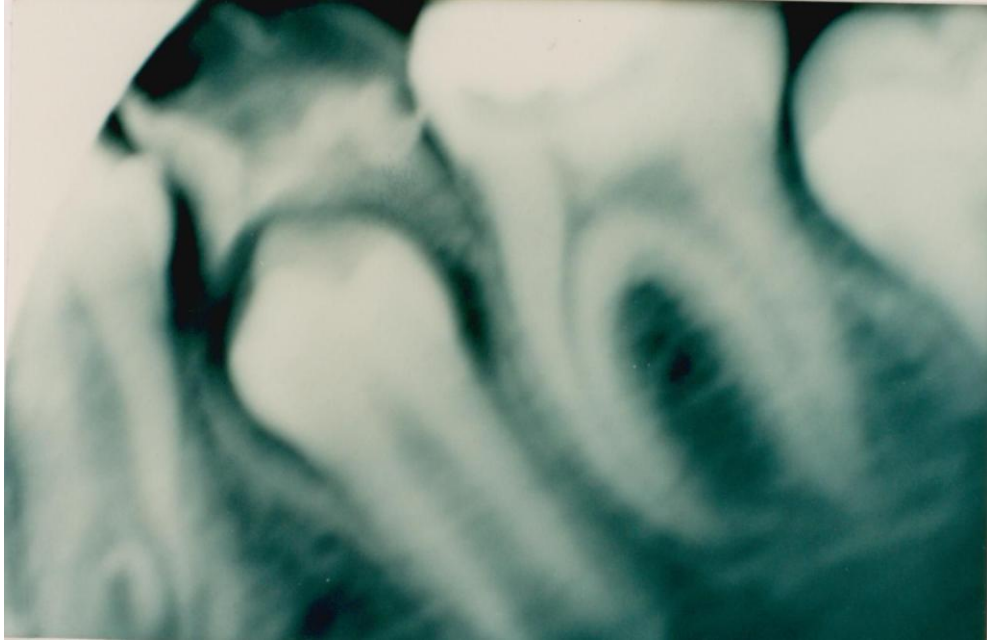
CONTROLES POSTOPERATORIOS:

30 DIAS: Sintomatología
___/___/96 Cambio de color
Vitalidad
Radiografía

90 DIAS:
--/--/96 Sintomatología
Cambio de color
Vitalidad
Radiografía

RADIOGRAFIA :

Pre-operatorio



Radiografia Post-Operatorio

