

CAPITULO V

CASOS CLINICOS

UNIVERSIDAD AUTONOMA JUAN MISAEL SARACHO
 FACULTAD DE ODONTOLOGIA
 Tarija - Bolivia

Fecha : 27 - VI - 97

FICHA PARA EMERGENCIA

PACIENTE : Juan Alarcón..... **EDAD** : 24 años.....

DIRECCION : Barrio San Jorge..... **TELEFONO**:

DIENTE A TRATAR : $\overline{+6}$ **CATEDRATICO** : Rotney Taboada.....

ESTUDIANTE : Ramiro Herrera..... **CURSO** : **GRUPO** :

MOTIVO DE LA CONSULTA : Dolor dental.....

SIGNOS Y SINTOMAS : Sangramiento de las encías, caries, dolor dental.....

INFORMACION RADIOGRAFICA :

PRUEBAS DE VITALIDAD : Prueba Cavitaria.....

HISTORIA GENERAL (INFORMACION UTIL SOBRE EL ESTADO GENERAL DEL PACIENTE) : Malestar del paciente, gripe.....

DIAGNOSTICO : Estado Pulpar Tipo II

TRATAMIENTO (PROCEDIMIENTO DE EMERGENCIA) : Anestesia, eliminación de caries, colocación de zinquenol.....

OBSERVACIONES : Paciente colaborador.....

REMITIDO A : Operatoria.....

CALIFICACION : **TOTAL CANCELADO**

 FIRMA DEL CATEDRATICO

 FIRMA DEL ESTUDIANTE

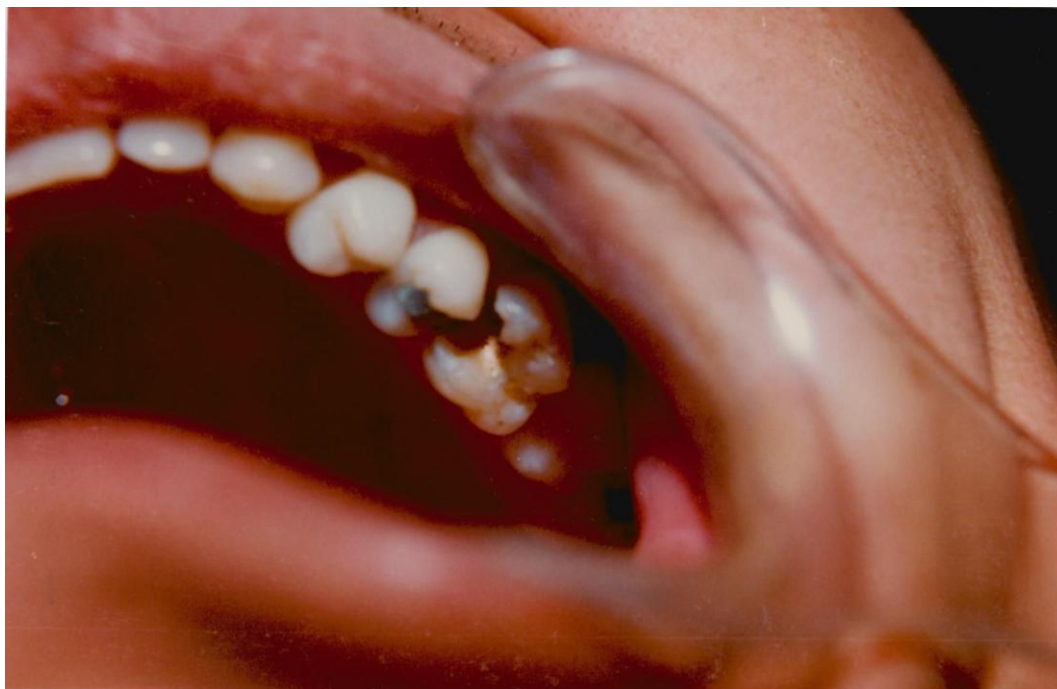

Figura 28 Paciente con dolor dental Tipo II

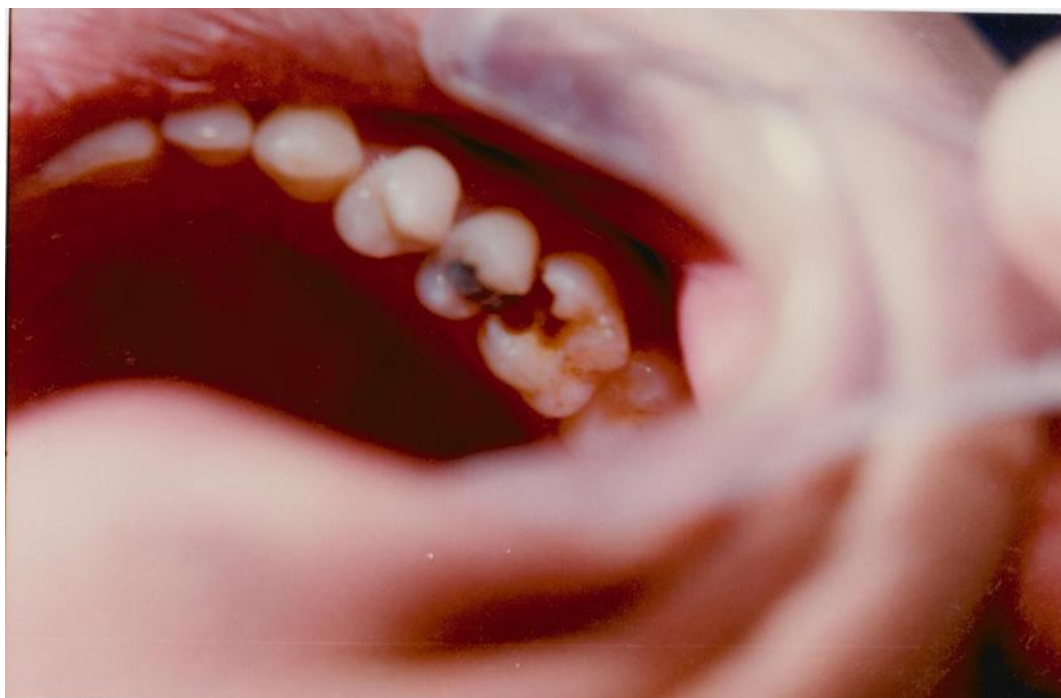

Figura 29 Eliminación de detritus alimenticios, caries

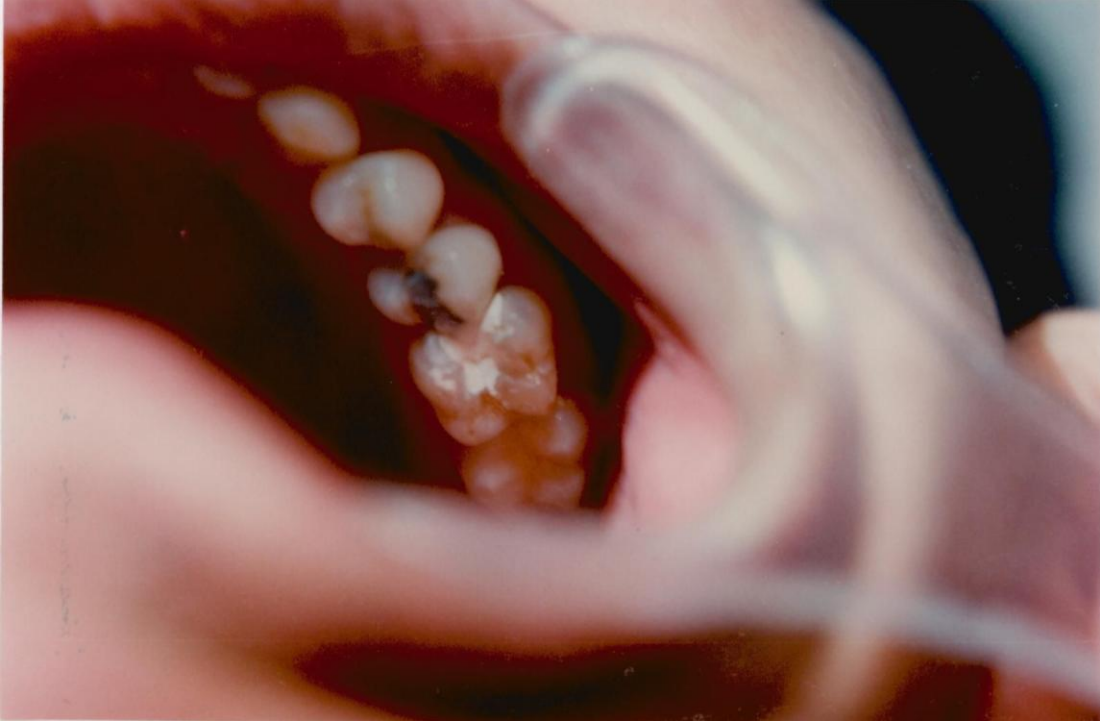

Figura 30 Colocación de zinquenol

UNIVERSIDAD AUTONOMA JUAN MISAEL SARACHO
 FACULTAD DE ODONTOLOGIA
 Tarija - Bolivia

Fecha : 17 - X - 97

FICHA PARA EMERGENCIA

PACIENTE : Alfredo Méndez..... **EDAD** : 22 años.....

DIRECCION : Barrio Luis Espinal..... **TELEFONO** :

DIENTE A TRATAR : $\frac{+}{6}$ **CATEDRATICO** : Rotney Taboada.....

ESTUDIANTE : Ramiro Herrera..... **CURSO** : **GRUPO** :

MOTIVO DE LA CONSULTA : Dolor dental.....

SIGNOS Y SINTOMAS : Sangramiento de la encía, gran pérdida de tejido dentario,
 dolor leve.....

INFORMACION RADIOGRAFICA :

PRUEBAS DE VITALIDAD : Prueba Cavitaria.....

**HISTORIA GENERAL (INFORMACION UTIL SOBRE EL ESTADO GENERAL DEL
 PACIENTE)** : Malestar general.....

DIAGNOSTICO : Estado Pulpar Tipo III.....

TRATAMIENTO (PROCEDIMIENTO DE EMERGENCIA) : Anestesia, colocación de
 algodón y zinquenol.....

OBSERVACIONES : Cavidad de caries lleno de tritus.....

REMITIDO A : Endodoncia.....

CALIFICACION : **TOTAL CANCELADO**.....

 FIRMA DEL CATEDRATICO

 FIRMA DEL ESTUDIANTE

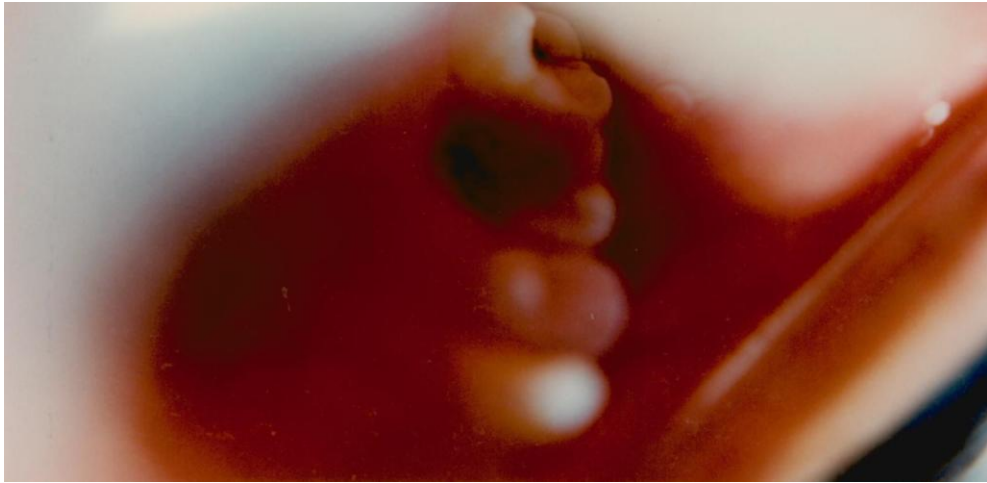

Figura 31 Paciente con dolor dental Tipo III

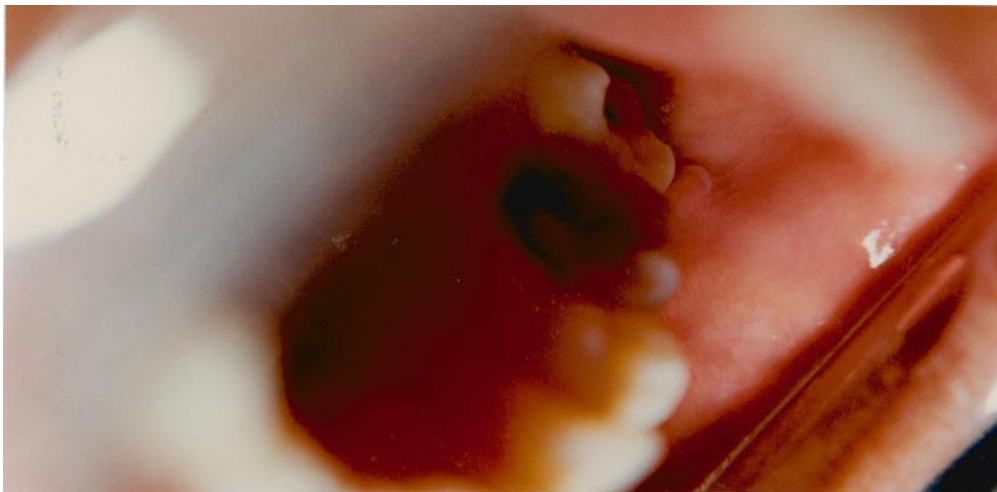

Figura 32 Eliminación de caries y colocación de algodón

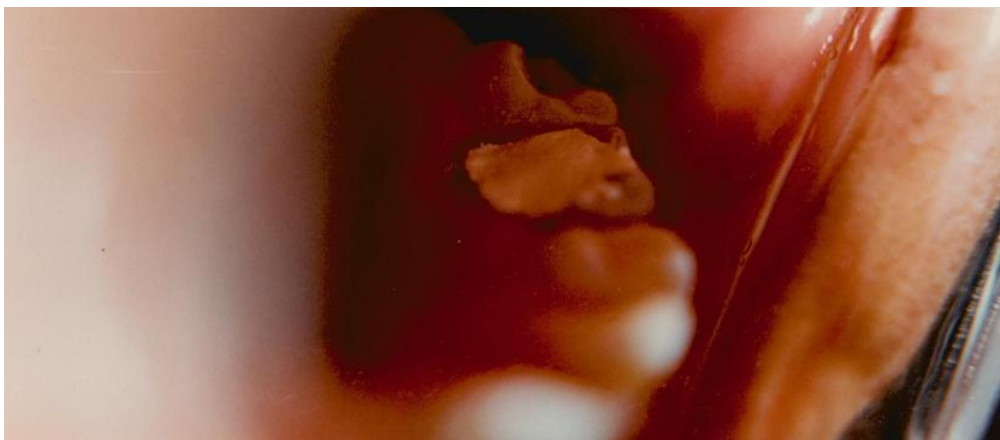

Figura 33 Colocación de zinquenol

UNIVERSIDAD AUTONOMA JUAN MISAEL SARACHO
 FACULTAD DE ODONTOLOGIA
 Tarija - Bolivia

Fecha : 24 - X - 97

FICHA PARA EMERGENCIA

PACIENTE : Ronald Suarez..... **EDAD** : 17 años.....

DIRECCION : Calle Suipacha No. 470..... **TELEFONO** :

DIENTE A TRATAR : 4 **CATEDRATICO** : Rotney Taboada.....

ESTUDIANTE : Ramiro Herrera..... **CURSO** : **GRUPO** :

MOTIVO DE LA CONSULTA : Dolor dental.....

SIGNOS Y SINTOMAS : Cavidad de caries.....

INFORMACION RADIOGRAFICA :

PRUEBAS DE VITALIDAD : Prueba Cavitaria.....

HISTORIA GENERAL (INFORMACION UTIL SOBRE EL ESTADO GENERAL DEL PACIENTE) : Malestar general del paciente.....

DIAGNOSTICO : Pulpitis aguda.....

TRATAMIENTO (PROCEDIMIENTO DE EMERGENCIA) : Anestesia, aislamiento con dique de goma, extirpación pulpar, algodón con eugenol, zinquenol.....

OBSERVACIONES :

REMITIDO A : Endodoncia.....

CALIFICACION : **TOTAL CANCELADO**

 FIRMA DEL CATEDRATICO

 FIRMA DEL ESTUDIANTE

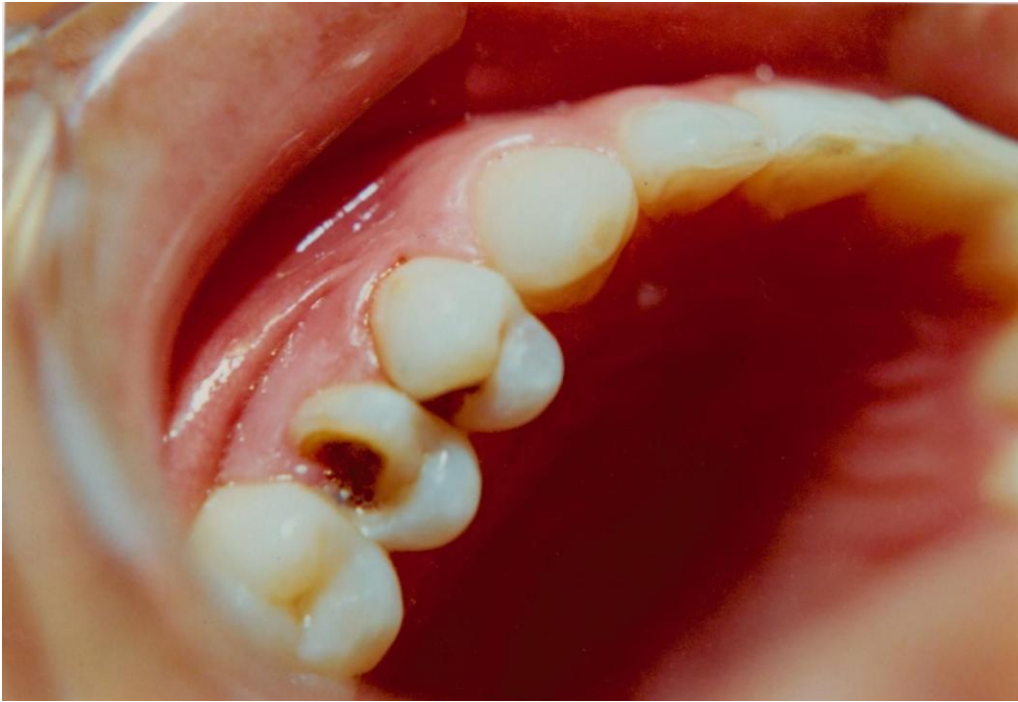

Figura 34 Paciente; con dolor dental (pulpitis aguda) en el primer premolar superior derecho

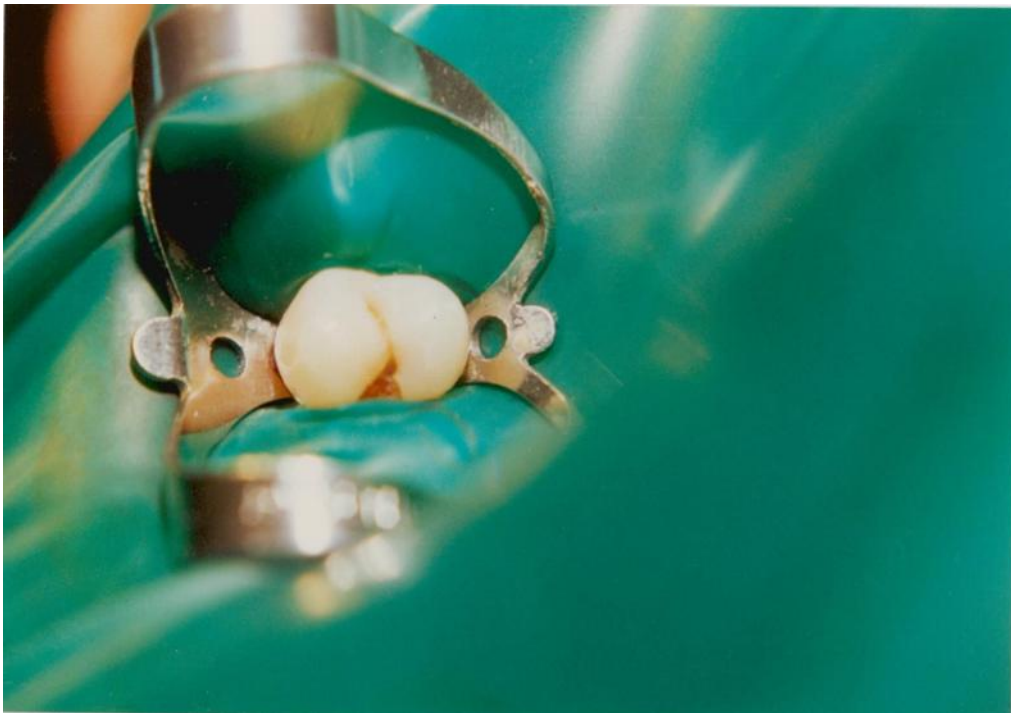

Figura 35 Aislamiento absoluto con dique de goma

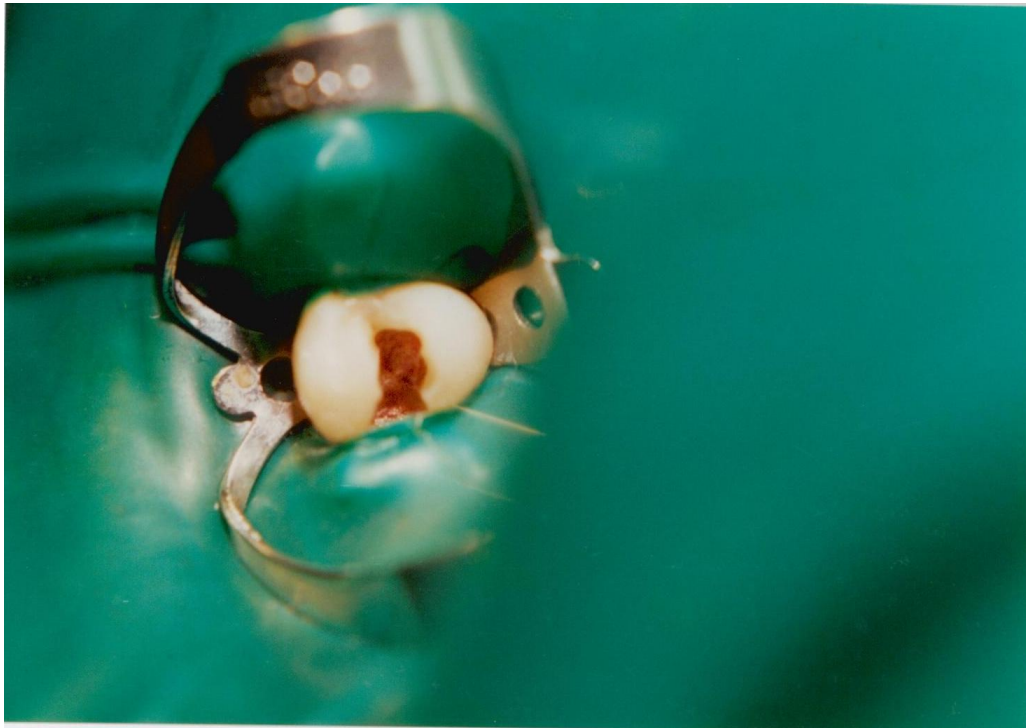

Figura 36 Extirpación pulpar y colocación de algodón con eugenol

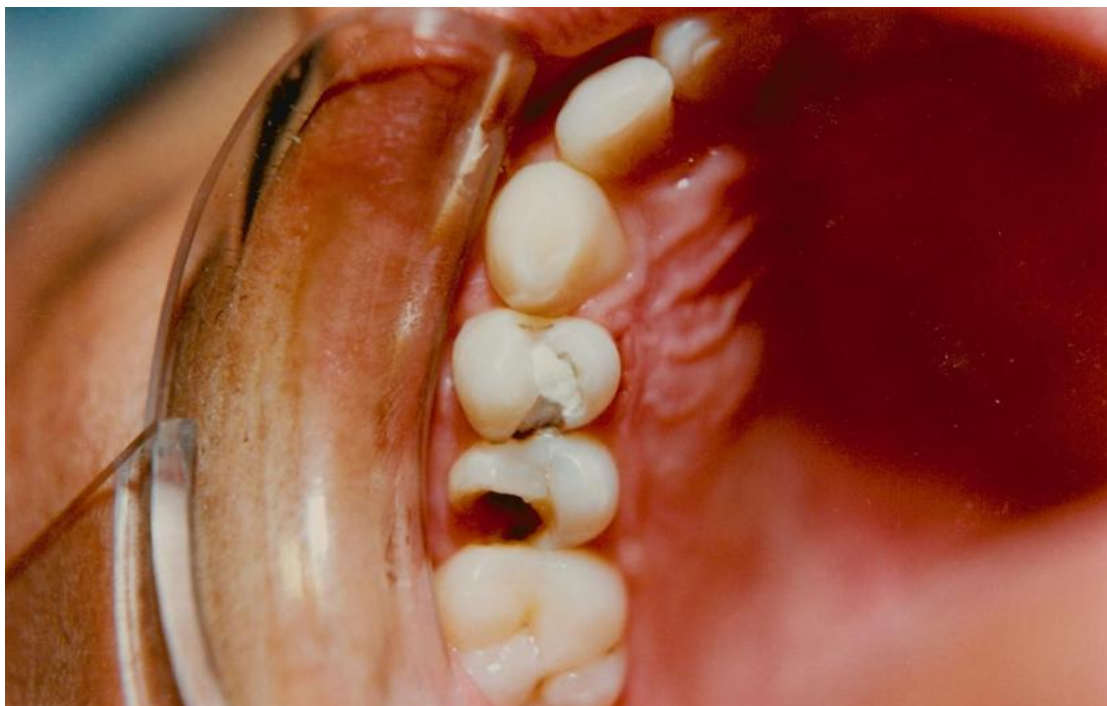

Figura 37 Colocación de zinquenol

UNIVERSIDAD AUTONOMA JUAN MISAEL SARACHO
 FACULTAD DE ODONTOLOGIA
 Tarija - Bolivia

Fecha : 25 - X - 97

FICHA PARA EMERGENCIA

PACIENTE : Adela Aparicio.....**EDAD** : 25 años.....

DIRECCION : Barrio Villa Fátima.....**TELEFONO** : 44072.....

DIENTE A TRATAR : $\frac{+}{1}$**CATEDRATICO** : Rotney Taboada.....

ESTUDIANTE : Ramiro Herrera.....**CURSO** :**GRUPO** :

MOTIVO DE LA CONSULTA : Dolor dental durante la masticación.....

SIGNOS Y SINTOMAS : Encias inflamadas, caries, dolor a la presión, percusión

INFORMACION RADIOGRAFICA :

PRUEBAS DE VITALIDAD : Percusión.....

HISTORIA GENERAL (INFORMACION UTIL SOBRE EL ESTADO GENERAL DEL PACIENTE) : Malestar general del paciente.....

DIAGNOSTICO : Periodontitis medicamentosa en el I - C - SUP - I

TRATAMIENTO (PROCEDIMIENTO DE EMERGENCIA) : Aislamiento absoluto, lavado con agua destilada, algodón seco, zinquenol.....

OBSERVACIONES : Paciente colaborador.....

REMITIDO A : Endodoncia.....

CALIFICACION :**TOTAL CANCELADO**.....

 FIRMA DEL CATEDRATICO

 FIRMA DEL ESTUDIANTE

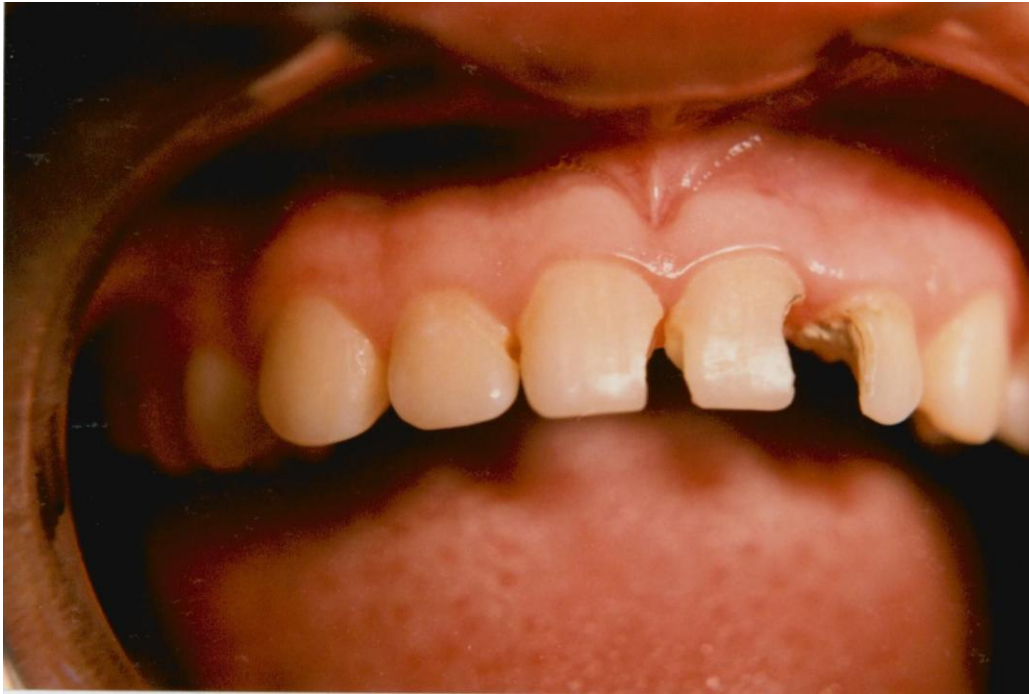

Figura 38 Paciente; con periodontitis medicamentosa en el incisivo central superior izquierdo

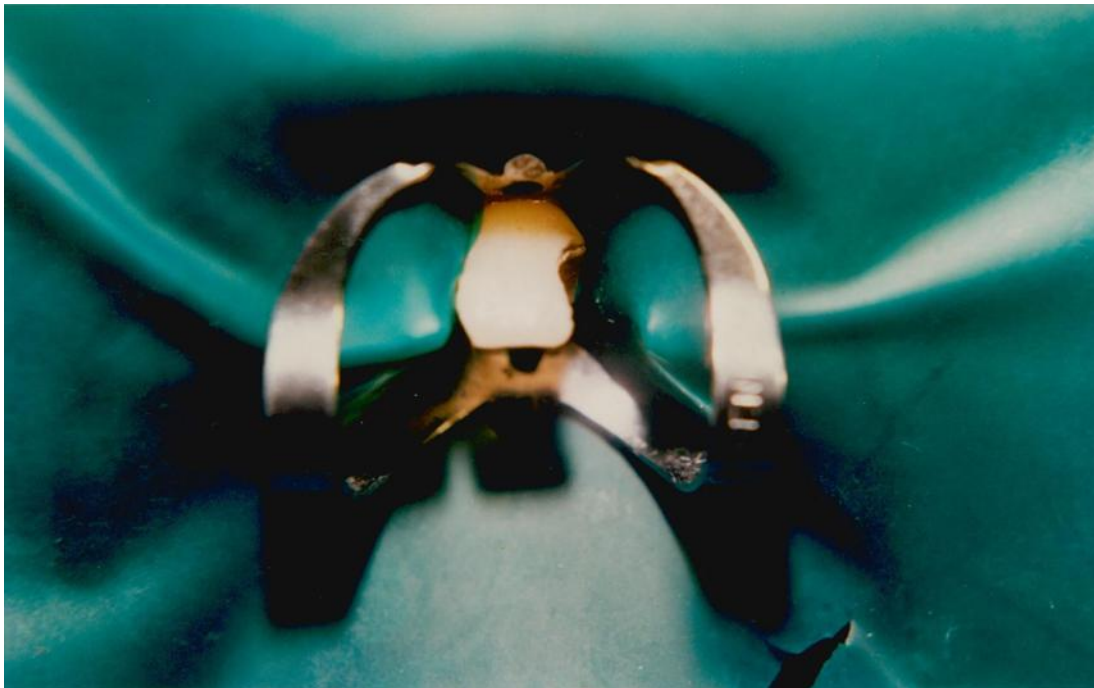


Figura 39 Aislamiento absoluto con dique de goma

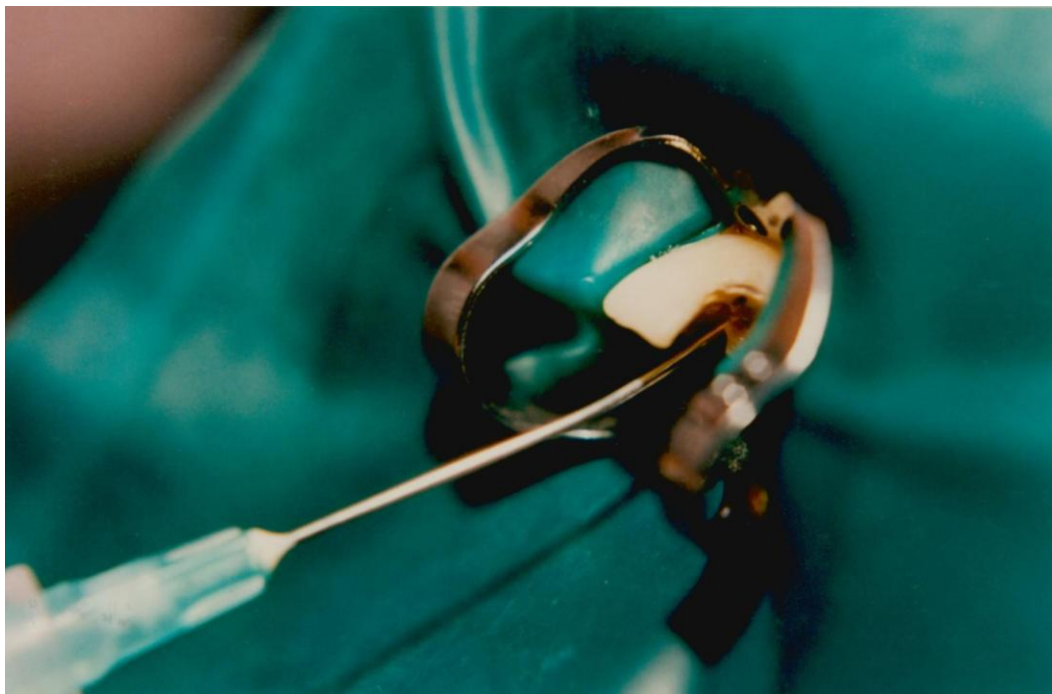


Figura 40 Lavado con agua destilada estéril

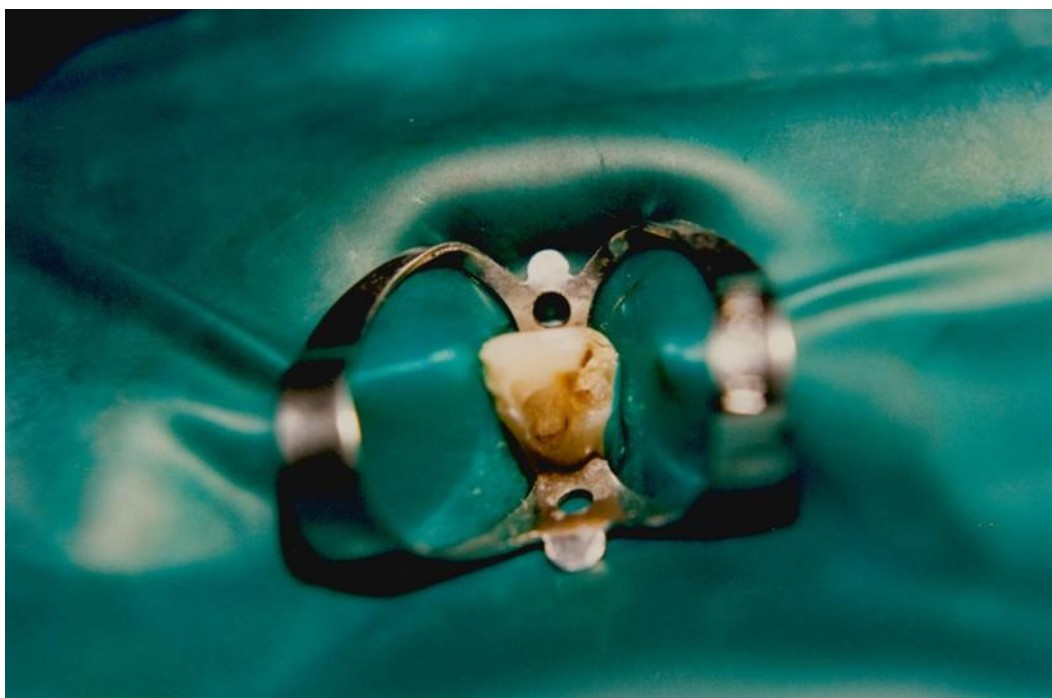

Figura 41 Colocación de torunda de algodón seco

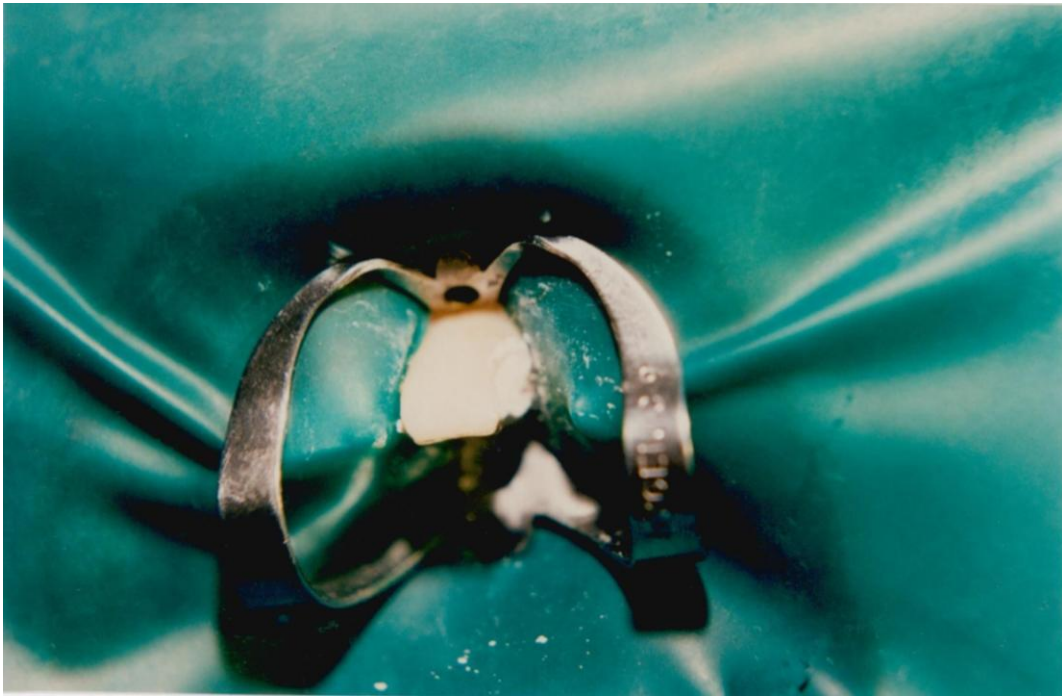


Figura 42 Colocación de zinquenol

UNIVERSIDAD AUTONOMA JUAN MISAEL SARACHO
 FACULTAD DE ODONTOLOGIA
 Tarija - Bolivia

Fecha : 15 - XI - 97

FICHA PARA EMERGENCIA

PACIENTE : Blanca Mollo..... **EDAD** : 27 años.....
DIRECCION : Cuarto Centenario..... **TELEFONO** :
DIENTE A TRATAR : $\frac{3}{1}$ **CATEDRATICO** : Rotney Taboada.....
ESTUDIANTE : Ramiro Herrera..... **CURSO** : **GRUPO** :
MOTIVO DE LA CONSULTA : Edema.....
SIGNOS Y SINTOMAS : Hinchazón del labio superior, cara derecha, dolor a la
 percusión.....
INFORMACION RADIOGRAFICA :

PRUEBAS DE VITALIDAD : Percusión.....
**HISTORIA GENERAL (INFORMACION UTIL SOBRE EL ESTADO GENERAL DEL
 PACIENTE)** : Malestar general del paciente, resfrío.....

DIAGNOSTICO : Edema extraoral crónico.....
TRATAMIENTO (PROCEDIMIENTO DE EMERGENCIA) : Apertura de conducto,
 antibióticos.....
OBSERVACIONES : Paciente poco colaborador.....
REMITIDO A : Endodoncia.....
CALIFICACION : **TOTAL CANCELADO**

 FIRMA DEL CATEDRATICO

 FIRMA DEL ESTUDIANTE

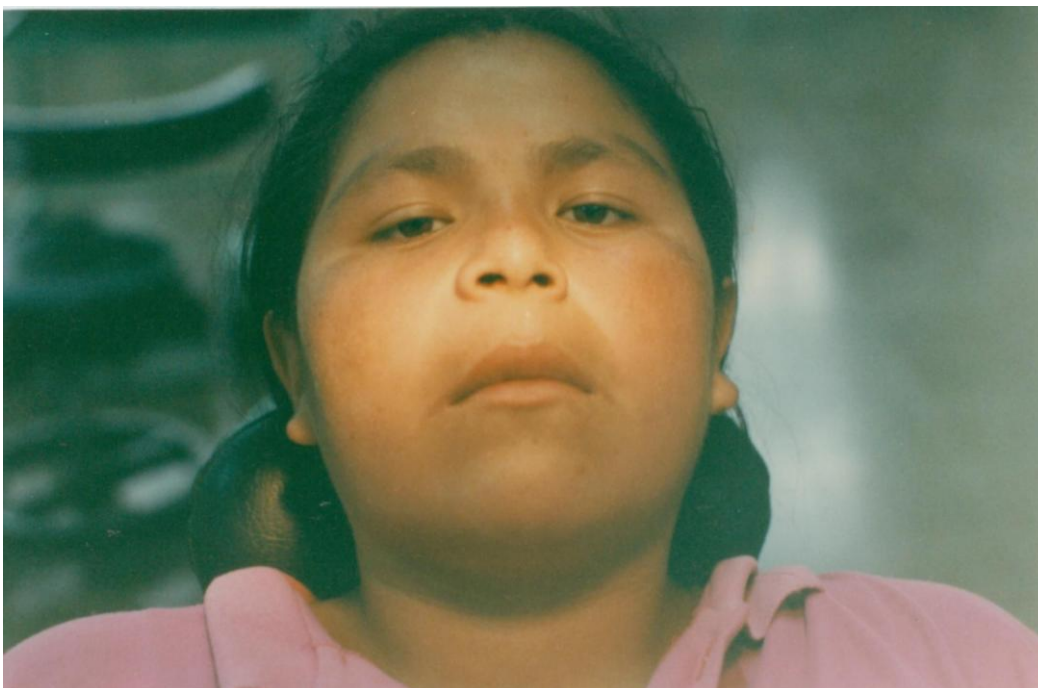

Figura 43 Paciente con edema extraoral

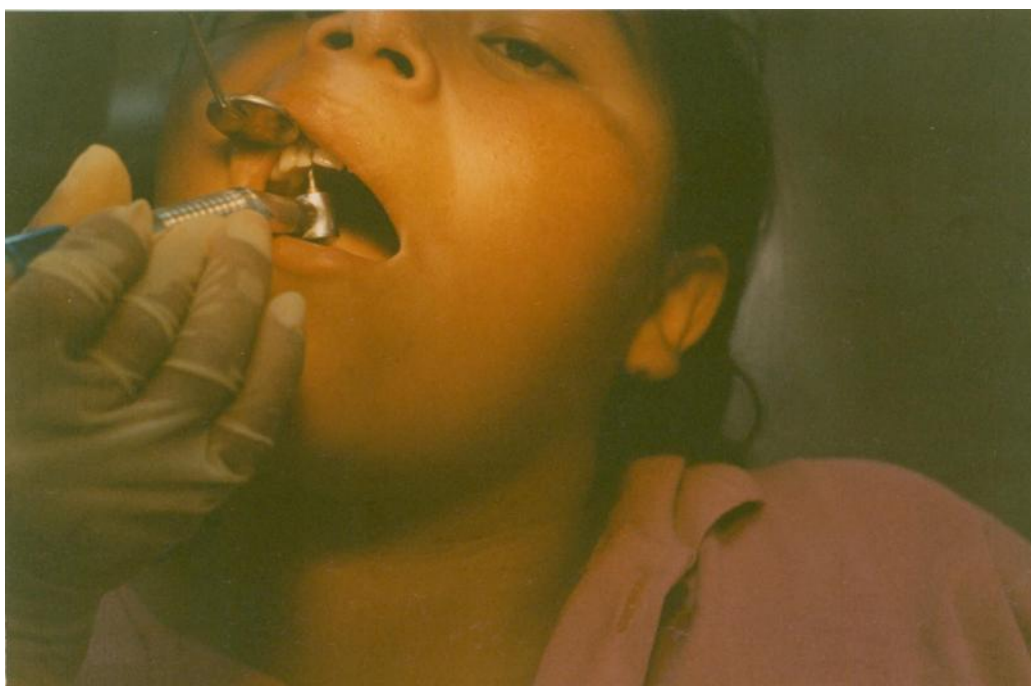

Figura 44 Apertura de conducto

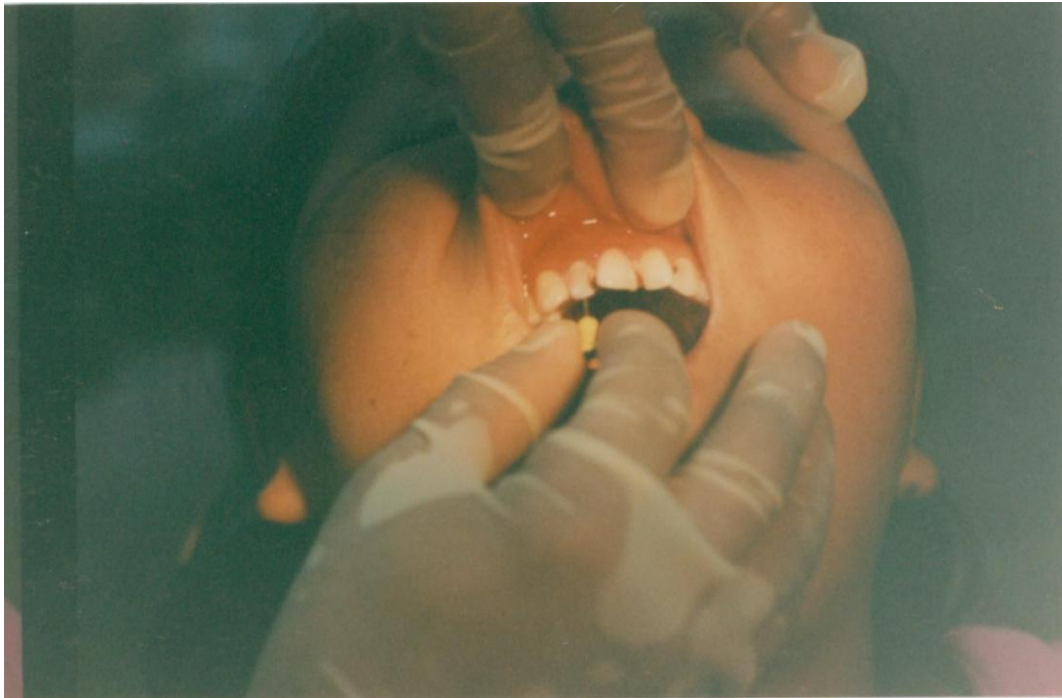


Figura 45 Instrumentación de conducto con escariadores posteriormente administración de antibióticos

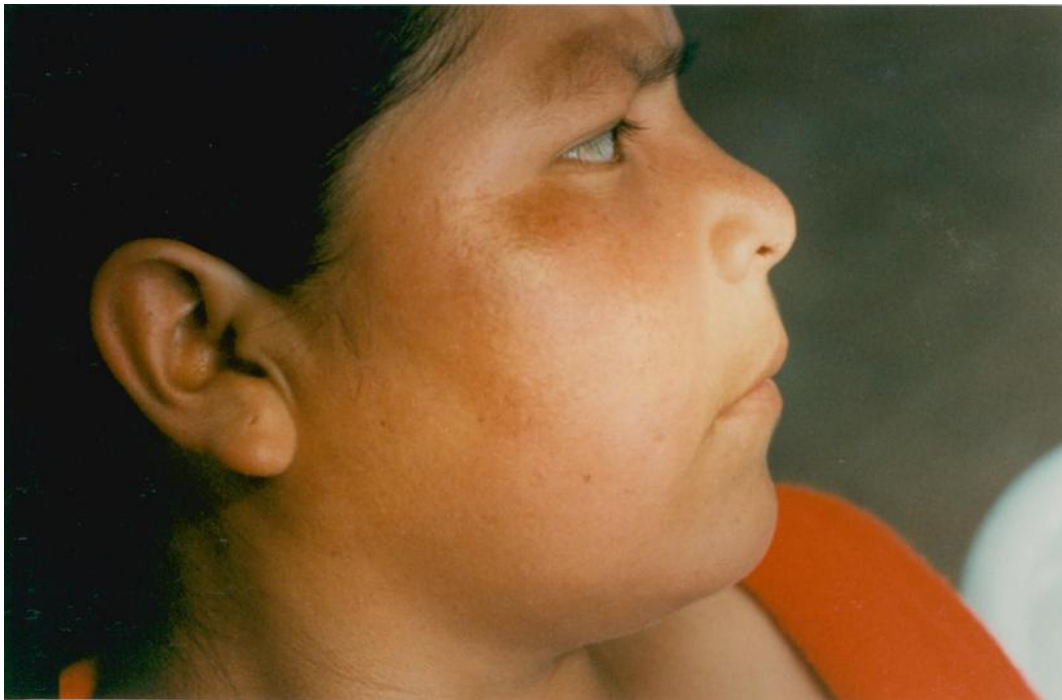

Figura 46 Paciente después de las 48 horas

UNIVERSIDAD AUTONOMA JUAN MISAEL SARACHO
 FACULTAD DE ODONTOLOGIA
 Tarija - Bolivia

Fecha : 25 - VIII - 97

FICHA PARA EMERGENCIA

PACIENTE : Bertha Jimenes..... **EDAD :** 20 años.....

DIRECCION : San José..... **TELEFONO :** 35754.....

DIENTE A TRATAR : $\begin{array}{c} | \\ \hline | \end{array}$ ²..... **CATEDRATICO :** Rotney Taboada.....

ESTUDIANTE : Ramiro Herrera..... **CURSO :** **GRUPO :**

MOTIVO DE LA CONSULTA : Dolor dental.....

SIGNOS Y SINTOMAS : Tumefacción, cambios de color de la mucosa, colección purulenta, dolor durante la masticación.....

INFORMACION RADIOGRAFICA :

PRUEBAS DE VITALIDAD : Percusión.....

HISTORIA GENERAL (INFORMACION UTIL SOBRE EL ESTADO GENERAL DEL PACIENTE) : Resfrío - malestar general del paciente.....

DIAGNOSTICO : Absceso palatino.....

TRATAMIENTO (PROCEDIMIENTO DE EMERGENCIA) : Apertura de conducto antibióticos.....

OBSERVACIONES : Obturación defectuosa.....

REMITIDO A : Clínica de endodoncia.....

CALIFICACION : **TOTAL CANCELADO**.....

 FIRMA DEL CATEDRATICO

 FIRMA DEL ESTUDIANTE

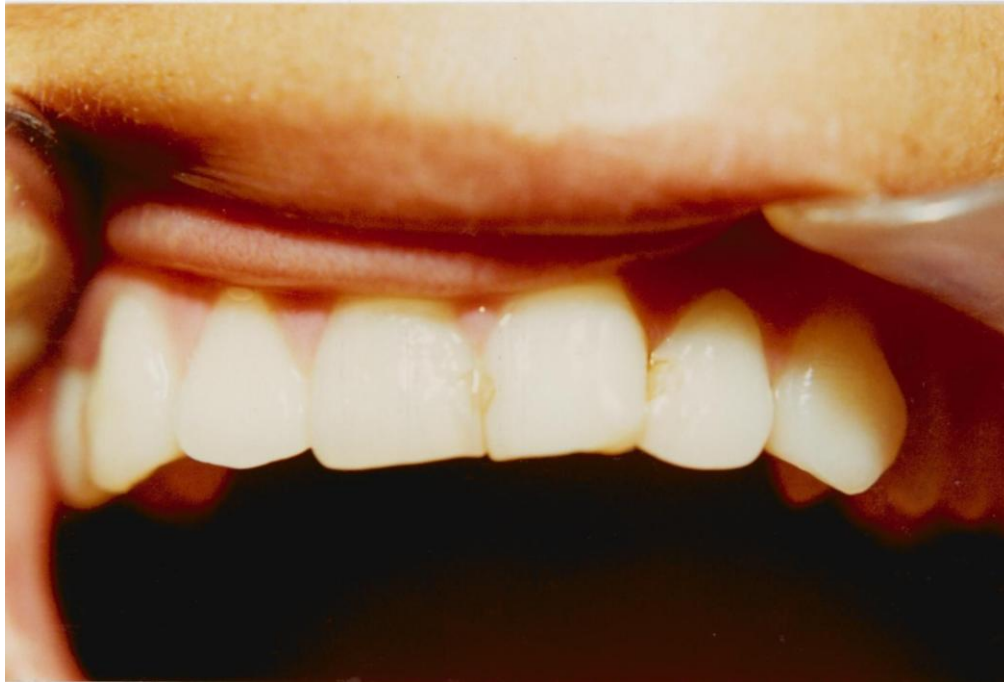

Figura 47 Paciente, con obturación de composite en el incisivo lateral superior izquierdo que provocó absceso palatino por microfiltración

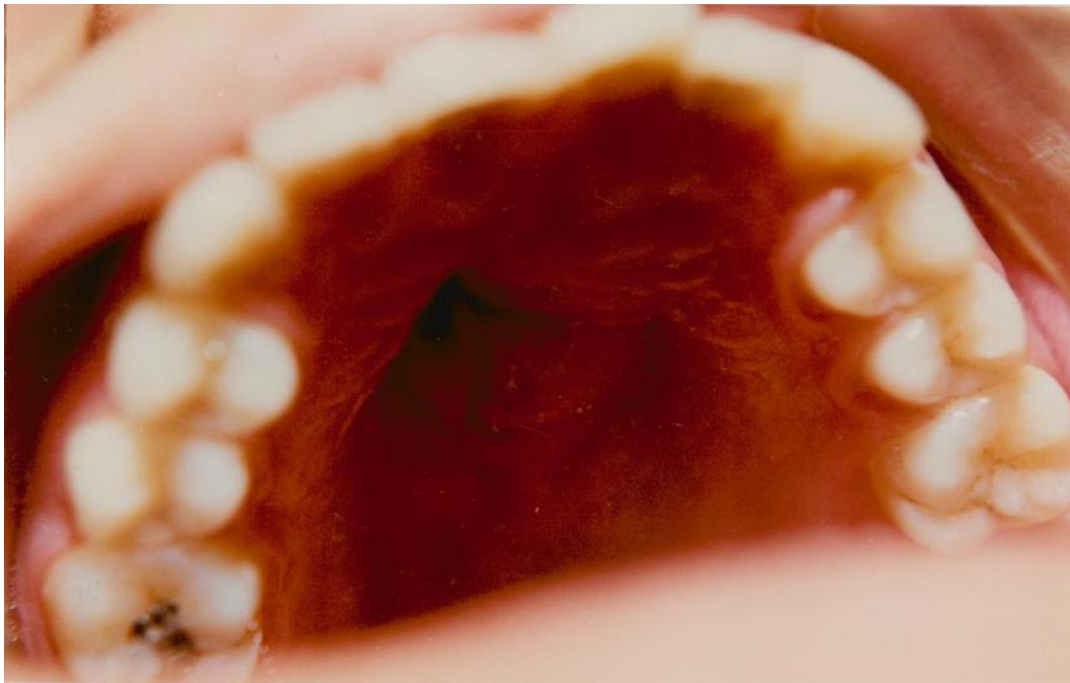


Figura 48 Absceso palatino, sector anterior del paladar

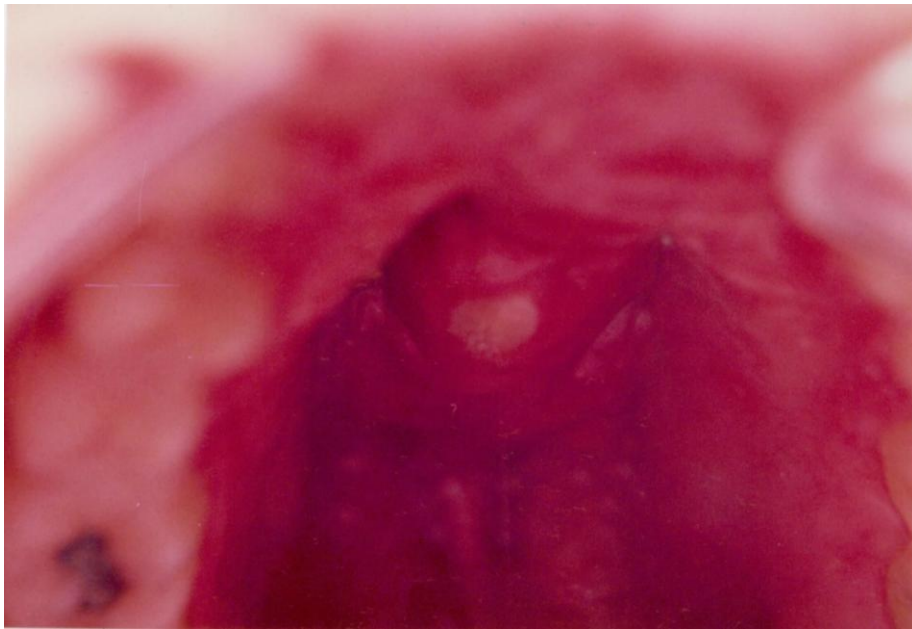

Figura 49 Absceso palatino, conformación de fistula después de las 48 horas

UNIVERSIDAD AUTONOMA JUAN MISAEL SARACHO
 FACULTAD DE ODONTOLOGIA
 Tarija - Bolivia

Fecha : 24 - XI - 97

FICHA PARA EMERGENCIA

PACIENTE : M. Elena Flores..... **EDAD** : 14 años.....

DIRECCION : Juan XII..... **TELEFONO** :

DIENTE A TRATAR : \perp **CATEDRATICO** : Rotney Taboada.....

ESTUDIANTE : Ramiro Herrera..... **CURSO** : **GRUPO** :

MOTIVO DE LA CONSULTA : Sangramiento.....

SIGNOS Y SINTOMAS : Hemorragia y dolor al masticar.....

INFORMACION RADIOGRAFICA :

PRUEBAS DE VITALIDAD : Prueba Cavitaria.....

HISTORIA GENERAL (INFORMACION UTIL SOBRE EL ESTADO GENERAL DEL PACIENTE) : Gripe.....

DIAGNOSTICO : Hemorragia por pólipo pulpar.....

TRATAMIENTO (PROCEDIMIENTO DE EMERGENCIA) : Anestesia, eliminación del pólipo pulpar, caries, algodón con eugenol, zinquenol.....

OBSERVACIONES : Paciente colaborador.....

REMITIDO A : Endodoncia.....

CALIFICACION : **TOTAL CANCELADO**

 FIRMA DEL CATEDRATICO

 FIRMA DEL ESTUDIANTE

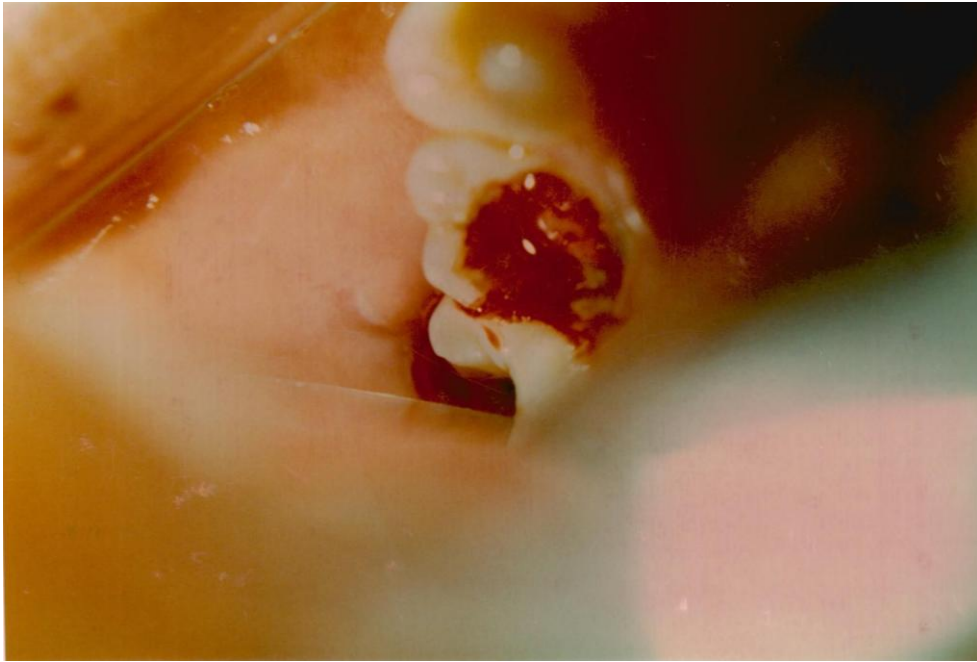


Figura 50 Paciente con hemorragia por pólipo pulpar

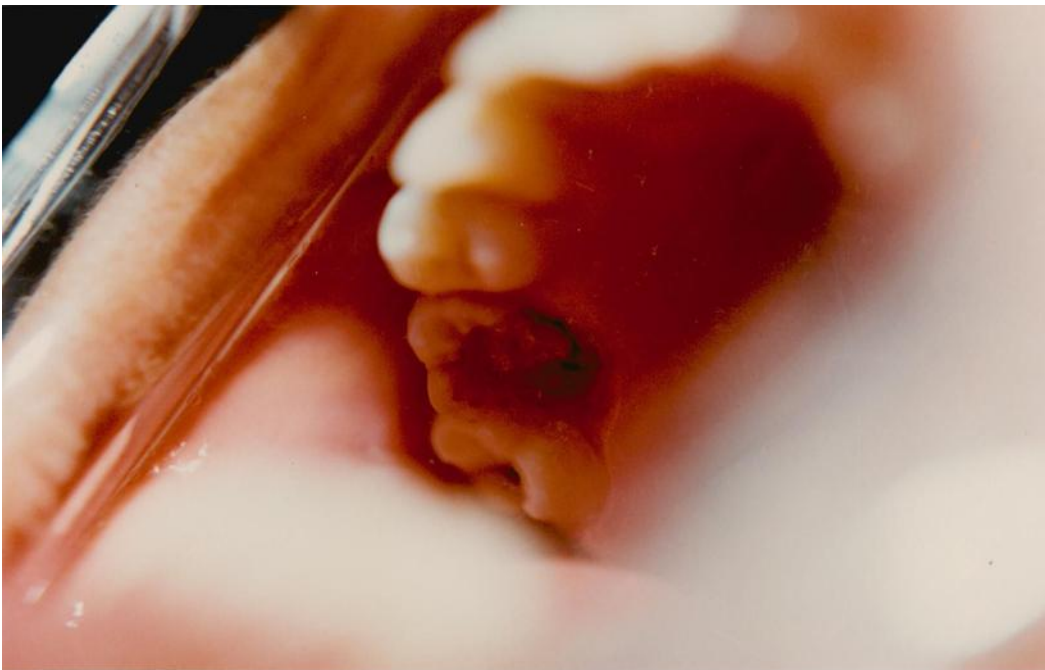


Figura 51 Eliminación del pólipo pulpar, caries y colocación de algodón con eugenol

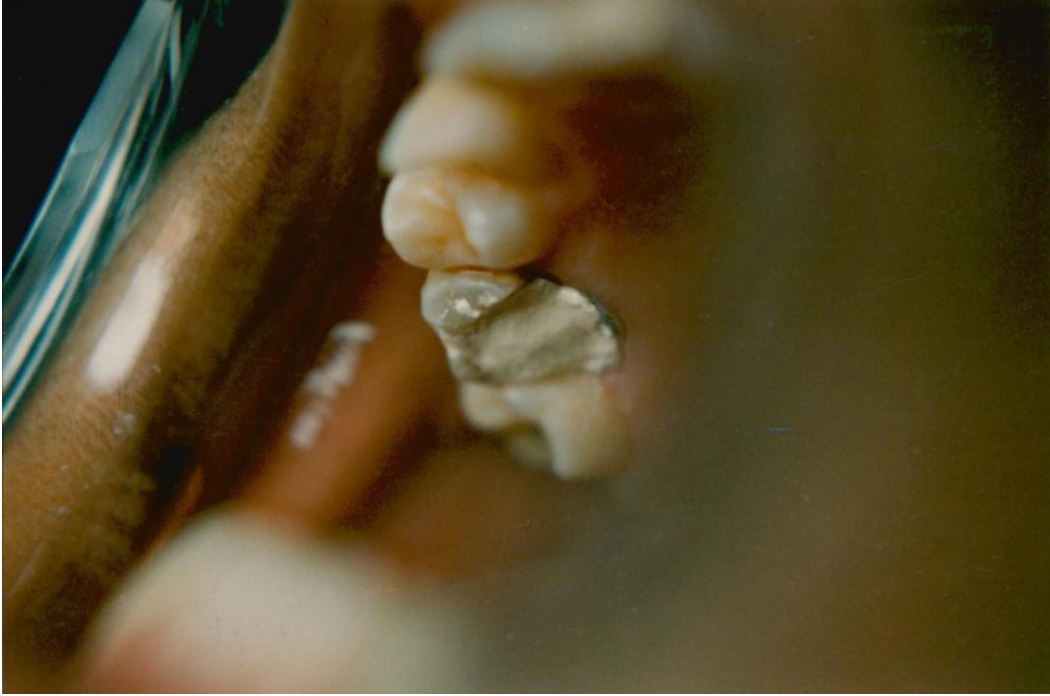

Figura 52 Colocación de zinquenol

UNIVERSIDAD AUTONOMA JUAN MISAEL SARACHO
 FACULTAD DE ODONTOLOGIA
 Tarija - Bolivia

Fecha : 3 - VIII - 97

FICHA PARA EMERGENCIA

PACIENTE : Jaime Ayllón..... **EDAD** : 37 años.....

DIRECCION : Av. La Paz No. 0674..... **TELEFONO** : 31084.....

DIENTE A TRATAR : **CATEDRATICO** : Rotney Taboada.....

ESTUDIANTE : Ramiro Herrera..... **CURSO** : **GRUPO** :

MOTIVO DE LA CONSULTA : Hemorragia - dolor.....

SIGNOS Y SINTOMAS : Hemorragia alveolar - dolor.....

INFORMACION RADIOGRAFICA :

PRUEBAS DE VITALIDAD :

HISTORIA GENERAL (INFORMACION UTIL SOBRE EL ESTADO GENERAL DEL PACIENTE) : Malestar general del paciente.....

DIAGNOSTICO : Hemorragia postexodoncia.....

TRATAMIENTO (PROCEDIMIENTO DE EMERGENCIA) : Anestesia, eliminación y lavaje de detritus, aplicación hemostático vendaje, ligadura en 8.....

OBSERVACIONES : Paciente poco colaborador.....

REMITIDO A :

CALIFICACION : **TOTAL CANCELADO**.....

 FIRMA DEL CATEDRATICO

 FIRMA DEL ESTUDIANTE

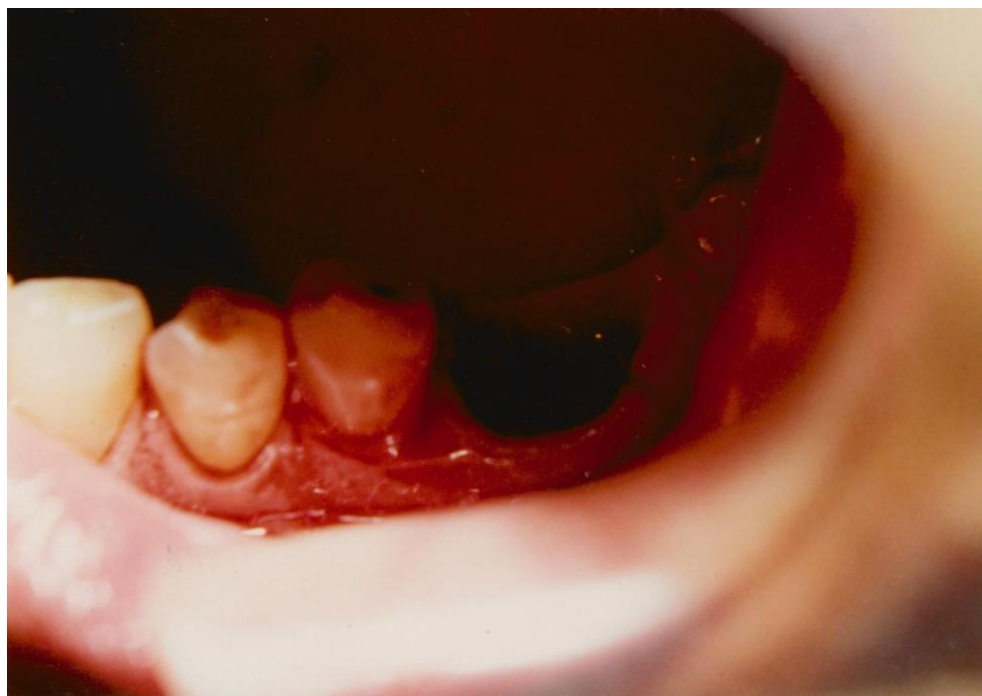

Figura 53 Paciente con hemorragia alveolar postexodoncia

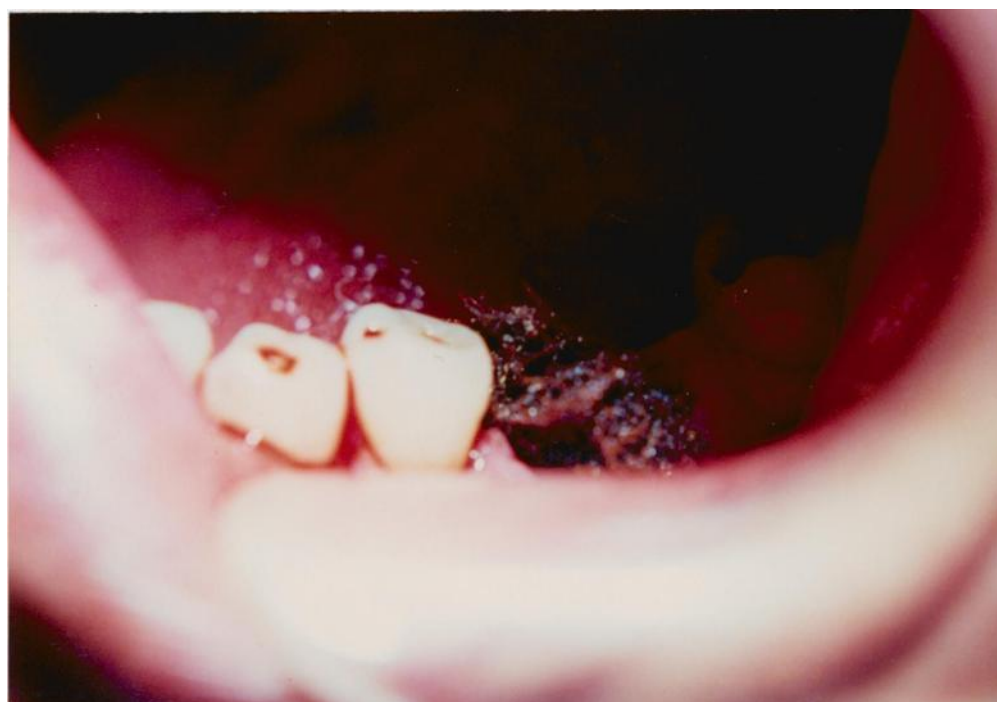

Figura 54 Colocación de hemostático

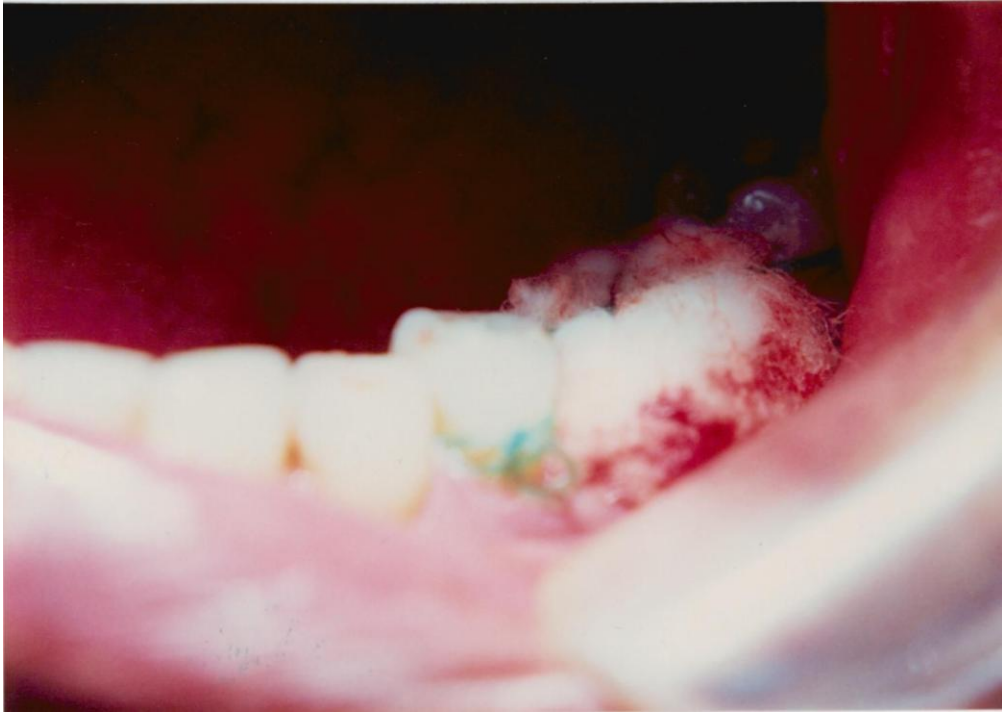


Figura 55 Colocación de vendaje y aplicación de ligadura en 8

UNIVERSIDAD AUTONOMA JUAN MISAEL SARACHO
 FACULTAD DE ODONTOLOGIA
 Tarija - Bolivia

Fecha : 5 - XI - 97

FICHA PARA EMERGENCIA

PACIENTE : Johar Solorzano..... **EDAD** : 30 años.....

DIRECCION : Palmarcito Calle Oruro s/n..... **TELEFONO** :

DIENTE A TRATAR : **CATEDRATICO** : Rotney Taboada.....

ESTUDIANTE : Ramiro Herrera..... **CURSO** : **GRUPO** :

MOTIVO DE LA CONSULTA : Hemorragia.....

SIGNOS Y SINTOMAS : Hemorragia alveolar y dolor.....

INFORMACION RADIOGRAFICA :

PRUEBAS DE VITALIDAD :

HISTORIA GENERAL (INFORMACION UTIL SOBRE EL ESTADO GENERAL DEL PACIENTE) : Malestar general del paciente.....

DIAGNOSTICO : Hemorragia postexodoncia.....

TRATAMIENTO (PROCEDIMIENTO DE EMERGENCIA) : Eliminación de detritus -
 Aplicación de hemostático - colocación de férula.....

OBSERVACIONES : Paciente colaborador.....

REMITIDO A :

CALIFICACION : **TOTAL CANCELADO**.....

 FIRMA DEL CATEDRATICO

 FIRMA DEL ESTUDIANTE

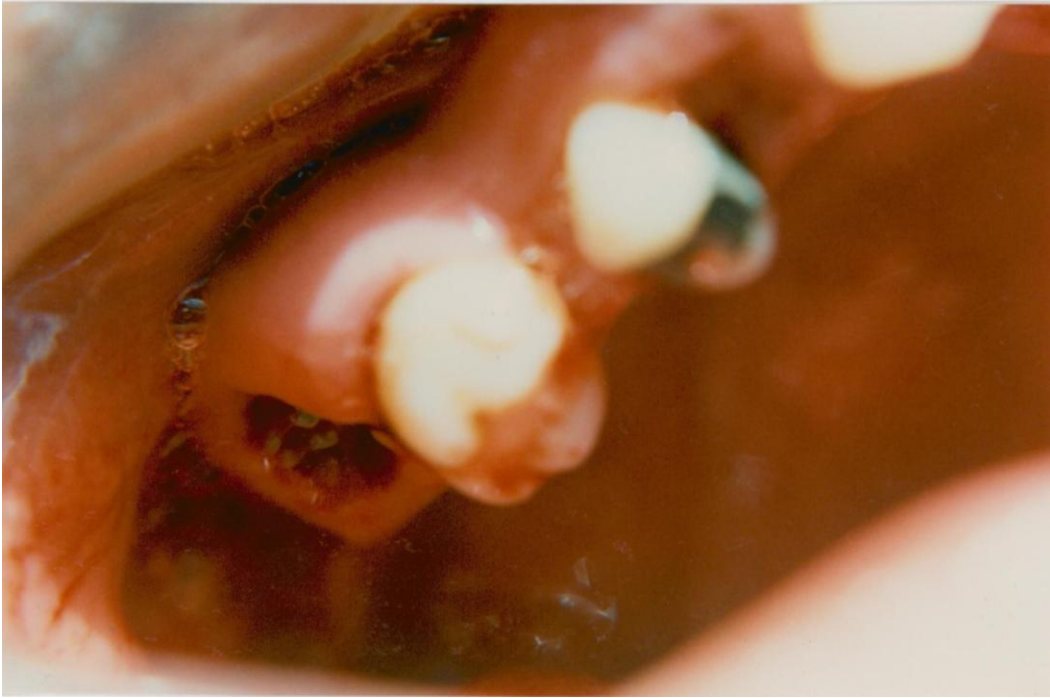

Figura 56 Paciente; con hemorragia alveolar postexodoncia

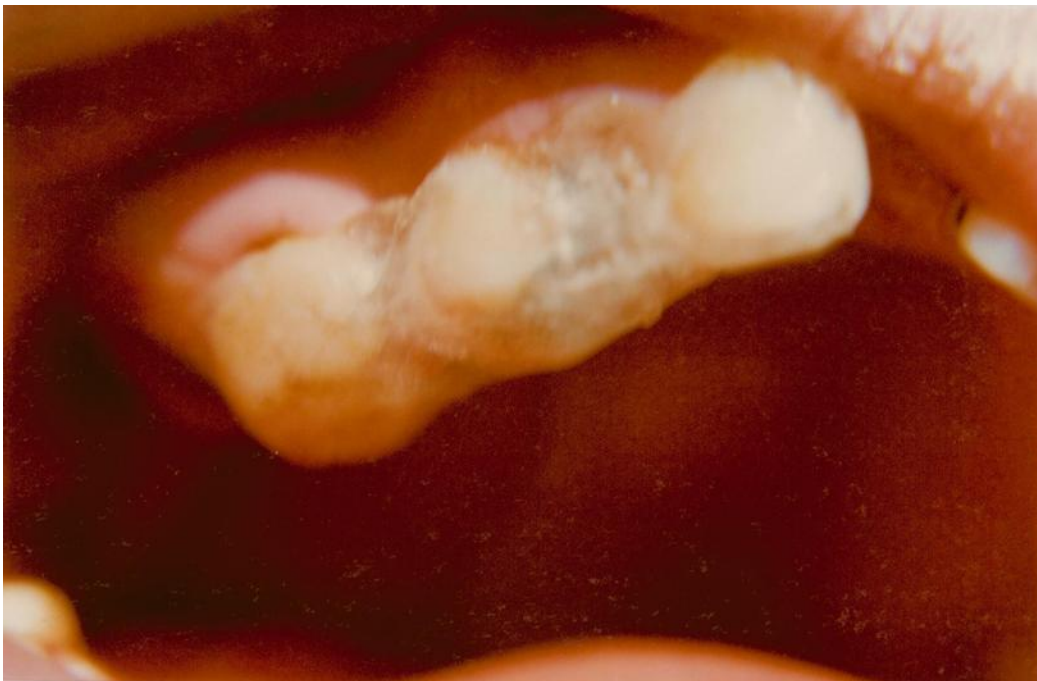

Figura 57 Elaboración y adaptación a la férula de compresión

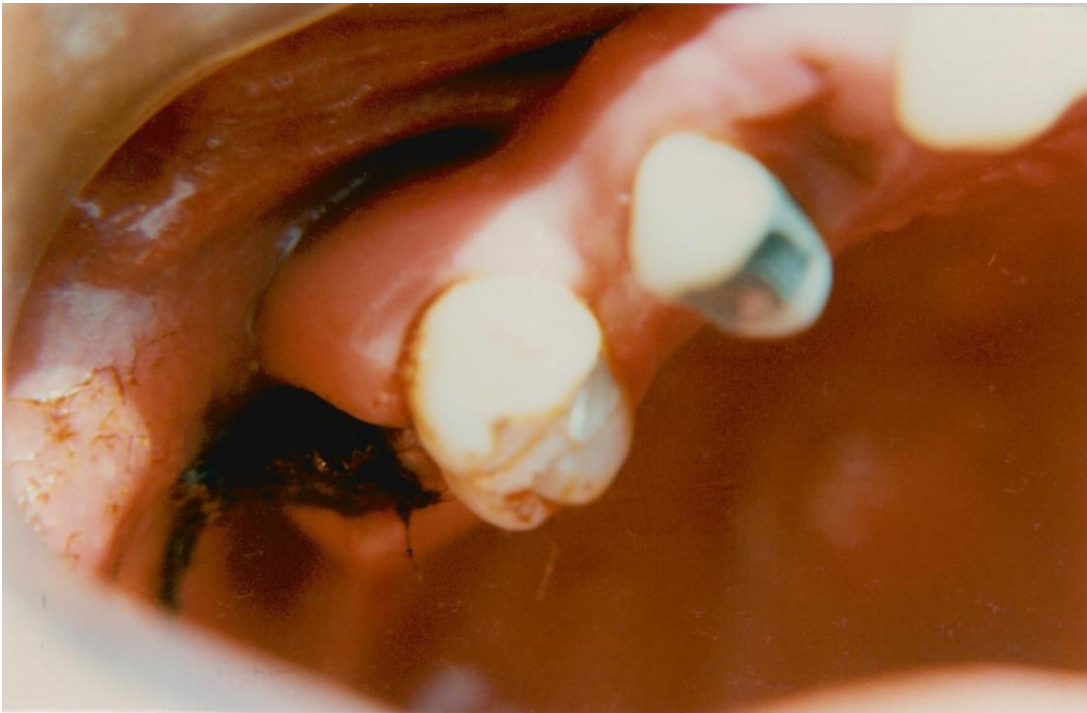
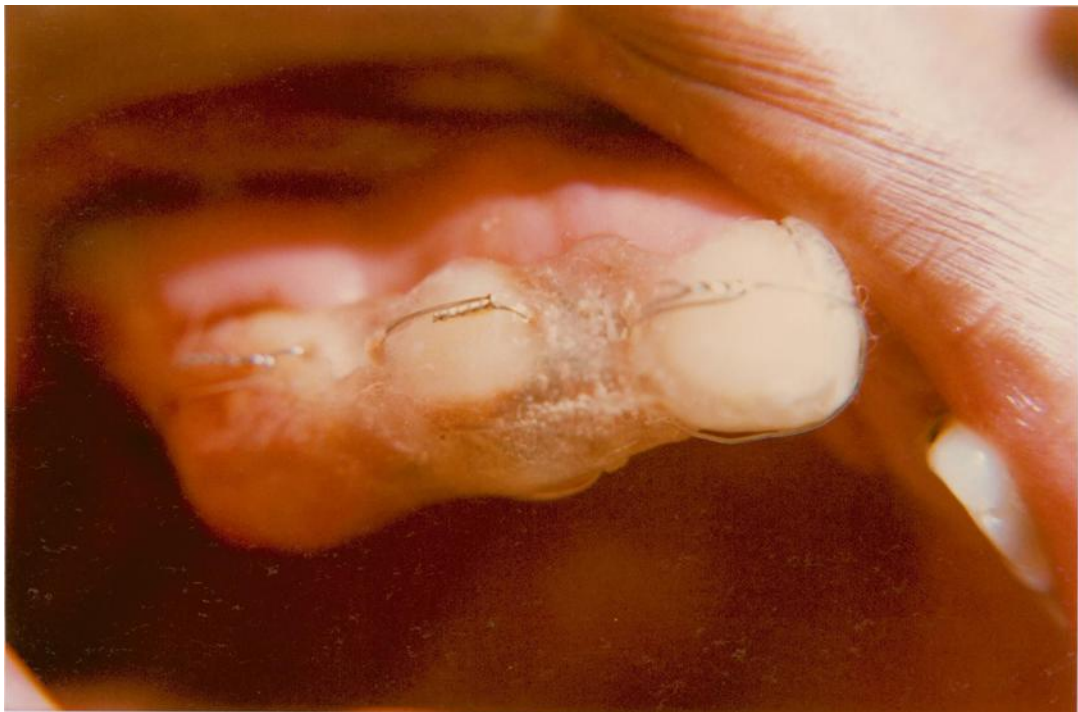
Figura 58 Colocación de hemostático



*Figura 59 Adaptación de la férula de compresión
con sus respectivas ligaduras*

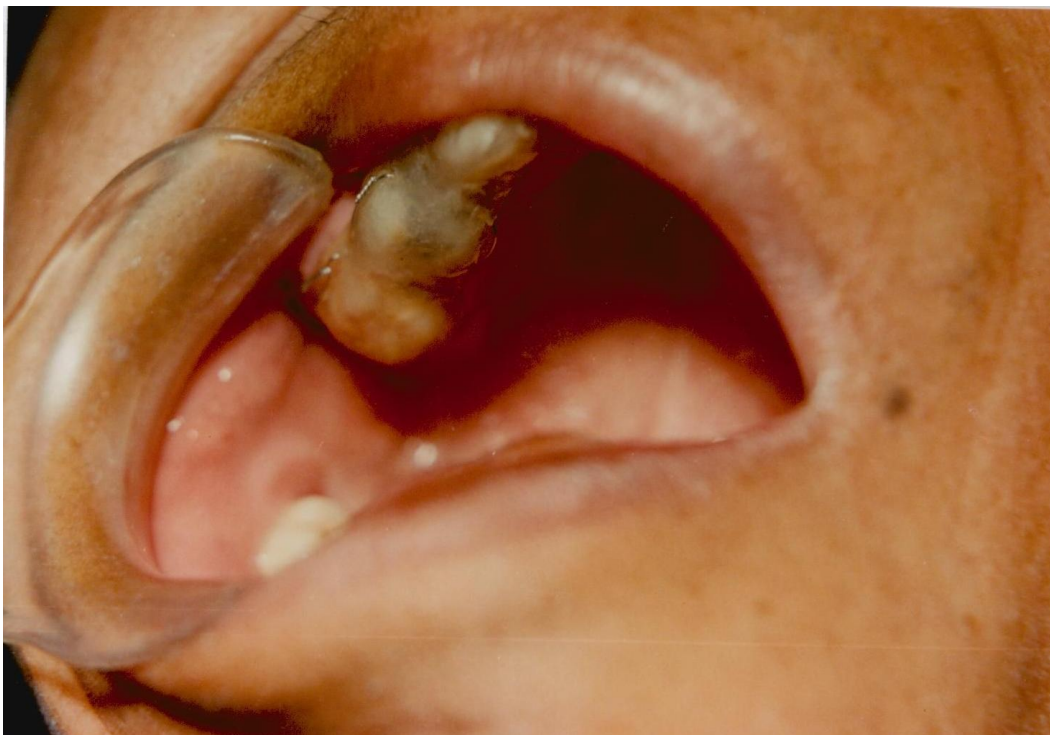

Figura 60 Caso concluido

UNIVERSIDAD AUTONOMA JUAN MISAEL SARACHO
 FACULTAD DE ODONTOLOGIA
 Tarija - Bolivia

Fecha : 8 - VIII - 97

FICHA PARA EMERGENCIA

PACIENTE : Alvaro Martinez..... EDAD : 25 años.....

DIRECCION : Palmarcito..... TELEFONO :

DIENTE A TRATAR : $\begin{array}{c} | \\ - \\ | \end{array}^1$ CATEDRATICO : Rotney Taboada.....

ESTUDIANTE : Ramiro Herrera..... CURSO : GRUPO :

MOTIVO DE LA CONSULTA : Fractura dental.....

SIGNOS Y SINTOMAS : Fractura de esmalte ángulo distal - no existe dolor.....

INFORMACION RADIOGRAFICA :

PRUEBAS DE VITALIDAD : Frío, calor.....

HISTORIA GENERAL (INFORMACION UTIL SOBRE EL ESTADO GENERAL DEL
 PACIENTE) : Malestar del paciente.....

DIAGNOSTICO : Fractura Clase II.....

TRATAMIENTO (PROCEDIMIENTO DE EMERGENCIA) : Restauración con resina
 fotocurable.....

OBSERVACIONES : Preocupación del paciente.....

REMITIDO A :

CALIFICACION : TOTAL CANCELADO.....

 FIRMA DEL CATEDRATICO

 FIRMA DEL ESTUDIANTE

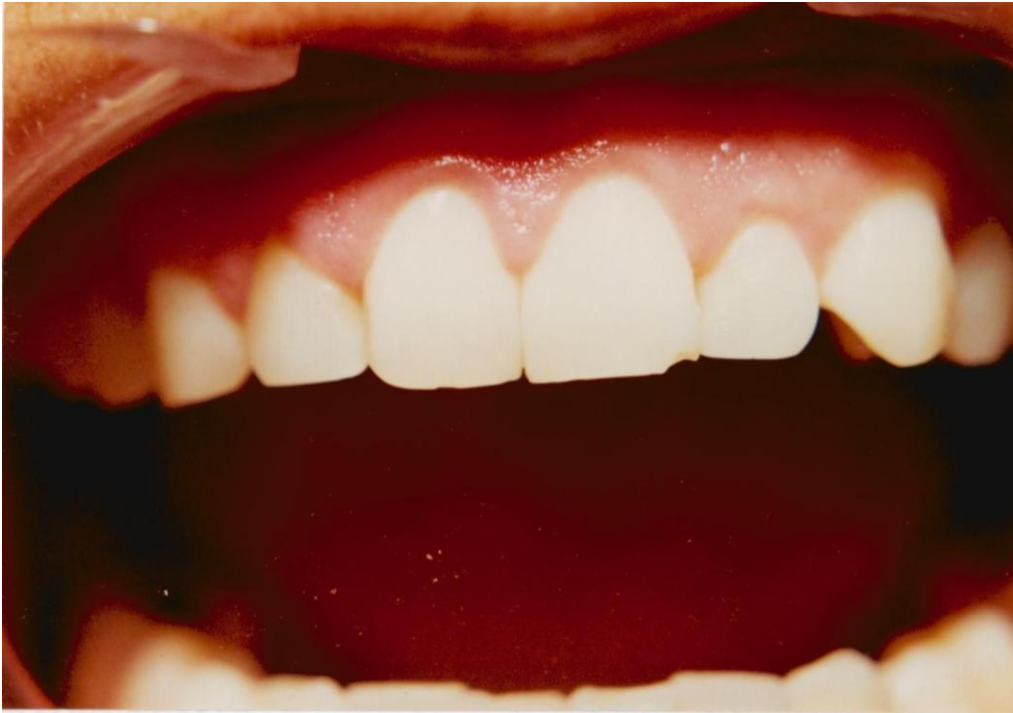

Figura 61 Paciente; con fractura de esmalte, clase II en el incisivo central superior izquierdo

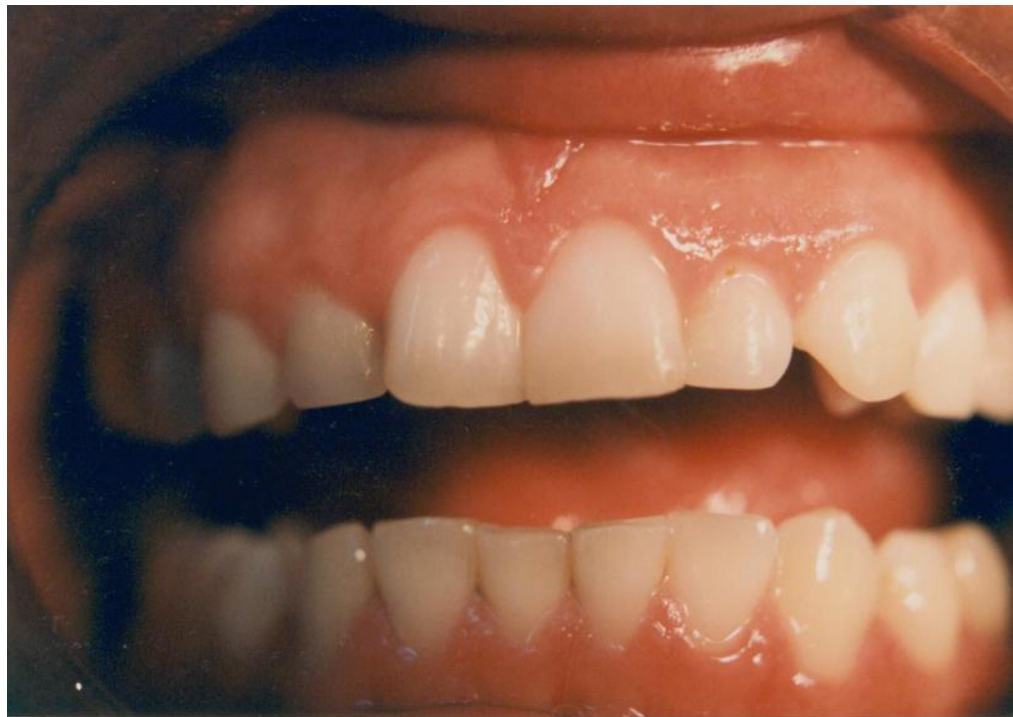

Figura 62 Caso concluido (restauración con resina fotocurable)


UNIVERSIDAD AUTONOMA JUAN MISAEL SARACHO
 FACULTAD DE ODONTOLOGIA
 Tarija - Bolivia

Fecha : 23 - X - 97

FICHA PARA EMERGENCIA

PACIENTE : C. Fernández..... EDAD : 18 años.....

DIRECCION : Barrio Juan XII..... TELEFONO :

DIENTE A TRATAR :  CATEDRATICO : Rotney Taboada.....

ESTUDIANTE : Ramiro Herrera..... CURSO : GRUPO :

MOTIVO DE LA CONSULTA : Fractura dentaria.....

SIGNOS Y SINTOMAS : Fractura de esmalte y dentina, dolor al frío, calor, dulces...

INFORMACION RADIOGRAFICA :

PRUEBAS DE VITALIDAD : Pruebas al frío, calor.....

HISTORIA GENERAL (INFORMACION UTIL SOBRE EL ESTADO GENERAL DEL
 PACIENTE) : Malestar

DIAGNOSTICO : Fractura coronaria Clase II.....

TRATAMIENTO (PROCEDIMIENTO DE EMERGENCIA) : Restauración con resina
 fotocurable.....

OBSERVACIONES : Paciente preocupado.....

REMITIDO A :

CALIFICACION : TOTAL CANCELADO.....

 FIRMA DEL CATEDRATICO

 FIRMA DEL ESTUDIANTE

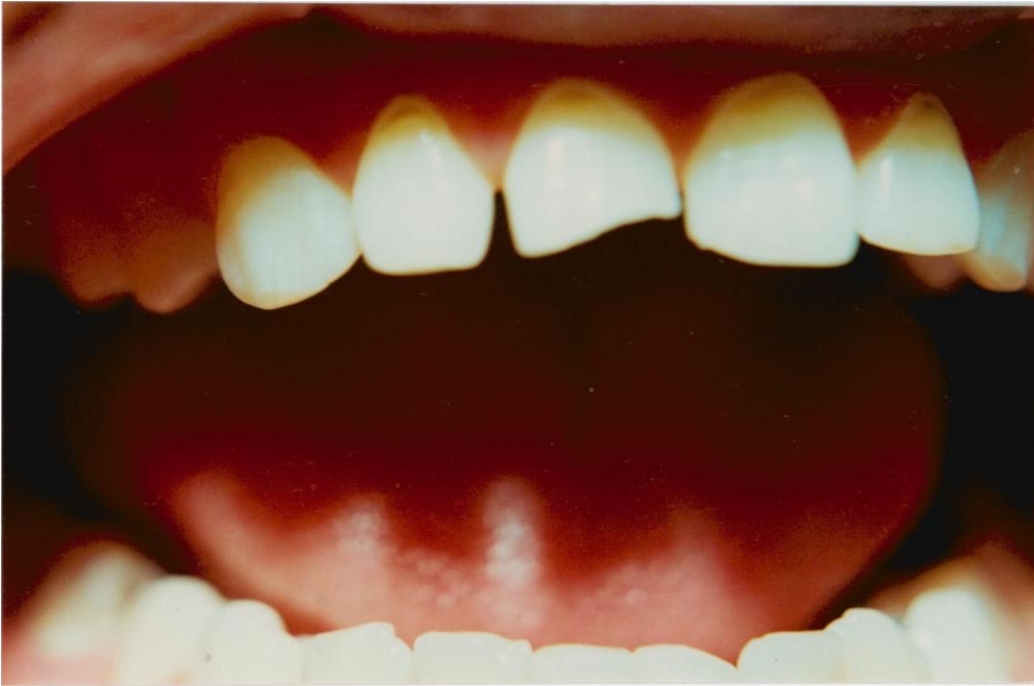

Figura 63 Paciente; con fractura de esmalte, dentina clase II en el incisivo central superior derecho

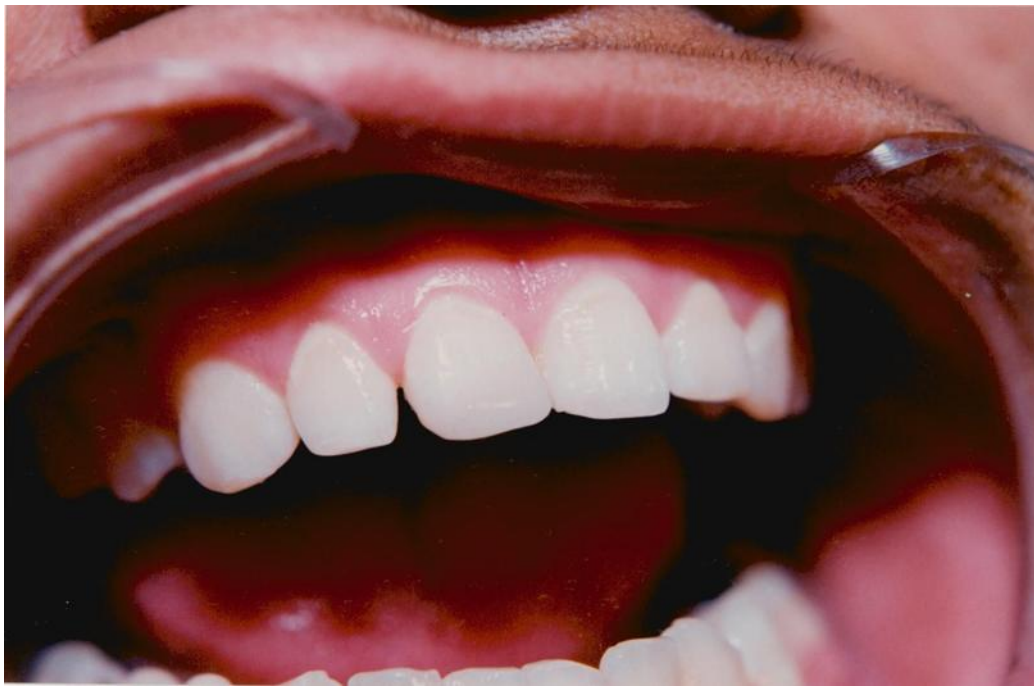

Figura 64 Caso concluido (restauración con resina fotocurable)


UNIVERSIDAD AUTONOMA JUAN MISAEL SARACHO
 FACULTAD DE ODONTOLOGIA
 Tarija - Bolivia

Fecha : 3 - VI - 97

FICHA PARA EMERGENCIA

PACIENTE : Armando Arias..... **EDAD** : 13 años.....

DIRECCION : Barrio S. José..... **TELEFONO** : 44072.....

DIENTE A TRATAR :  **CATEDRATICO** : Rotney Taboada.....

ESTUDIANTE : Ramiro Herrera..... **CURSO** : **GRUPO** :

MOTIVO DE LA CONSULTA : Fractura dentaria.....

SIGNOS Y SINTOMAS : Fractura de esmalte, dentina con exposición pulpar, dolor dental.....

INFORMACION RADIOGRAFICA : Fractura coronaria.....

PRUEBAS DE VITALIDAD : Pruebas al frío, calor.....

HISTORIA GENERAL (INFORMACION UTIL SOBRE EL ESTADO GENERAL DEL PACIENTE) : Malestar del paciente.....

DIAGNOSTICO : Fractura coronaria Clase III.....

TRATAMIENTO (PROCEDIMIENTO DE EMERGENCIA) : Protección pulpar, restauración con resina fotocurable.....

OBSERVACIONES : Paciente poco colaborador.....

REMITIDO A :

CALIFICACION : **TOTAL CANCELADO**.....

 FIRMA DEL CATEDRATICO

 FIRMA DEL ESTUDIANTE

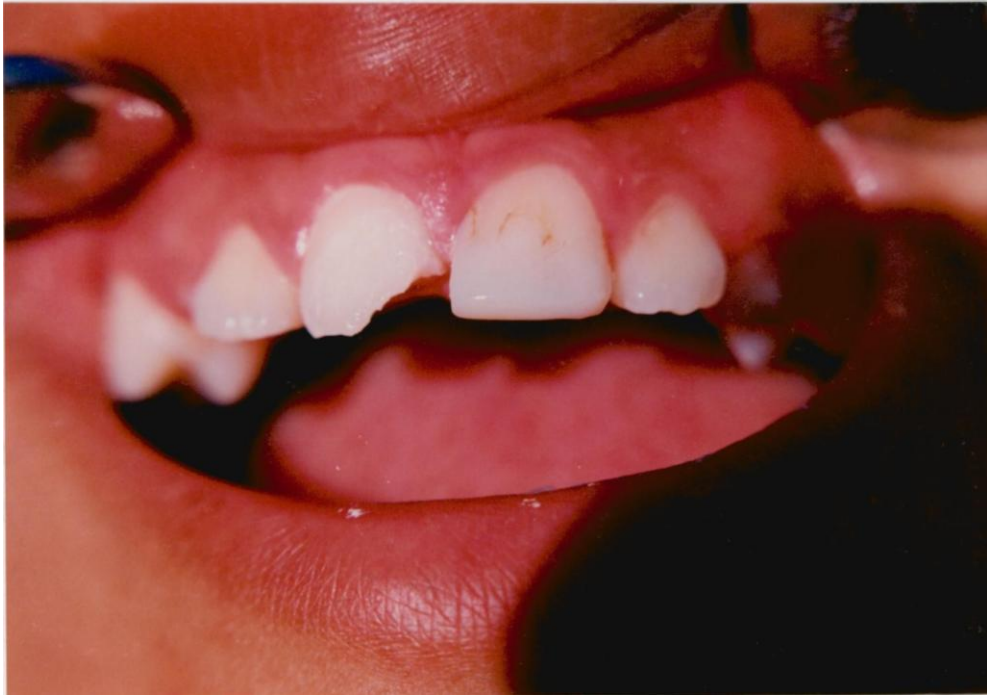

Figura 65 Paciente; con fractura coronaria con exposición pulpar en el incisivo central superior derecho, Clase III

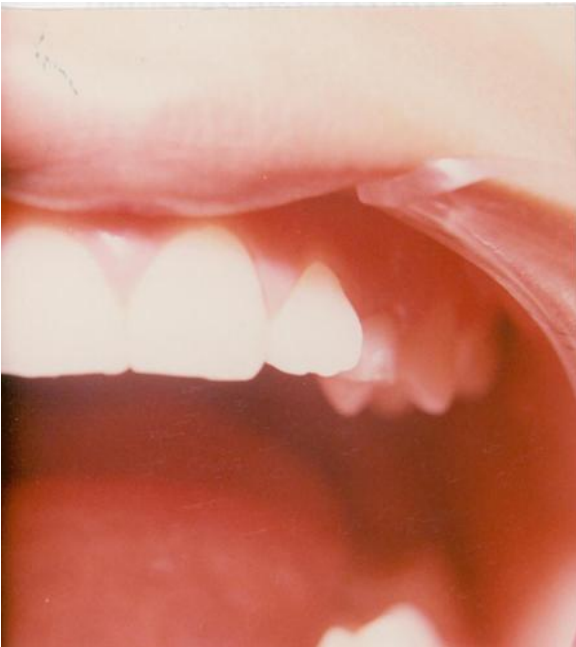

Figura 66 Caso concluido (restauración con resina fotocurable)

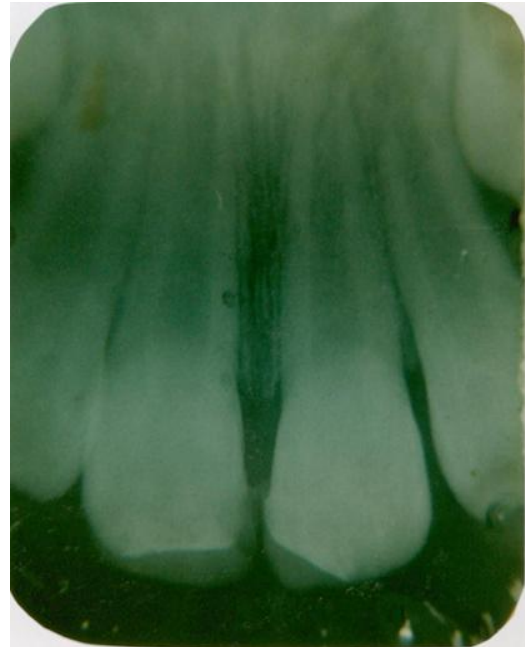

Figura 67 Información radiográfica postoperatoria

UNIVERSIDAD AUTONOMA JUAN MISAEL SARACHO
 FACULTAD DE ODONTOLOGIA
 Tarija - Bolivia

Fecha : 5 - VII - 97

FICHA PARA EMERGENCIA

PACIENTE : Rolando Gutierrez..... **EDAD** : 21 años.....

DIRECCION : Loma de San Juan..... **TELEFONO** : 38644.....

DIENTE A TRATAR :  **CATEDRATICO** : Rotney Taboada.....

ESTUDIANTE : Ramiro Herrera..... **CURSO** : **GRUPO** :

MOTIVO DE LA CONSULTA : Fractura dentaria.....

SIGNOS Y SINTOMAS : Hemorragia - movilidad de la fractura - dolor.....

INFORMACION RADIOGRAFICA : Fractura coronaria que se extiende subgingivalmente.....

PRUEBAS DE VITALIDAD : Pruebas a frío - calor.....

HISTORIA GENERAL (INFORMACION UTIL SOBRE EL ESTADO GENERAL DEL PACIENTE) : Malestar general del paciente.....

DIAGNOSTICO : Fractura coronaria Clase IV.....

TRATAMIENTO (PROCEDIMIENTO DE EMERGENCIA) : Biopulpectomía.....

OBSERVACIONES : Exposición pulpar.....

REMITIDO A : Prótesis fija.....

CALIFICACION : **TOTAL CANCELADO**.....

 FIRMA DEL CATEDRATICO

 FIRMA DEL ESTUDIANTE

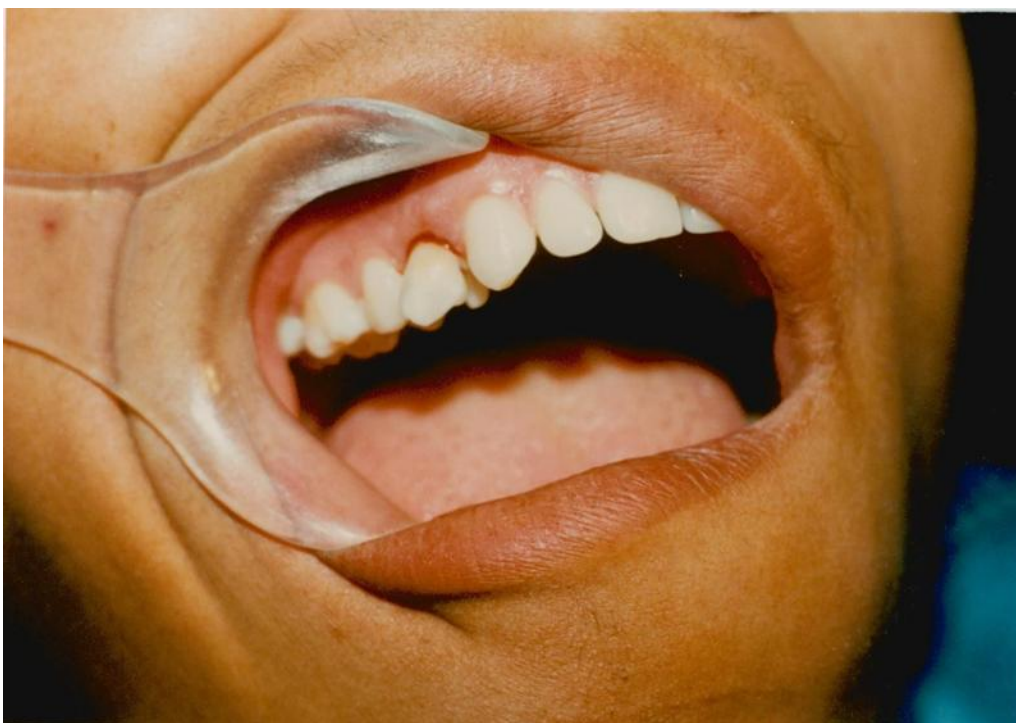


Figura 68 Paciente con fractura coronaria que se extiende subgingivalmente

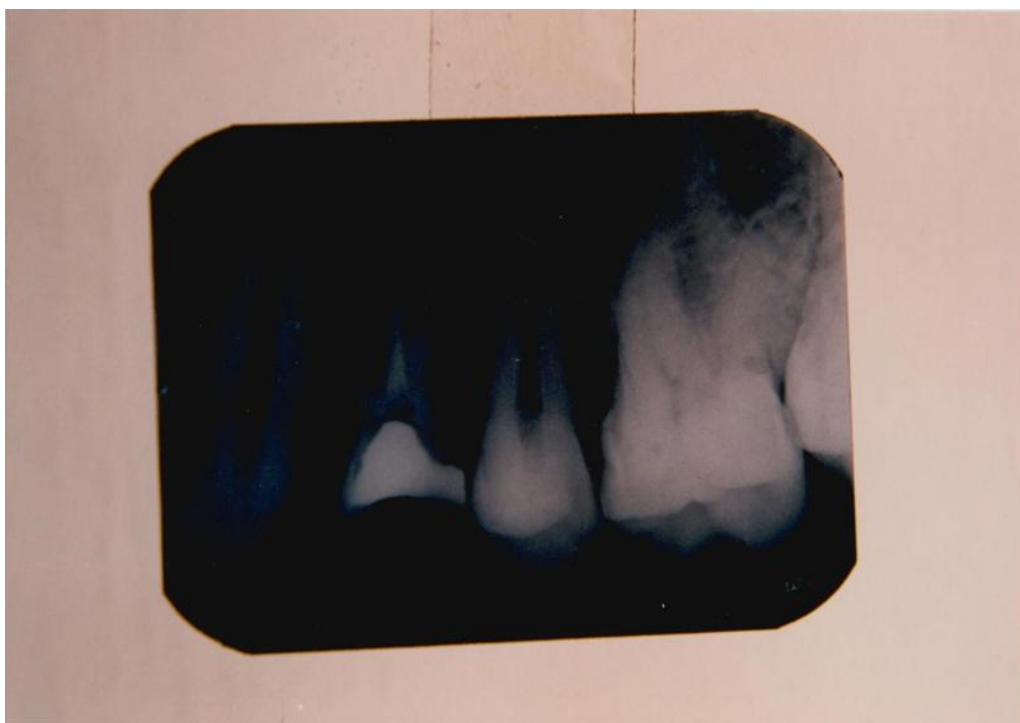


Figura 69 Información radiográfica

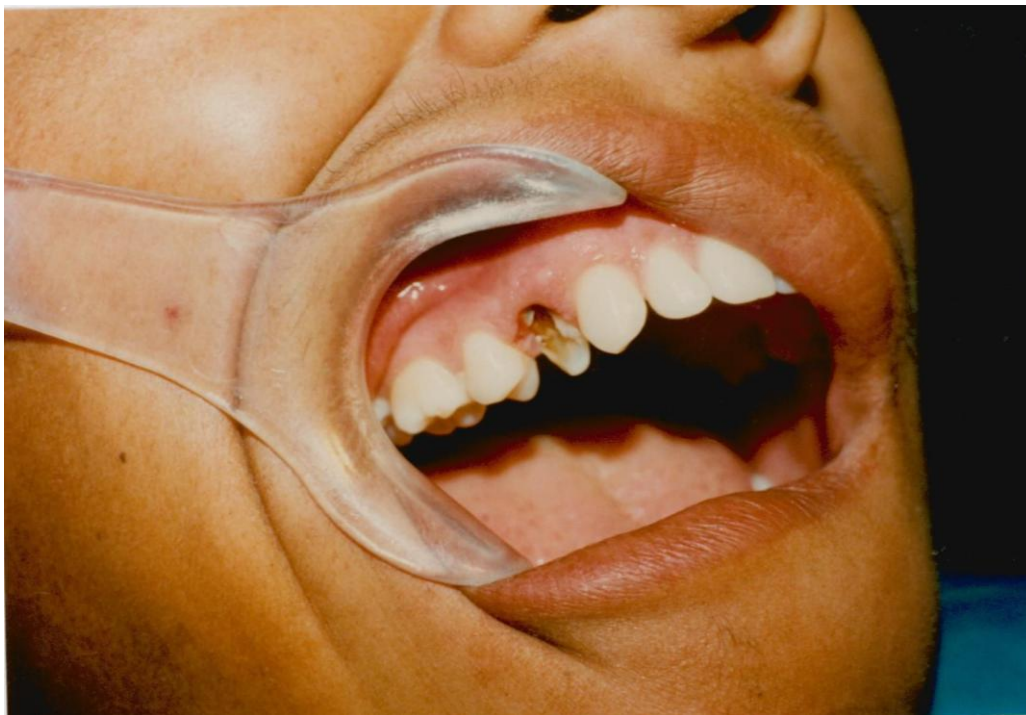

Figura 70 Procedimiento de emergencia, Biopulpectomía

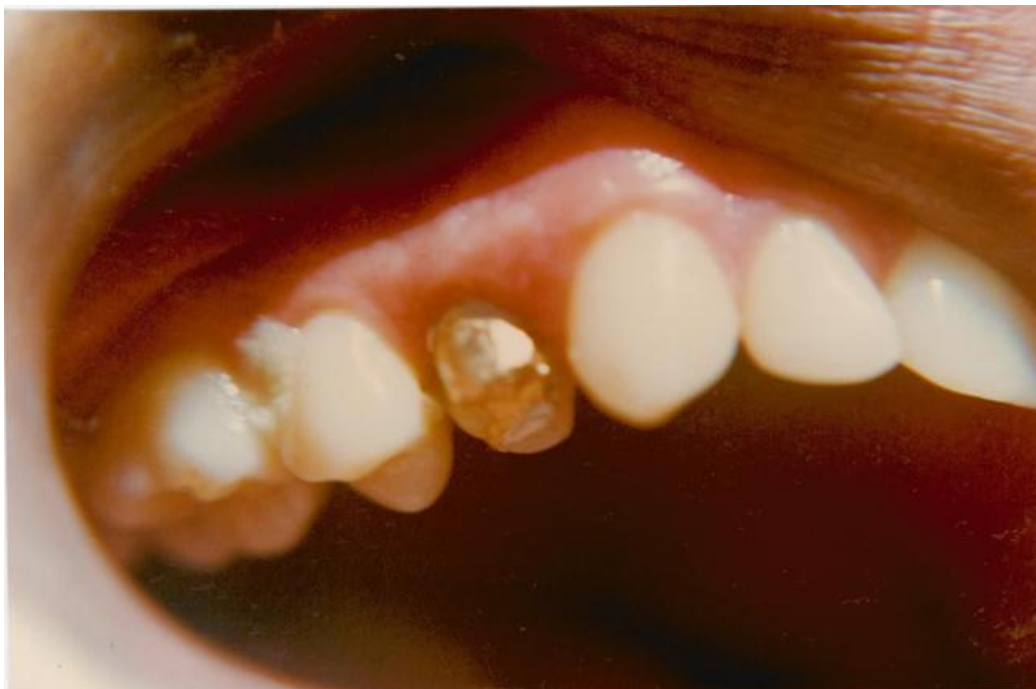

Figura 71 Colocación de perno

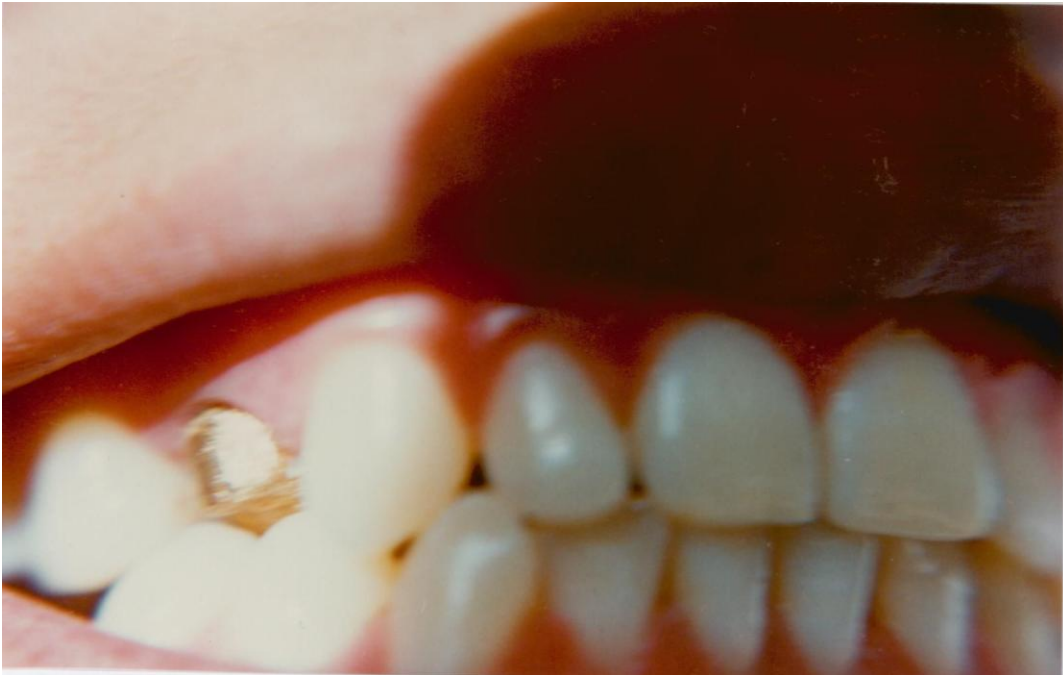

Figura 72 Control de la oclusión

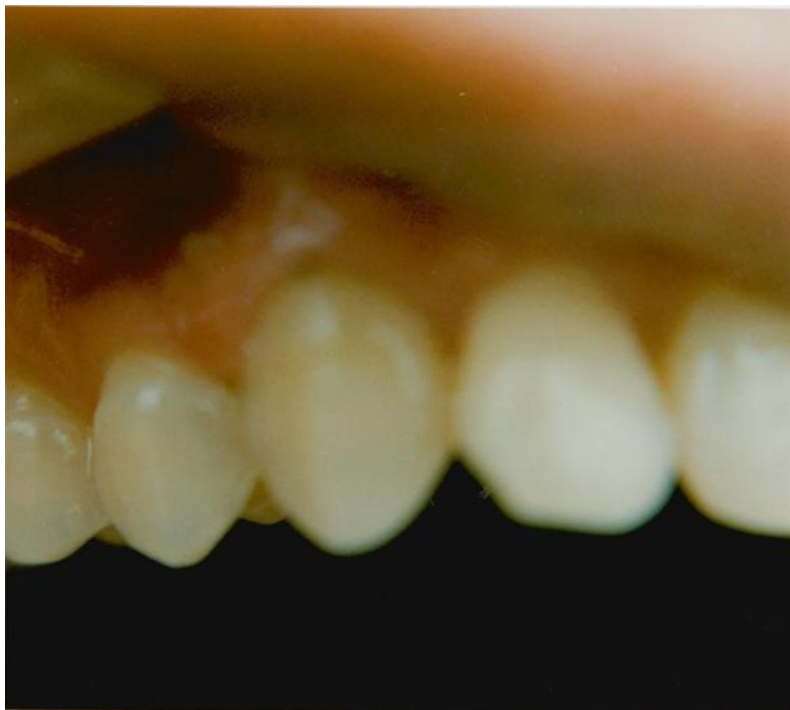

Figura 73 Caso concluido

UNIVERSIDAD AUTONOMA JUAN MISAEL SARACHO
 FACULTAD DE ODONTOLOGIA
 Tarija - Bolivia

Fecha :

FICHA PARA EMERGENCIA

PACIENTE : F. Mendoza..... EDAD : 21 años.....

DIRECCION : Barrio L. Espinal..... TELEFONO :

DIENTE A TRATAR : $\begin{array}{c} | \\ \hline | \end{array}^1$ CATEDRATICO : Rotney Taboada.....

ESTUDIANTE : Ramiro Herrera..... CURSO : GRUPO :

MOTIVO DE LA CONSULTA : Traumatismo.....

SIGNOS Y SINTOMAS : Movilidad dentaria y dolor.....

INFORMACION RADIOGRAFICA : Fractura radicular.....

PRUEBAS DE VITALIDAD : Frío - calor.....

HISTORIA GENERAL (INFORMACION UTIL SOBRE EL ESTADO GENERAL DEL
 PACIENTE) : Malestar.....

DIAGNOSTICO : Fractura radicular terciomedio Clase V.....

TRATAMIENTO (PROCEDIMIENTO DE EMERGENCIA) : Biopulpectomía,
 obturación de conducto con material rígido, ferulización.....

OBSERVACIONES :

REMITIDO A : Endodoncia

CALIFICACION : TOTAL CANCELADO.....

 FIRMA DEL CATEDRATICO

 FIRMA DEL ESTUDIANTE

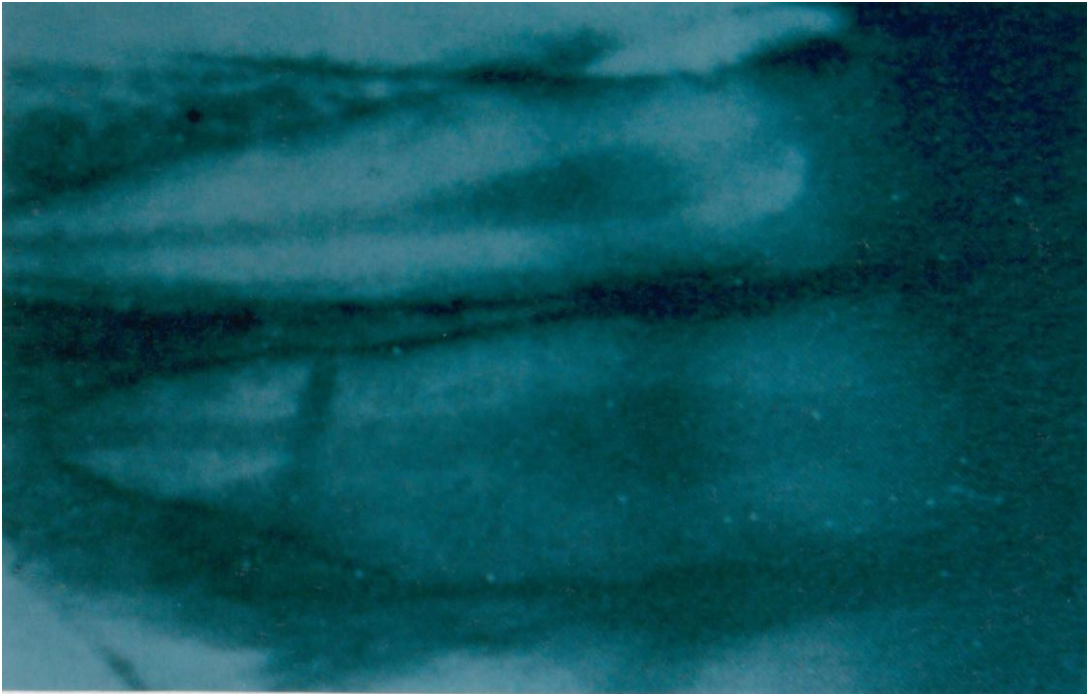


Figura 74 Fractura radicular tercio medio en el incisivo central superior izquierdo

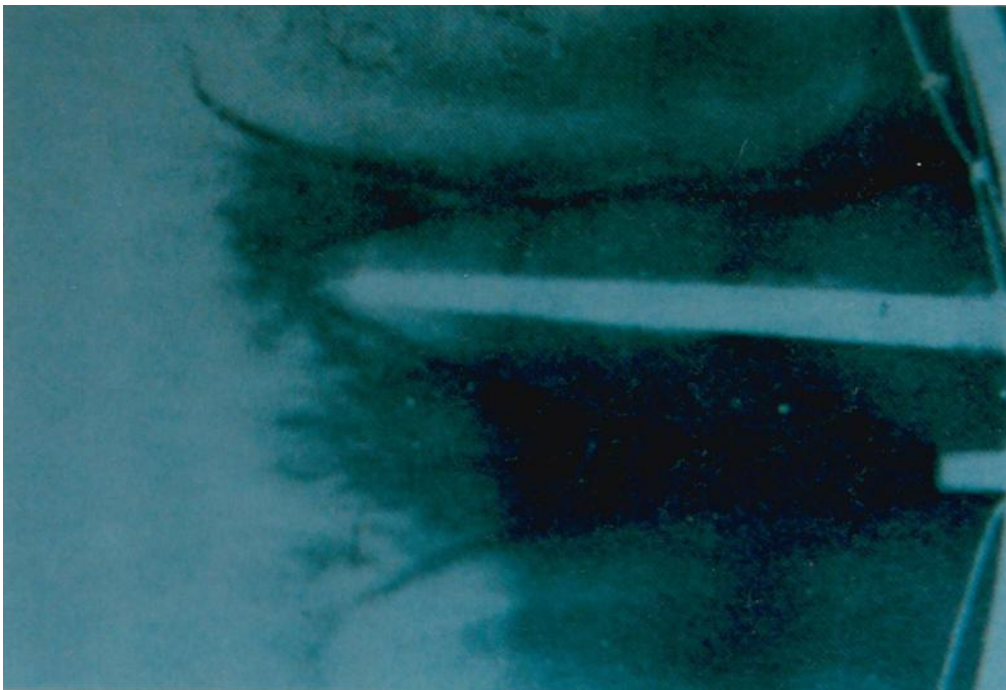


Figura 75 Tratamiento concluido; obturación con material rígido y ferulización

UNIVERSIDAD AUTONOMA JUAN MISAEL SARACHO
 FACULTAD DE ODONTOLOGIA
 Tarija - Bolivia

Fecha : 18 - V - 97

FICHA PARA EMERGENCIA

PACIENTE : Tito Tarraga..... **EDAD** : 10 años.....

DIRECCION : Barrio Los Chapacos..... **TELEFONO** :

DIENTE A TRATAR : $\frac{1}{12}$ **CATEDRATICO** : Rotney Taboada.....

ESTUDIANTE : Ramiro Herrera..... **CURSO** : **GRUPO** :

MOTIVO DE LA CONSULTA : Traumatismo.....

SIGNOS Y SINTOMAS : Desplazamiento parcial dentario y dolor.....

INFORMACION RADIOGRAFICA : Extrusión dentaria.....

PRUEBAS DE VITALIDAD : Frío, calor.....

HISTORIA GENERAL (INFORMACION UTIL SOBRE EL ESTADO GENERAL DEL PACIENTE) : Malestar general del paciente.....

DIAGNOSTICO : Clase VI, extrusión dentaria del I-C-S-I.....

TRATAMIENTO (PROCEDIMIENTO DE EMERGENCIA) : Anestesia, reubicación del diente, ferulización, antiinflamatorios.....

OBSERVACIONES : Paciente poco colaborador.....

REMITIDO A : Endodoncia.....

CALIFICACION : **TOTAL CANCELADO**

 FIRMA DEL CATEDRATICO

 FIRMA DEL ESTUDIANTE

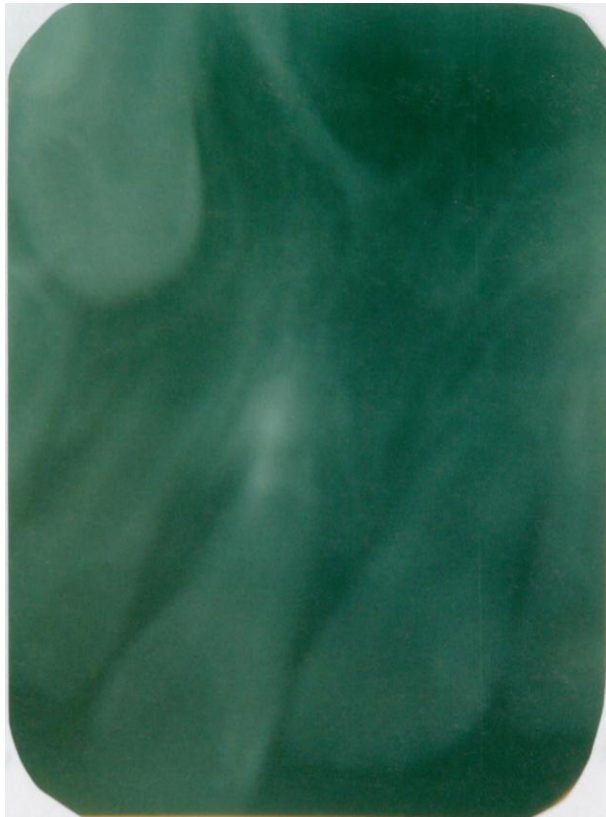


Figura 76 Información radiográfica: paciente con extrucción

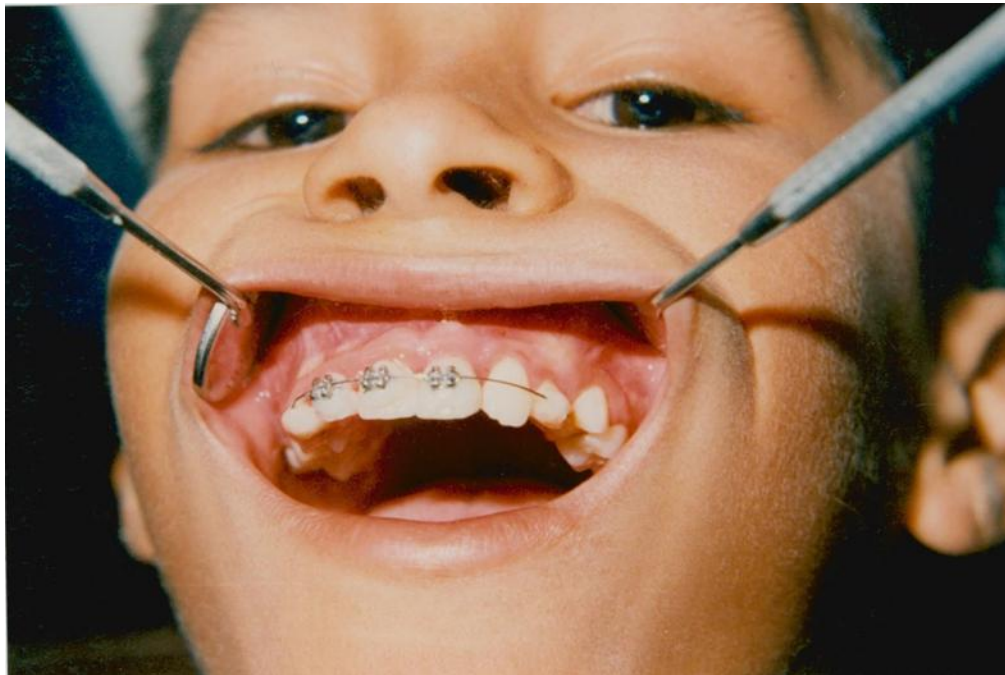

Figura 77 Ferulización con Brackets, alambre ortodóntico y resina fotocurada

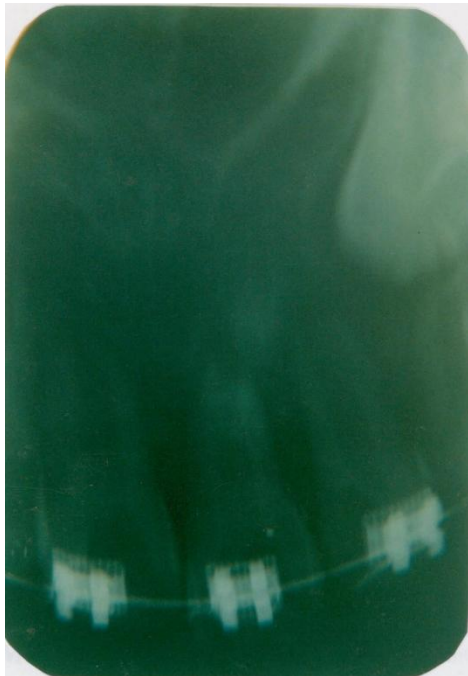

Figura 78 Información radiográfica postoperatorio a las 4 semanas



Figura 79 Caso concluido

UNIVERSIDAD AUTONOMA JUAN MISAEL SARACHO
 FACULTAD DE ODONTOLOGIA
 Tarija - Bolivia

Fecha : 28 - X - 97

FICHA PARA EMERGENCIA

PACIENTE : Armando Mallcu..... **EDAD** : 15 años.....

DIRECCION : Mendez Arco..... **TELEFONO** : 31084.....

DIENTE A TRATAR : $\begin{array}{c} 1 \\ | \\ \hline 12 \end{array}$ **CATEDRATICO** : Rotney Taboada.....

ESTUDIANTE : Ramiro Herrera..... **CURSO** : **GRUPO** :

MOTIVO DE LA CONSULTA : Traumatismo.....

SIGNOS Y SINTOMAS : Hemorragia - ausencia y mal posición dentaria - dolor dental a la percusión.....

INFORMACION RADIOGRAFICA : Ensanchamiento periodontal - desplazamiento y avulsión dentaria.....

PRUEBAS DE VITALIDAD : Frío, calor.....

HISTORIA GENERAL (INFORMACION UTIL SOBRE EL ESTADO GENERAL DEL PACIENTE) : Malestar general del paciente.....

DIAGNOSTICO : Avulsión $\begin{array}{c} + \\ | \\ \hline + \end{array}$, extrusión $\begin{array}{c} - \\ | \\ \hline 2 \end{array}$, desplazamiento vestibular $\begin{array}{c} - \\ | \\ \hline + \end{array}$

TRATAMIENTO (PROCEDIMIENTO DE EMERGENCIA) : Anestesia, reubicación del diente - ferulización - antiinflamatorios.....

OBSERVACIONES : Paciente muy preocupado.....

REMITIDO A : Endodoncia.....

CALIFICACION : **TOTAL CANCELADO**.....

 FIRMA DEL CATEDRATICO

 FIRMA DEL ESTUDIANTE

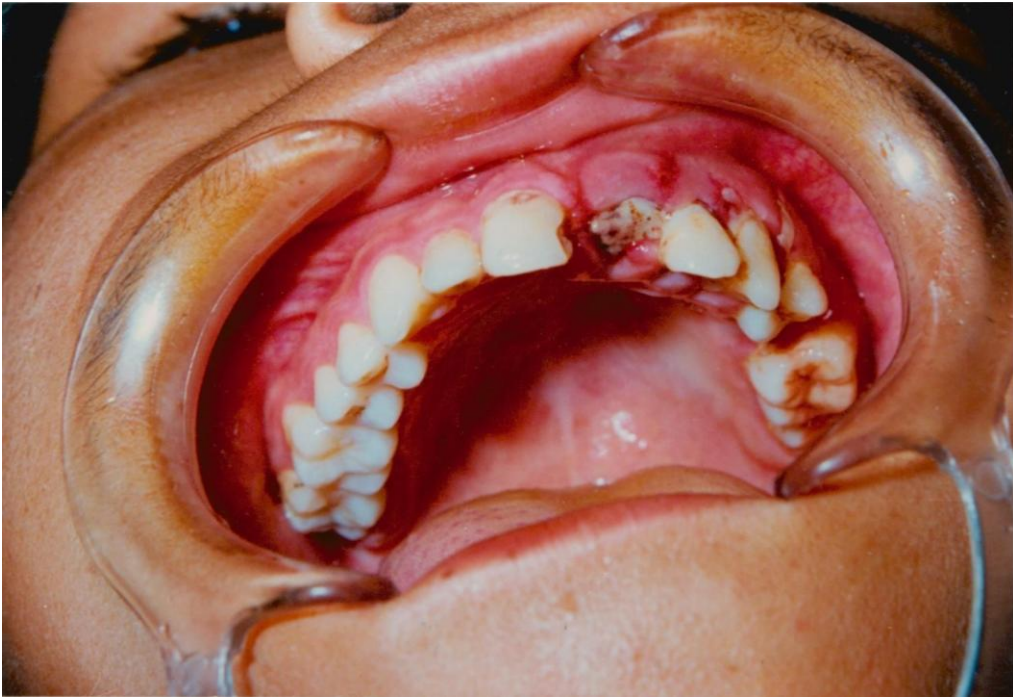

Figura 80 Paciente; con desplazamiento parcial y avulsión dentaria

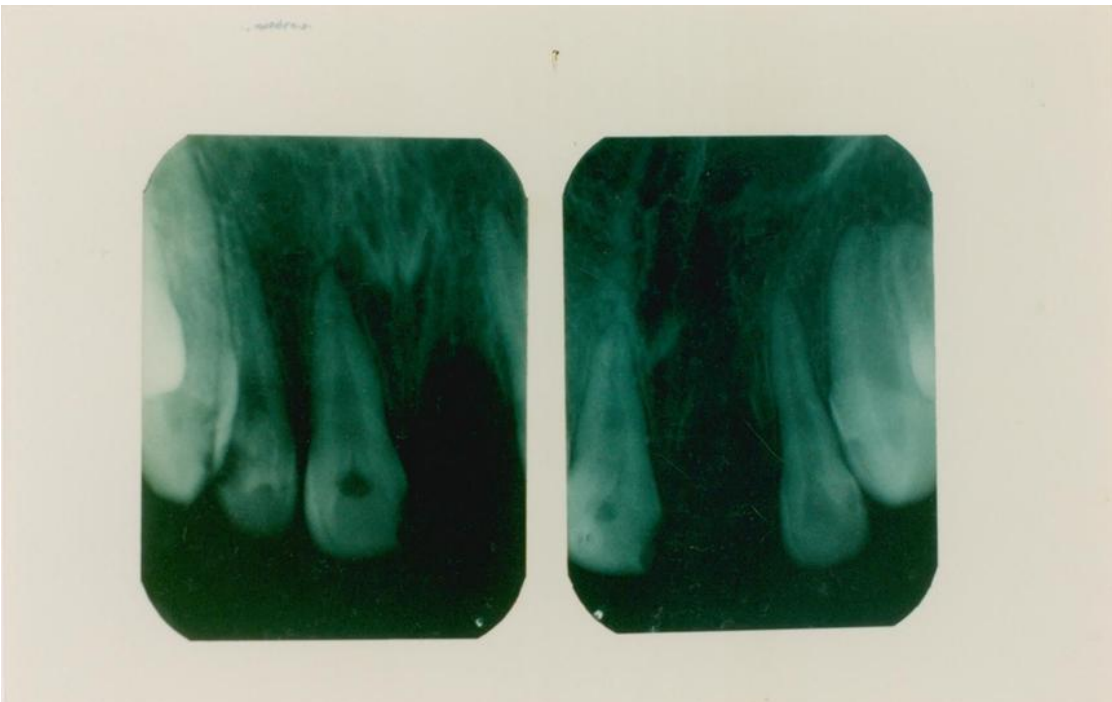


Figura 81 Información radiográfica

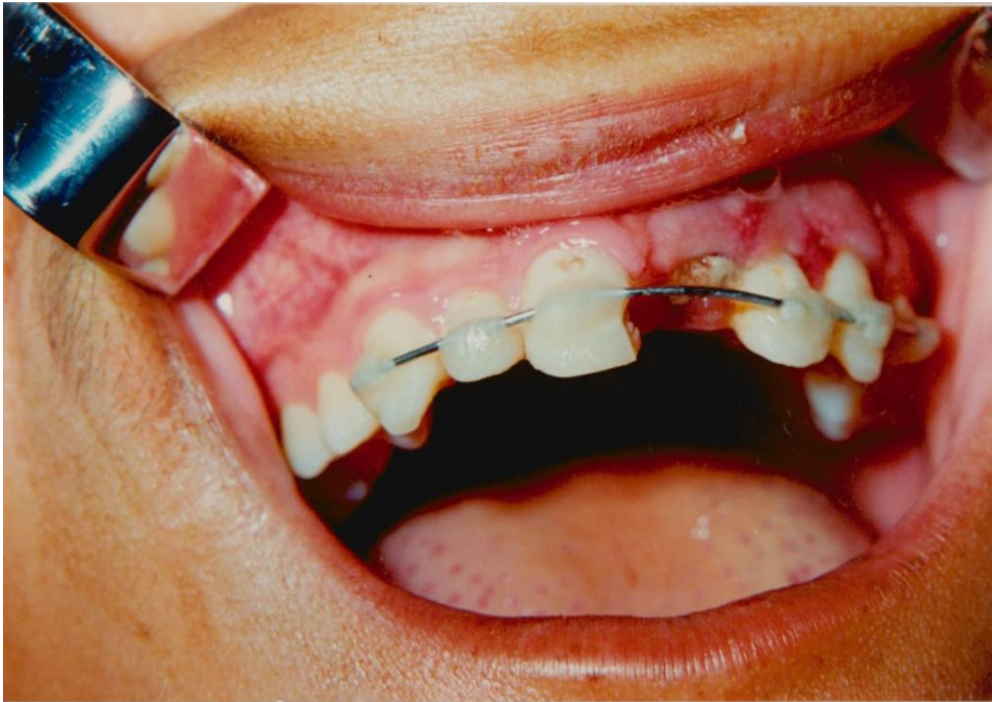

Figura 82 Ferulización, con alambre ortodóntico y resina fotocurada

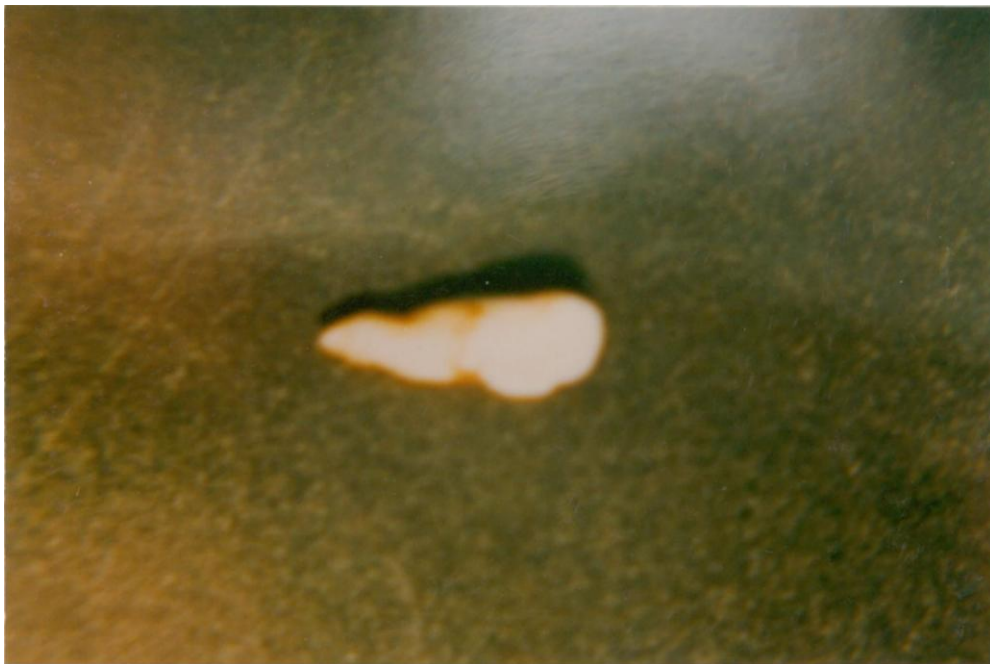

Figura 83 Incisivo central superior derecho avulsionado traído a clínicas después de una semana