CAPITULO I

INTRODUCCIÓN

1. INTRODUCCIÓN.

Una multiplicidad de procedimientos de tratamiento han sido utilizados para los pacientes con caries en el cemento del diente y no todos tuvieron éxito por la falta de accesibilidad, por una parte, y por otra el tipo de material que se utiliza.

Es por eso que ahora proponemos la obturación de la caries de cemento con una intervención quirúrgica: Un colgajo periodontal mucoperióstico, obteniendo un buen acceso para realizar nuestro procedimiento operatorio y en el cual utilizaremos un ionómero de vidrio específico para este tipo de caries como material restaurador.

Además muchos estudios han demostrado la dificultad de una confiable unión de la resina compuesta a la dentina y al cemento debido a la contracción de la polimerización.

Por el *stress* producido por la contracción de la polimerización, puede exceder la fuerza de unión de la dentina, las microfiltraciones ocurren y pueden llevar al fracaso de la restauración. Por otra parte en este tipo de caries no se debe utilizar amalgama como material restaurador debido a la proximidad de la lesión al margen gingival por la posibilidad de un tatuaje de amalgama post-operatoria.

Es por eso que utilizaremos el ionómero de vidrio exclusivo para caries en el cemento del diente, el cual ofrece muchas propiedades favorables y positivas cuando se lo compara con otros materiales restauradores.

CAPITULO II

CARIES

2. CARIES.

Con todos los avances de la investigación y los enormes recursos humanos y técnicos puestos al servicio de la ciencia, podemos conocer las causas de la caries dental, su evolución, tratamiento y evitar su recidiva.

Difícil es definir las caries, pues el conocimiento que de estas tenemos evolucionan, ampliándose constantemente con el aporte de numerosas investigaciones, que se realizan con el objeto de esclarecer su etiología.

En este capítulo vamos a realizar un estudio retrospectivo de la caries dental que abarcará desde las teorías primitivas hasta el concepto actual.

En la antigüedad se creía que la caries dental era un mal proveniente de la sangre. Así lo afirmó Galeno; con su autoridad impuso esta teoría a sus contemporáneos y el médico Hunter, entre otros.

A principios del siglo XIX ya resultó demasiado evidente la preponderancia de los factores locales en la iniciación de la caries.

En el año de 1835 Roberts, emitió su teoría sobre la fermentación y putrefacción de restos de alimentos retenidos sobre los dientes, en esa época se suponía que la fermentación era un proceso exclusivamente químico.

Magitot, la definió como una afección caracterizada por el reblandecimiento y la destrucción progresiva de los tejidos duros del diente, que procede de la superficie de la corona y marcha hacia el interior, con desaparición más o menos notable de la misma.

Buchard, la considera como una enfermedad del diente, caracterizada por la formación de una cavidad localizada, que contiene estructura dental descalcificada por procesos de fermentación y licuefacción.

La caries es una enfermedad bacteriana causada por gérmenes acidógenos que desencadena un proceso destructivo de los tejidos duros dentales que progresan en profundidad. Para que la lesión se desencadene deben coincidir tres factores: Determinada flora, Concentración local de hidratos de carbono y un terreno favorable, estos tres factores deben coincidir durante un periodo que varía en cada caso (Masson-Salvat).

En los últimos años ha cobrado importancia la explicación ofrecida por Keyes, Gordon y Fitzgerald, quienes afirman con mucha lógica, que la caries es una afección multifactorial. Gráficamente la ilustran mediante tres círculos que se interceptan mutuamente. El área común a los tres círculos corresponden a: Diente-huesped (3), Flora microbiana (4), Dieta (5). Donde coinciden los tres círculos se produce caries (1), lo cual no ocurre en los otros sitios (2). (Fig. 1.)

Además Keyes y Fitzgerald, han demostrado en ratas que la afección es transmisible.

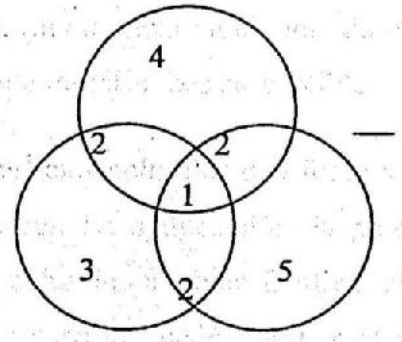

Concepto actual. En resumen se puede afirmar que la caries es una afección causada por gérmenes, como lo expresa Miller en 1890, pero no todos los gérmenes capaces de producir fermentación participan en su génesis. La placa dental constituye el mecanismo habitual que participa en la iniciación de la lesión.

Aún no se han identificado todos los microorganismos directamente responsables. El ataque sobre el diente es localizado, la enfermedad no tiene un origen sistémico y existen numerosos factores predisponentes y atenuantes.

Factores predisponentes y atenuantes.-

Según Baskhar, en la etiología de la caries existen factores predisponentes y atenuantes.

1. Raza, hay mayor predisposición a la caries en ciertos grupos humanos que en otros. tal vez a causa de la influencia racial, en la mineralización morfología del diente y la dieta.

2. Herencia, existen grupos inmunes y otros altamente susceptibles, y esta característica es transmisible.

3. Dieta, el régimen alimentario, la forma y adhesividad de los alimentos ejercen una fuerza preponderante en la aparición y avance de la caries.

4. Composición química, pequeñas cantidades de ciertos elementos en el esmalte lo vuelven más resistente a la caries, por ejemplo flúor, estroncio boro, litio, molibdeno, titanio y vanadio. Su ausencia en el agua de bebida durante su época de formación del esmalte puede tornarlo más susceptible al ataque.

5. Morfología dentaria, las superficies oclusales con fosas y fisuras muy profundas favorecen la iniciación de caries. La malposición, la presencia de diastemas, el apiñamiento y otros factores oclusales también facilitan el proceso. La actividad muscular de labios, lengua y carrillo puede limitar el avance de la lesión al limpiar mejor la boca.

6. Higiene bucal, el uso de cepillo dental, hilo dental, palillos, irrigación acuosa u otros elementos reduce significativamente la frecuencia de esta lesión.

7. Sistema inmunitario, un factor inmunológico intervienen en la saliva humana y de muchos animales, la inmunoglobulina A (IgA), que protege al organismo de ciertos ataques . Al recubrir bacterias de la placa , posibilita su fagositosis por los neutrófilos de la cavidad bucal.

8. Flujo salival, su cantidad; consistencia y composición tienen influencia decisiva sobre la velocidad de ataque y la defensa del organismo ante la caries.

9. Glándulas de secreción interna, actúan en el metabolismo del calcio, el crecimiento y la conformación dentaria, el medio interno y otros aspectos.

10. Enfermedades sistémicas y estados carenciales, favorecen la iniciación de la lesión al disminuir las defensas orgánicas, alteran el funcionamiento glandular o modifican el medio interno

Caries .

2.1. Caries de cemento.-

Para que aparezca este tipo de caries se requiere una retracción gingival previa, fisiológica o patológica que permite la implantación de la placa bacteriana sobre la superficie cementaria, o también puede presentar caries cuando el proceso que se origina en la corona, siguiendo los conductos radiculares ataca a la dentina de adentro hacia afuera.

El germen causal más frecuente es Actinomyces, (particularmente la especie viscosus), junto con lactobacillus., posteriormente se incorporan cocos acidófilos y bacterias proteolíticas. La presencia de enfermedad periodontal puede facilitar su aparición.

La histopatología de la caries cementaria es poco conocida; de las tres zonas que constituyen al cemento normal, la externa o zona de calcificación y la zona media o de elementos figurados facilitan el avance del progreso, no así la zona hialina que por su mayor calcificación y por estar desprovista de elementos figurados le ofrecen una resistencia mucho mayor. Se diferencia de la caries dentinaria porque la progresión no se hace por las lengüetas o conos de profundización, sino que se extiende uniformemente por la zona externa y con predilección por los elementos figurados de la zona media y lentamente por la zona hialina, porque al llegar al límite cemento dentinario no tiene lugar la extinción dentinaria, pues ambos tejidos poseen un grado de calcificación semejante.

También podemos decir, que cuando el cemento dentario queda expuesto al medio bucal puede sufrir el ataque de la placa bacteriana y producir caries.

En primer lugar se desintegra una película orgánica que cubre la superficie . Luego se inicia el ataque ácido y la desmineralización, que se va produciendo en capas más o menos paralelas a la superficie.

Aparecen zonas de clivaje y pueden desprenderse porciones irregulares de cemento ya desorganizado.

La caries radicular es propia de la edad adulta, de preferencia en las caras interproximales y vestibulares, las paredes y los fondos son de consistencia blanda.

Los signos y síntomas están relacionados con la rapidez de progresión en profundidad. A veces hay dolores intensos por la proximidad pulpar y, en otros casos, cursa en forma indolora hasta llegar a la pulpa. El dolor es provocado por ácidos, azúcares, y particularmente el frío.

Caries de Cemento

CAPITULO III

EL CEMENTO RADICULAR.

3. EL CEMENTO RADICULAR.-

Definición.-

El cemento radicular se define como el tejido mesenquimal calcificado que constituye la cubierta exterior de la raíz anatómica. Es otro elemento de anclaje del ligamento periodontal. En efecto, las fibras del ligamento periodontal se insertan en él y también reciben el nombre de fibras de Sharpey.

El cemento tiene un espesor de 50 - 150 micrones en el tercio coronal y 200 - 600 micrones en el tercio apical.

Cementocitos en el Cemento Celular (flechas)

3.1. Características Microscópicas Normales.-

Se describen dos variedades de cemento radicular; a) el cemento celular. Y, b) el cemento acelular. Los dos están constituidos por un esqueleto de fibras colágenas y una matriz interfibrilar calcificada.

El cemento celular es menos calcificado que el acelular. Las fibras de sharpey ocupan una porción pequeña del cemento celular. En la variedad de cemento celular apreciamos fibras de Sharpey completamente calcificadas, otras parcialmente calcificadas y otras muestran el centro de la fibra sin ninguna calcificación.

Los dos tipos de cemento (celular y acelular) se encuentran distribuidos en forma variable. En efecto, la mitad coronaria de la raíz, generalmente está recubierta por cemento de la variedad acelular y el cemento celular en más común en el tercio apical de la raíz. Al aumentar la edad del individuo, aumenta la capa de cemento de la variedad celular, especialmente en la región apical y en la

zona de furcaciones. El contenido inorgánico del cemento es de 45 a 50%, representado por cristales de Hidroxiapatita ($Ca_{10}(PO)_6(HO)_2$).

Este contenido de Hidroxiapatita es inferior al del hueso (65%), en la dentina (70%) y en el esmalte (97%). En el cemento, la proporción Ca - Mg - P es mayor en la zona apical que en la cervical.

Las investigaciones histoquímicas han demostrado que la matriz del cemento contiene un complejo de carbohidratos y proteínas. Se han encontrado mucopolizacaridos neutros y ácidos en la matriz del cemento y en el citoplasma de los cementoblastos; el recubrimiento de las lagunas de las líneas incrementales y del precemento, es rico en mucopolisacáridos ácidos, posiblemente sulfato condroitínico B.

Superficie del Cemento Acelular

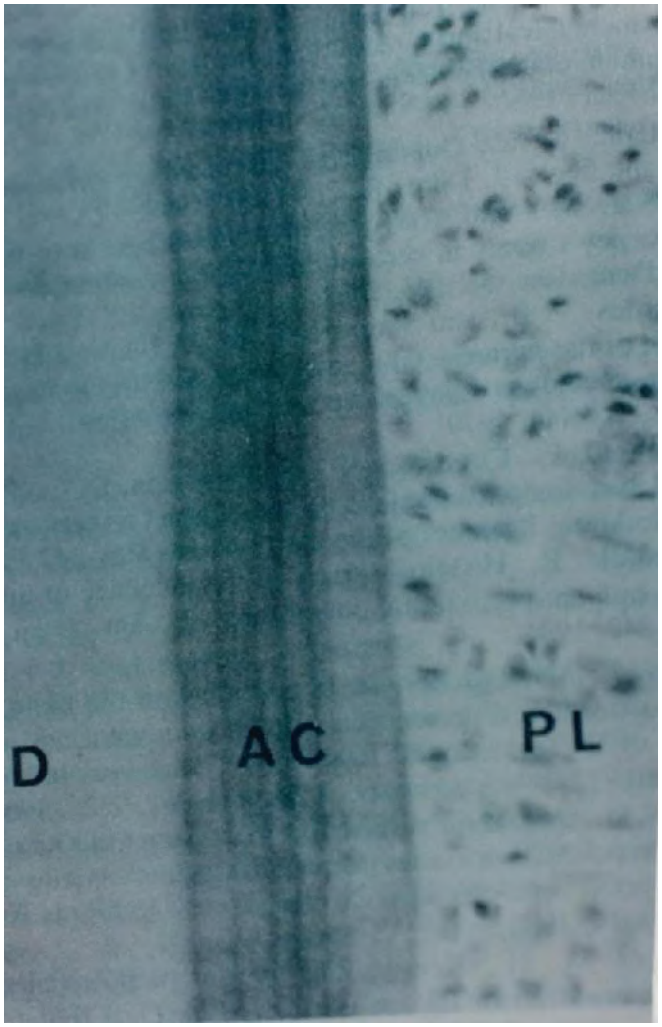

Cemento Acelular (A C), donde aparecen líneas de incremento paralélas al eje mayor del diente. Estas líneas representan el crecimiento cementario por aposición. Veance las delgadas líneas claras en el cemento, que son perpendiculares a la superficie; representando fibras se Sharpey de ligamento periodontal (PL), D, dentina.

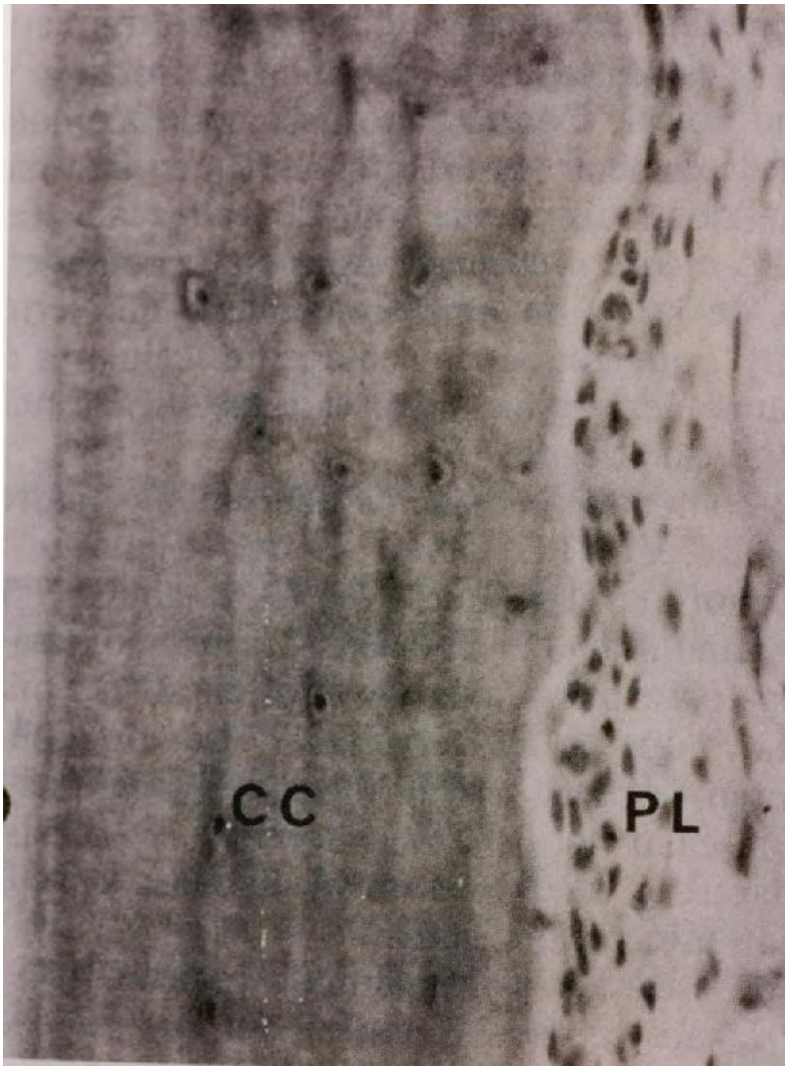

Cemento celular (CC) con cementocitos dentro de lagunas. El cemento celular es de mayor espesor que el cemento acelular. Así mismo aparecen líneas de incremento, pero son menos nítidas que en el cemento acelular. Las células adyacentes a la superficie del cemento aparecen en el espacio del ligamento periodontal (PL) y son cementoblastos. (D) dentina.

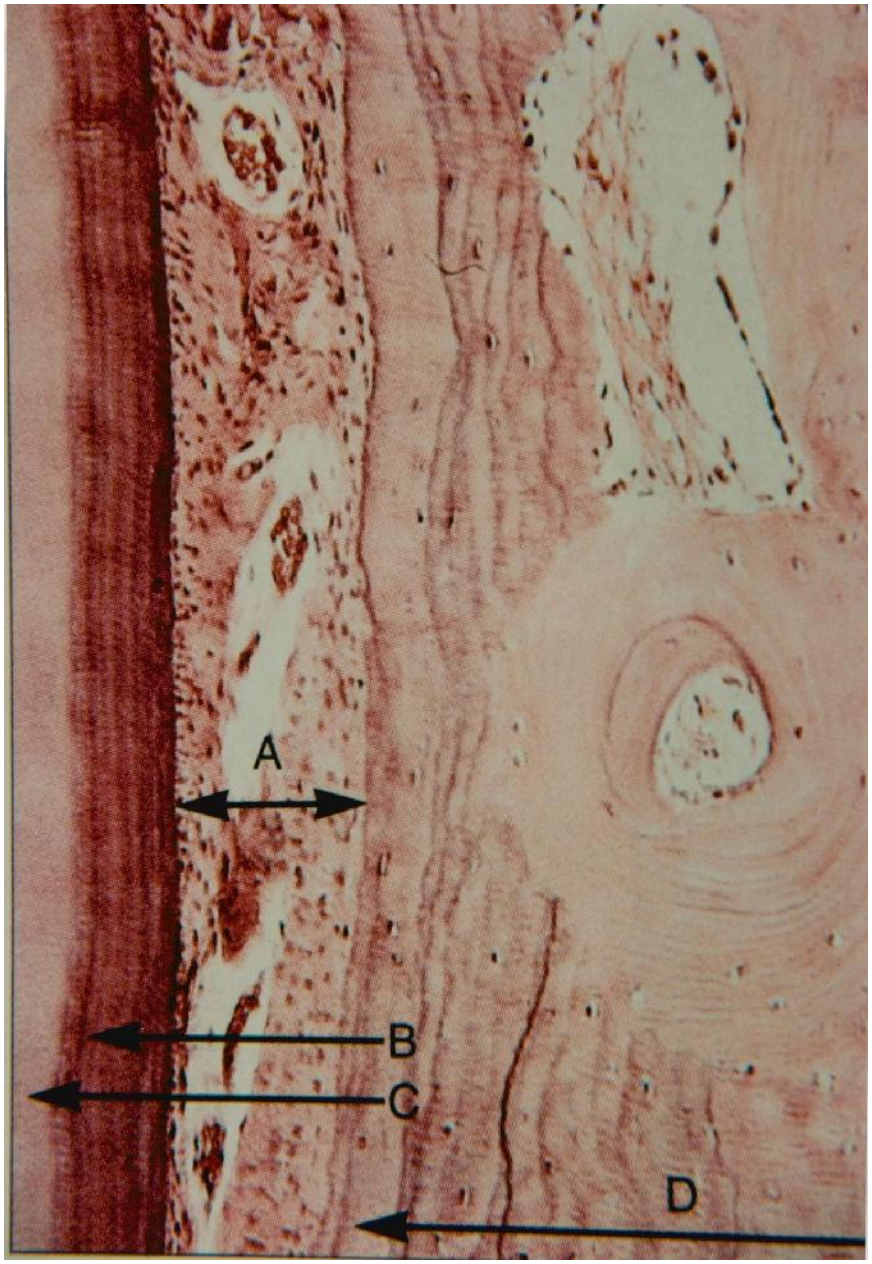

A = Ligamento periodontal

B = Cemento acelular

C = Dentína

D = Hueso alveolar

3.2. Cementogenesis.-

La formación del cemento comienza con la mineralización de la trama de fibrillas colágenas dispuestas irregularmente, dispersas en la sustancia fundamental interfibrilar o matriz. Aumentan su espesor mediante la adición de sustancias fundamentales y la mineralización progresiva de fibrillas colágenas del ligamento periodontal.

Primero, se depositan cristales de Hidroxiapatita dentro de las fibras y en las superficies de ellas, y después en la sustancia fundamental.

Las fibras de ligamento periodontal, que se incorporan al cemento en un ángulo aproximadamente recto respecto a la superficie (fibras de Sharpey); aparecen al microscopio electrónico como una serie de espolones mineralizados de los que se proyecta una fibra hacia el ligamento periodontal. Los cementoblastos, separados inicialmente del cemento por fibrillas colágenas no calcificadas, quedan incluidas dentro de él por el proceso de mineralización. La formación de cemento es un proceso continuo que se producen a ritmos diferentes.

3.3. Depósito Continuo de Cemento.-

El depósito de cemento continúa una vez que el diente ha erupcionado, hasta ponerse en contacto con sus antagonistas funcionales y durante toda su vida, esto es parte del proceso total de la erupción continua del diente. Los dientes erupcionan para equilibrar la perdida de sustancia dentaria que se produce por el desgaste oclusal e incisal.

Mientras erupciona, queda menos raíz en el alveolo y el sostén del diente se debilita. Esto se compensa mediante el depósito continuo de cemento sobre la superficie radicular, en mayores cantidades en los ápices y áreas de furcaciones, además de la neoformación de hueso en la cresta del alveolo. El efecto combinado es el alargamiento de la raíz y la profundización del alveolo. El ancho fisiológico del

ligamento periodontal se conserva gracias al depósito continuo de cemento y la formación de hueso en la pared interna del alveolo mientras el diente sigue erupcionando.

"Gottlieh", considera que una capa superficial no calcificada de precemento, parte del proceso de depósito continuo de cemento, es una barrera natural a la migración apical excesiva de la adherencia epitelial. Se pensó que el deterioro de la formación de cemento ("cementopatía") era la causa de la aparición de bolsas patológicas, porque disminuía el freno a la migración apical.

3.4. Función y Formación del Cemento.-

No se ha precisado relación neta entre la función oclusal y el depósito de cemento. Fundándose en los datos de cemento bien desarrollado en las raíces de los dientes en quistes dermoides, y en la presencia de cemento más grueso en dientes incluidos que en piezas que poseen función, se ha deducido que no se necesita la función para la formación de cemento. El cemento es más delgado en zonas de daño causado por fuerzas oclusales excesivas; pero en estas zonas también puede haber engrosamiento del cemento.

3.5. Resorción y Reparación del Cemento.-

Tanto el cemento de dientes erupcionados como el de los no erupcionados, se halla sujeto a la resorción. Los cambios que ella produce son de proporciones microscópicas o lo suficientemente extensos como para presentar una alteración detectable radiográficamente en el contorno radicular. La resorción cementaria es muy común. En un estudio microscópico de 261 dientes, se la observó en 236 dientes (90.5 por 100). La cantidad promedio de áreas de resorción por diente era por lo regular de 3,5.

De las 922 áreas de resorción, 708 (76.8 por 100) se podían localizar en el tercio apical de la raíz, 177 (19.2 por 100) en el recio medio y 37 (4.0 por 100) en el tercio gingival de la raíz.

Setenta por 100 de todas las áreas de resorción se limitaban al cemento, sin afectar a la dentina.

La resorción cementaría puede tener su origen en causas locales o generales, o no puede tener etiología evidente (idiopática). Entre las causa locales se cuentan: El trauma de la oclusión, movimientos ortodónticos, presión de dientes mal alineados en erupción, quistes y tumores, dientes sin antagonistas funcionales, dientes incluidos, reimplantados y trasplantados, lesiones periapicales y enfermedad periodontal. La sensibilidad a la resorción, propia del área cervical, fue atribuida a la ausencia de precemento no calcificado o de epitelio reducido del esmalte.

Entre los estados generales que se supone predisponen a la resorción cementaria, o que la inducen, se hallan infecciones debilitantes como la tuberculosis y la neumonía, deficiencias de calcio, vitamina D y vitamina A, hipotiroidismo, osteodistrofia fibrosa hereditaria y enfermedad de Paget.

Desde el punto de vista microscópico, la resorción cementaria se manifiesta como concavidades en forma de bahía, en la superficie radicular. Es común hallar células multinucleadas gigantes y macrófagos mononucleados grandes junto al cemento en resorción activa. Varias áreas de resorción pueden unirse y formar una zona grande de destrucción. El proceso de resorción no es necesariamente continuo y puede alternarse con periodos de reparación y aposición de cemento nuevo. El cemento neoformado queda delimitado de la raíz por una línea irregular, muy coloreada, denominada línea de reversión, que señala el límite de la resorción previa.

Las fibras insertadas de ligamento periodontal restablecen una relación funcional en el nuevo cemento.

La reparación cementaría demanda, por tanto, la presencia de tejido conectivo adecuado. Si el epitelio prolifera en un área de resorción, no habrá reparación. La reparación del cemento ocurre tanto en dientes desvitalizados como en los vitales.

La fusión del cemento y del hueso alveolar con obliteración del ligamento periodontal se denomina anquilosis. La anquilosis se produce invariablemente en dientes con resorción cementaria, dando lugar a que podría representar una forma anormal de reparación. Así mismo, la anquilosis puede comenzar después de una inflamación periapical crónica, reimplante dentario, trauma oclusal y alrededor de dientes incluidos.

3.6. Lesiones del Cemento.-

Entre las lesiones más frecuentes que se observan en el cemento podemos mencionar:

3.6.1. Fractura del Cemento.-

Cuando un diente se halla sometido a una fuerza externa intensa, tal como un golpe o el mordisqueo de un objeto duro, es posible que la raíz se fracture o que haya un "desgarro" del cemento. Las fracturas completas horizontales u oblicuas pueden ir seguidas de reparación, lo cual significa el depósito de sustancias calcificadas y la inserción de nuevas fibras periodontales. Varios son los factores que influyen en la posibilidad de tal reparación. La exposición de la fractura en la cavidad bucal y la ulterior infección, perturban la reparación. Incluso en fracturas no expuestas, la calcificación es menor cuanto mayor es la cercanía de la fractura a la cavidad bucal. Así mismo, influyen en la reparación la distancia entre los cabos fracturados y la capacidad reparadora inherente al individuo.

3.6.2. Desgarro Cementario.-

El desprendimiento de un fragmento de cemento de la superficie radicular se conoce como desgarro cementario. La separación del cemento es completa cuando hay un desplazamiento del fragmento hacia el ligamento periodontal, o incompleta si el fragmento de cemento queda en parte unido a la raíz.

Los fragmentos de cemento hacia adentro del ligamento periodontal experimentan diversos cambios. Es posible que en su periferia se deposite cemento nuevo y se inserten en él fibras periodontales, estableciéndose una nueva relación funcional con el diente por un lado y el hueso alveolar por el otro. El cemento radicular puede unirse de nuevo a la superficie radicular mediante cemento neoformado. También el cemento puede resorberse completamente o sufrir una resorción parcial, seguido de la aposición de cemento e inserción de fibras colágenas.

CAPITULO IV

COLGAJOS PERIODONTALES

4. COLGAJOS PERIODONTALES.-

Definición.-

El colgajo periodontal consiste en la disección de la mucosa gingival con el propósito de lograr acceso y visibilidad del campo operatorio. En efecto, el clínico tiene la ventaja de acceso directo al hueso subyacente y las paredes blanda y dura del saco periodontal. Además, el colgajo periodontal le brinda al clínico la oportunidad de poder escoger el sitio de recolocación de mismo con propósitos diferentes. La técnica d colgajo no es nueva (Gold, 1982). Algunos investigadores europeos la diseñaron y perfeccionarán a principios del siglo.

4.1. Tipos de Colgajo.-

Se aceptan dos variedades de colgajo: El llamado colgajo completo (mucoperióstico) y el parcial o dividido (mucoso). En el colgajo completo se levanta todo el tejido conectivo incluyendo el perióstio, para exponer completamente el hueso. Su indicación fundamental es la cirugía ósea y la técnica de osteointegración. La disección del colgajo se hace con instrumentos romos de tipo retractor de colgajo, de los cuales existen diferentes variedades y diseños. En cambio, en el colgajo dividido solamente se incluye el epitelio con una zona adecuada de tejido conectivo subyacente respetando el perióstio que queda adherido al hueso. Es decir, el hueso queda recubierto por tejido conectivo que incluye perióstio. Se requiere una disección con instrumentos cortantes para levantar o realizar el colgajo dividido; la disección se hace con hojas de bisturí nº 11 ó 15. El colgajo parcial está indicado cuando se le va a recolocar apical o lateralmente (Stafileno y Orban, 1962).

Se habla de colgajos no recolocados y recolocados. Los primeros son aquellos que se colocan simplemente in situ, sin modificar su ubicación; en cambio, en los colgajos recolocados el clínico puede colocar el colgajo apical, lateral o

coronalmente. Es decir, se varía su localización con el propósito de eliminar el saco periodontal, o de favorecer la estética en casos de retracción gingival severa.

Todos los colgajos periodontales exigen diseño de la incisión, retracción y exposición del campo operatorio, para trabajar a campo abierto. En el diseño de los colgajos es indispensable tener en cuenta varios principios, que incluyen la preservación al máximo de la banda de encía adherida para asegurar la nutrición del colgajo.

Sin importar la técnica que se utilice en cirugía periodontal, las estructuras periodontales regeneran o cicatrizan y el proceso de destrucción ósea se detiene.

4.2. Selección del Instrumental.-

Para realizar esta técnica quirúrgica se selecciona el instrumental de la siguiente manera:

Instrumental de Diagnóstico.-

Espejo bucal, sonda exploradora y pinza para algodón.

Instrumental Quirúrgico.-

Tenemos los siguientes: Bisturí de Bard-Parker con hoja intercambiable N° 15, tijeras curvas y rectas, periostótomo, porta agujas, agujas e hilo para suturar y jeringa Carpule.

Instrumental Accesorio.-

Tenemos los siguientes: Turbina, fresas de diamante, vaso Dappen, loseta de vidrio, espátula para cemento y espátula de plástico.

Instrumental de diagnóstico, quirúrgico y accesorio

Asepsia - Antisepsia - Esterilización.-

Para comprender mejor estos términos los describiremos a continuación:

* **Asepsia.-**

Significa sin infección o sin contaminación, deriva de los vocablos griegos "a" (sin) y "Sepsis" (infección o putrefacción.).

* **Antisepsia.-**

Es el procedimiento por el cual se logra inhibir o destruir los gérmenes.

* **Esterilización.-**

Son los medios que se emplean para impedir la infección de la herida por un aporte eventual microbiano en el curso del acto quirúrgico. El cirujano y el ayudante deben esforzarse para que antes, durante y después del acto quirúrgico sea realizado en condiciones tales, que den la seguridad de no aportar a la herida ni alrededor de la misma, ningún germen susceptible que determine una infección.

Por esta razón para que la intervención sea exitosa, todos los elementos que en ella intervienen deben estar perfectamente estériles, ó sea libres de gérmenes vivos.

La esterilización de los elementos intervinientes se realiza por medios químicos y físicos.

a) Medios Químicos.-

Denominados en terapéutica: Antisépticos y desinfectantes, citaremos los vinculados con nuestro objetivo, sin hablar de su composición química.

1. **Alcohol.-**

Se emplea para la antisepsia de las manos del cirujano y del campo operatorio, también para conservar ciertos materiales.

2. **Tintura de Yodo.-**

Es el yodo diluido en alcohol al 10%; la aplicamos en la zona de la punción de la aguja en las distintas técnicas de anestesia.

3. **Acido Fénico.-**

Tiene ligeras propiedades anestésicas, pero se lo emplea en solución alcohólica para esterilizar el punto de punción. Diluido al 10%, sirve para conservar material de sutura.

4. **Yodo Aconitado.-**

Es un excelente antiséptico, porque a la acción bactericida del yodo, se suma la acción bactericida del extracto de las raíces de acónito, con lo que se contrarresta la acción irritante del yodo, haciéndolo más apto para al uso bucal.

b) Medios Físicos.-

Se emplean en la esterilización el calor húmedo y el calor seco:

1. **Calor Húmedo.-**

Es un método simple que consiste en la ebullición (100°C.) del agua contenida en un recipiente, en él se deposita el material a esterilizar.

Más perfecto aunque complejo, es el empleo de los aparatos denominados autoclaves que merced al calor bajo presión se obtienen temperaturas de 130 a 140° C.

2. **Calor Seco.-**

Lo proveen aparatos consistentes en cajas metálicas, cuyo ambiente se calienta por medio de gas o de electricidad, preferimos este último para la esterilización del instrumental quirúrgico empleado en la realización de la técnica quirúrgica puesta a consideración.

Se coloca el instrumental dentro de la estufa a una temperatura que oscila entre 120 y 140° C. durante 30 a 45 minutos, mueren no sólo los gérmenes, sino también los esporos que son incapaces de resistirla.

En la actualidad debido a las nuevas enfermedades infectocontagiosas, la asepsia y la antisépsia no sólo se emplean para proteger al paciente sino también para proteger al operador y sus ayudantes.

Por esto hoy, tanto el operador como el ayudante, deben utilizar mandil, gorro, barbijo, lentes protectores, guantes, etc., debidamente esterilizados para evitar la transmisión de cualquier enfermedad, tanto del operador al paciente o viceversa.

Posición del Paciente y del Operador.-

Las intervenciones consideradas en este trabajo han sido realizadas en el quirófano de la Facultad, por ser el ambiente más adecuado.

Como se trata de una intervención que dura un tiempo prudencial, es necesario que el paciente este cómodamente acostado en posición relax, a una altura que permita al operador tener una amplia visualidad del campo operatorio.

En relación a la posición del operador, éste debe estar igualmente cómodo ubicado a la derecha del paciente, a una distancia que permita a sus brazos tener una franca movilidad y comodidad en sus movimientos.

Colocación de los Campos Operatorios.-

Antes de nada, tanto el operador como el ayudante, proceden a realizar la antisépsia correcta de sus manos para usar los guantes quirúrgicos debidamente esterilizados,

Antisépsia de la Zona a Operar.-

Se emplea el *YODO ACONITADO*, embebido un una torunda de algodón con la cual se realiza la antisépsia se la zona

CAPITULO V

TÉCNICA QUIRÚRGICA PROPIAMENTE DICHA

5. TÉCNICA QUIRÚRGICA PROPIAMENTE DICHA.

La técnica quirúrgica que utilizaremos será la de un colgajo mucoperióstico que consiste en realizar la antisépsia del lugar en el cual vamos a realizar la intervención, luego procedemos a colocar la anestesia, para seguir con la incisión, previo diseño del colgajo y continuar con el levantamiento del mismo; para proseguir con la preparación de la cavidad, la obturación respectiva, la reposición del colgajo, la sutura y la colocación del cemento quirúrgico respectivo. Iremos estudiando detalladamente cada uno de los pasos citados anteriormente.

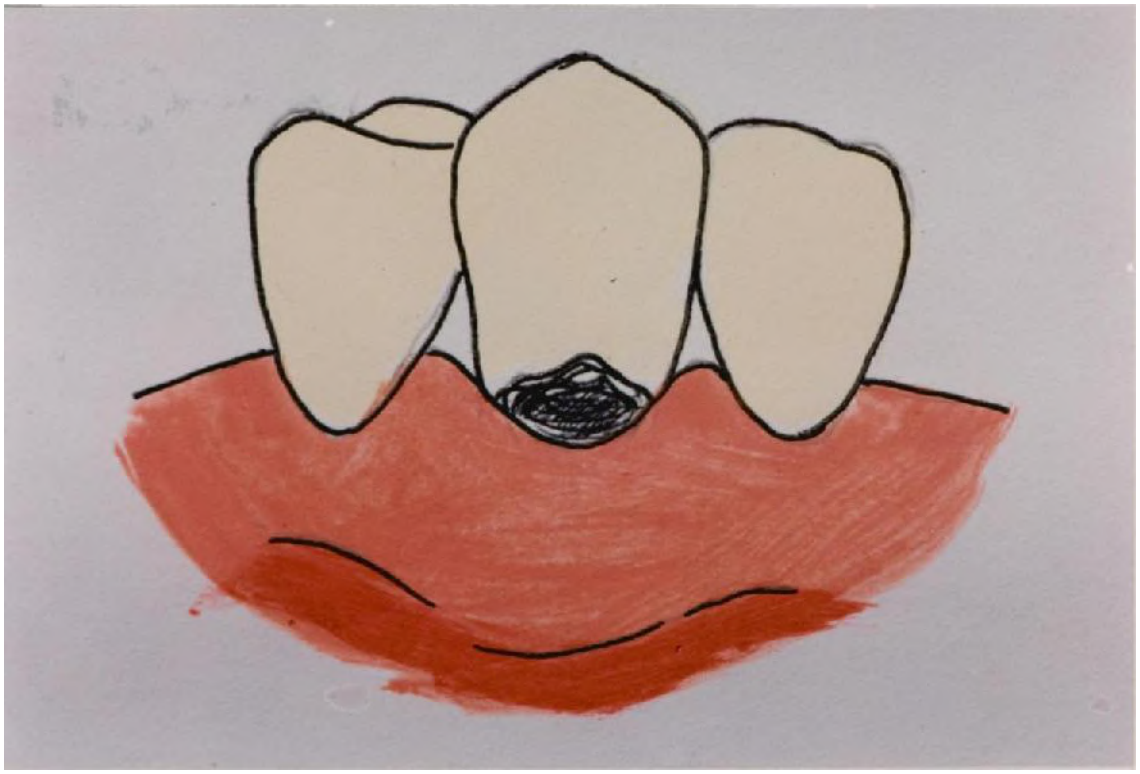

Preoperatorio

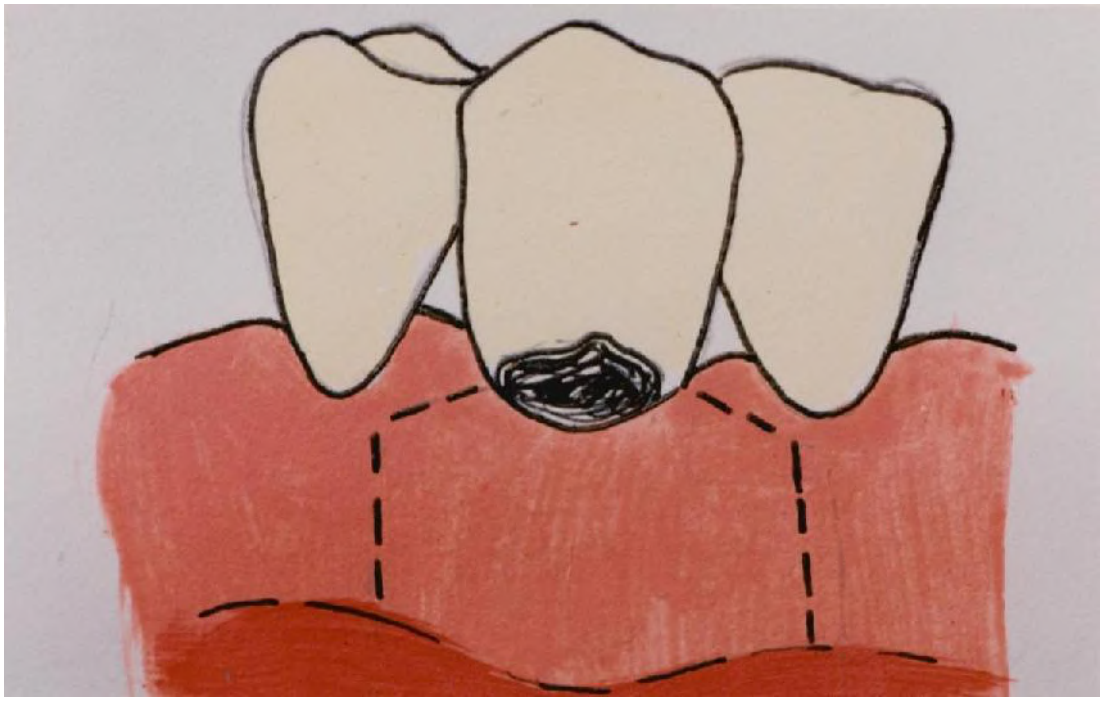

Diseño del Colgajo para realizar las incisiones correspondientes

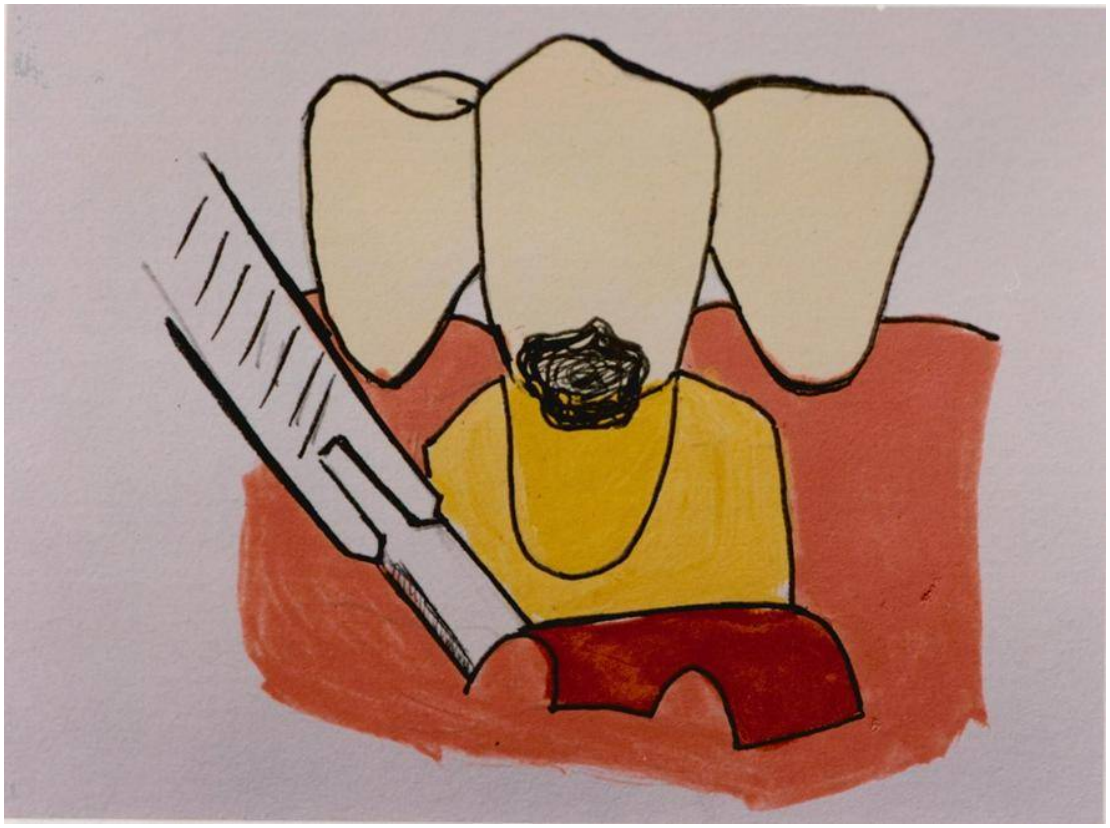

Levantamiento del colgajo

Preparación de la Cavidad

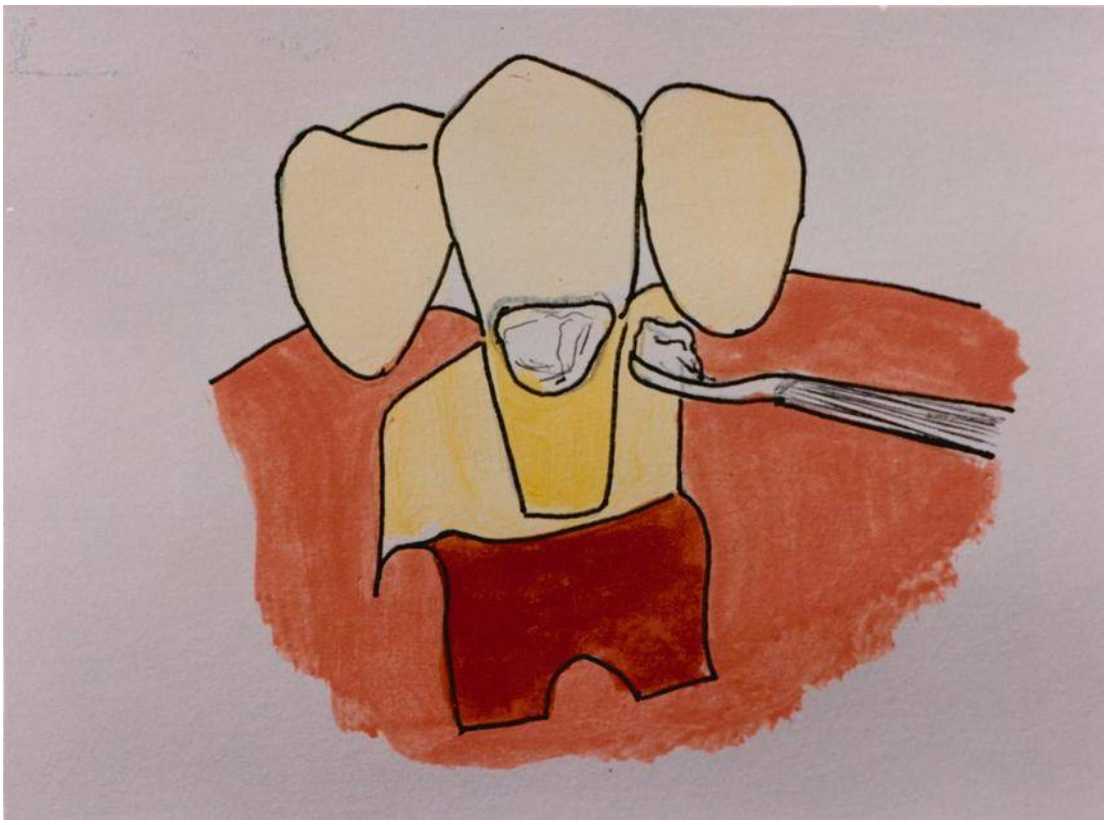

Obturación de la Cavidad

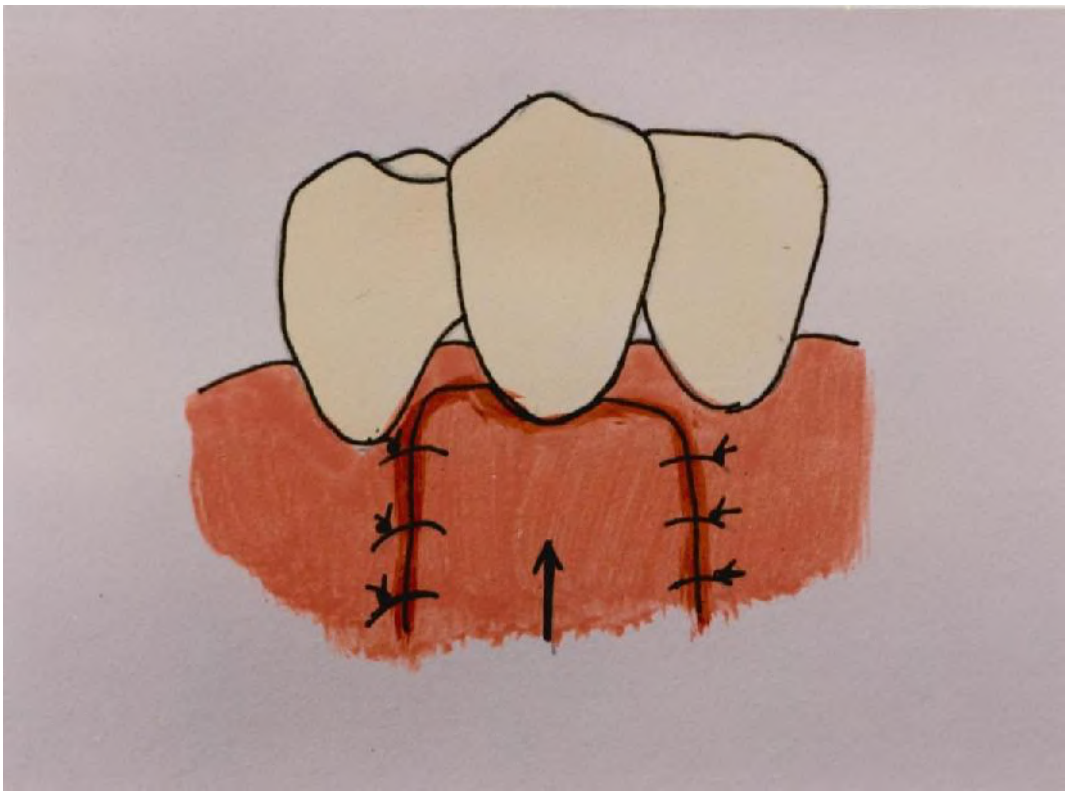

Reposición del colgajo y sutura correspondiente

5.1. Premedicación.-

La premedicación es la administración de un medicamento antes de la intervención, con objeto de anticiparse a las necesidades del acto clínico.

Generalmente es innecesario premedicar al paciente para la cirugía periodontal.

En caso de pacientes muy aprensivos, puede darse tranquilidad; para la sedación se usan muchas combinaciones de drogas. La que sigue se considera eficaz.

La noche anterior a la operación, antes de acostarse debe ingerir: Seconal 100 mg; una hora antes de la operación: Nembutal, intramuscular; media hora antes de la anestesia: Escopolamina, 0,4 mg.

La premedicación antibiótica estará indicada en los siguientes casos:

1. Profilaxis de endocarditis bacteriana en personas susceptibles, sobre todo portadores de válvulas cardiacas protésicas, cirugía reciente de defectos cardiovasculares y antecedentes de endocarditis infecciosa previa.

2. Profilaxis de la infección de prótesis articulares tras una bacteremia de origen dental (aunque no existen datos, los cirujanos ortopédicos la recomiendan).

3. En ciertos casos, para prevenir infecciones localizadas como la alveolitis seca (osteítis) en pacientes susceptibles tras exodoncias.

La Asociación Cardiológica Americana, ha establecido un régimen profiláctico, publicado el 12 de diciembre de 1990, que es como sigue: 3 g. de Amoxicilina 1 hora antes de la intervención y 1,5 g. 6 horas después de la intervención, por vía oral. A los pacientes alérgicos puede administrárseles 1g. de Eritromicina oral 1 hora antes de la intervención y 500 mg. 6 horas después.

Es necesario destacar que, si bien el uso de antibióticos con fines profilácticos en general está hoy en día en entre dicho, en determinados casos, documentados con una historia clínica y con antecedentes adecuados, es imprescindible llevar a cabo esta premedicación. De todas formas, no está demostrada la efectividad del procedimiento.

5.2. Anestesia.-

Se opera bajo anestesia local o regional y en el consultorio dental. En casos especiales, puede intervenirse con anestesia general, bajo la responsabilidad de un anestesista y, preferiblemente, en un ambiente hospitalario.

La anestesia regional se usa especialmente en sectores posteriores inferiores y siguiendo la técnica corriente. La anestesia local infiltrativa se coloca en el surco vestibular vecino al diente a tratar y, a veces, también en papilas gingivales, a fin de obtener un campo más blanco.

La técnica que exponemos a continuación no es en absoluto la única que puede practicares. Sin embargo, con ella puede obtenerse una anestesia completa. La infiltración total de la encía permite al operador efectuar curetajes, gingivectomías, colgajos periodontales e intervenir en zonas donantes de injertos gingivales.

No obstante, es necesaria la infiltración de al mucosa si se desea realizar cualquiera de las demás operaciones periodontales ya conocidas.

La ventaja obvia de esta técnica es que si el operador utiliza Epinefrina 1 : 50.000 como anestésico habitual, la hemostasia es casi completa y se necesita menor aspiración.

Evidentemente habrán de utilizarse otros anestésicos cuando lo exijan razones médicas. Lo más importante es que esté completamente seca, para poder ver adecuadamente la zona a operar.

Una regla cardinal es, que si no se ve, que no se actué. No se puede obtener un resultado adecuado si se trabaja a ciegas.

Al mismo tiempo, la infiltración de la mucosa permite al operador practicar terapia en el hueso, sea una osteoplastía de menor importancia, sea un injerto óseo.

Sin embargo es evidente que los dientes no quedarán anestesiados, especialmente los de la arcada inferior. Por ello, el paciente sentirá al operador cuando esté raspando los dientes, entonces pasamos a utilizar la anestesia troncular del nervio dentario inferior.

1.- Con cuidado de no invadir ningún vaso sanguíneo, se aplica la solución primero a la mucosa. Si se lleva a cabo concienzudamente el paso primero, el paciente ni debe sentir molestia alguna el tejido se halla distendido y es isquémico, la anestesia es completa e inmediata.

2.- Se aplica entonces la aguja a la periferia de la zona isquémica y se extiende a la encía.

3.- La solución puede ser inyectada ahora en la encía en toda la zona a operar.

5.3. Incisión.-

Para hacer los colgajos periodontales se utilizan incisiones horizontales y verticales. Las incisiones horizontales siguen el margen gingival en dirección mesial o distal. Se han recomendado dos incisiones: la incisión surcal que comienza en el fondo de la bolsa y llega al margen óseo, y la incisión de bisel interno, que comienza a 1 mm del margen gingival y también se dirige a la cresta ósea. Esta última eliminará automáticamente la mayor parte del tejido de granulación contenido en la pared lateral de la bolsa, mientras que la incisión surcal requiere el recorte y curetaje del colgajo.

Cuando se hacen ambas incisiones, circunscriben una cuña de tejido que contiene la pared lateral de la bolsa.

Los colgajos pueden hacerse empleando tan sólo la incisión horizontal si mediante esto es posible obtener el acceso suficiente y si no está previsto el

desplazamiento apical, lateral o coronario del colgajo, si no se hacen incisiones verticales, al colgajo se le denomina en bolsillo.

A veces es conveniente hacer incisiones verticales u oblicuas liberadoras en uno de los extremos de la incisión horizontal, o en ambos, según diseño y el propósito del colgajo.

Se harán incisiones verticales en ambos extremos si el colgajo ha de ser desplazado y suturado en una nueva posición. Las incisiones verticales deben extenderse más halla de la línea mucogingival, alcanzando la mucosa alveolar, para poder liberar el colgajo que se va a reubicar.

Como regla general, hay que evitar realizar la incisión en las zonas linguales o palatinas. Las incisiones verticales vestibulares no deberán hacerse en el centro de la papila interdental o sobre la superficie radicular de un diente. Las incisiones deben hacerse en las aristas de un diente o deben incluir la papila en el colgajo o evitarla completamente. Asimismo, el diseño de la incisión vertical ha de ser tal, que evite colgajos cortos en sentido mesiodistal, con incisiones horizontales largas dirigidas apicalmente porque este tipo de colgajos pone en peligro la irrigación del sector operado.

Se aconsejan las incisiones que siguen:

La incisión horizontal se hace con la técnica de bisel interno. Se usa bisturí (Nº 15 ú 11) para incidir ligeramente por fuera del margen gingival y hacia la cresta ósea. Luego se hace una incisión en el surco para liberar el tejido en forma de cuña que queda entre las dos incisiones. A continuación, se despeja la encía por disección roma, o bien aguda, según el colgajo ha de ser de espesor total o parcial. La incisión de bisel interno permite conservar el máximo de encía queratinizada. El borde del colgajo que crea esta incisión es delgado y se adapta bien al ser colocado sobre el hueso.

La incisión interdental hecha una vez levantado el colgajo, seccionará las conexiones apicales de la cuña de tejido de los espacios interdentales y permitirá así una remoción más fácil y limpia del tejido.

La incisión de bisel interno puede ser ondulada o recta según la finalidad de la operación. Las incisiones onduladas permiten la cobertura total del hueso y están indicadas particularmente cuando se piensa en hacer cirugía ósea reconstructiva, cuando la finalidad de la operación es el desplazamiento apical, el ondulado de las superficies vestibulares pierde algo de su importancia ya que el desplazamiento del colgajo imposibilita el cierre completo de la herida.

Varios autores han propuesto el denominado procedimiento de denudación interna, que consiste en incisiones de bisel interno horizontales que eliminan las papilas gingivales y denudan el espacio interdental. Esta técnica elimina completamente las zonas interdentales y resulta en un excelente contorno gingival; está contraindicada cuando están previstos implantes óseos.

5.4. Levantamiento del Colgajo.-

Una vez eliminada la cuña de tejido dejada por la incisión de bisel interno, se procede al levantamiento del colgajo.

El colgajo se levanta en forma diferente si ha de ser mucoso o mucoso perióstico.

En el primer caso se levanta por medio de disección aguda; con ella se conserva tejido blando sobre el hueso. Se hace con el bisturí de Bard-Parker N° 15, *ya sea trabajando de cervical a apical o introduciéndolo por la incisión lateral de* apical a cervical.

Para hacer un colgajo mucoperióstico se lo debe levantar por disección roma. En esta forma se expone el hueso para su examen y eventual remodelado y también

de esta forma queda expuesta la superficie radicular facilitándonos nuestro procedimiento operatorio. se hace con un periostótomo o una legra.

Una vez realizado el tratamiento para el cual fue hecho el colgajo, que será expuesto más adelante, éste debe ser vuelto a su posición y suturado.

5.5. Aislamiento.-

La boca es el receptáculo común de las secreciones de las glándulas salivales. La saliva facilita la disgregación de los alimentos por el aparato masticatorio y al mismo tiempo realiza la primera fase de la digestión de los hidratos de carbono (ptialina).

Las glándulas parótidas vierten su secreción en la cavidad oral a través del conducto de Stenon, que tiene un orificio de salida a la altura de los cuellos de los primeros o segundos molares superiores. Las glándulas submaxilares lo hacen a ambos lados del frenillo, en el piso de la boca, por medio de los conductos de Wharton. Las sublinguales en las vecindades de estos últimos por lo conductos de Barthlin o Rivinus. Además existen glándulas salivares accesorias en los labios, en el paladar y en los carrillos que depositan saliva en sus respectivas zonas por medio de conductos muy pequeños. Cuando el paciente se halla con la boca abierta y en la imposibilidad de deglutir, todas estas secreciones van acumulándose en el piso de la boca, dificultándole la labor operatoria o quirúrgica al odontólogo y provocando molestias al paciente.

Además, como bien sabemos, en la cavidad oral encuentran ambiente adecuado infinidad de microorganismos; saprófitos en su inmensa mayoría y algunos patógenos.

Conviene por lo tanto, trabajar en condiciones asépticas para evitar cualquier complicación post quirúrgica u operatoria.

Por estos motivos y otras más, es indispensable el aislamiento del campo operatorio en cada uno de los pasos a seguir en nuestro procedimiento quirúrgico.

Es relativo cuando si bien impide el arribo de saliva a la zona de operaciones, ésta queda en contacto directo con el ambiente de la cavidad bucal (humedad, calor, respiración).

El aislamiento relativo se consigue con elementos absorbentes: algodón en forma de rollo y compresas, ambos previamente esterilizados.

Los rollos de algodón y las compresas actúan como aislantes y también para mantener el campo operatorio seco y limpio, hay que cambiarlos con frecuencia durante los procedimientos operatorios o quirúrgicos.

Los aspiradores de saliva y los hemoaspiradores son también elementos indispensables para el aislamiento y se emplean colocándolos en el eyector de saliva; tienen la finalidad de evacuar la saliva y sangre para impedir su acumulación.

Los hay de diversos materiales. Los metálicos son, sin lugar a duda, los más resistentes y durables, pero presentan el inconveniente de que no se puede observar su limpieza interior. Para ser usados deben ser prolijamente lavados y esterilizados. Los afectares metálicos, más modernos, tienen puntas de goma intercambiables.

Los de vidrio son más higiénicos, pero se rompen con extrema facilidad. Se los mantiene limpios introduciéndolos en agua ligeramente acidulada

Los de papel son muy útiles y se utilizan una sola vez. Tienen el inconveniente de que al mojarse pierden su rigidez y escapan de la boca. Hay también otros aspiradores de formas especiales.

CAPITULO VI

PREPARACIÓN DE LA CAVIDAD

6. PREPARACIÓN DE LA CAVIDAD.-

La preparación de la cavidad desde el punto de vista terapéutico, es el conjunto de procedimientos operatorios que se practica en los tejido duros del diente, con el fin de extirpar la caries y alojar un material de obturación. Para lograr tal finalidad, conviene seguir un orden y ajustarse a un método preconcebido, en casos especiales o cuando el operador ha adquirido habilidad suficiente, o también si el tipo de material a utilizar no exige seguir los pasos aconsejables, es permisible alterarlos.

Para la preparación de las cavidades de esta clase deben seguirse las normas generales ya conocidas, pero presentan ciertas características que debemos indicar oportunamente.

Vamos estudiando cada uno de los tiempos operatorios destinados a lograr una buena preparación de la cavidad:

En primer lugar vamos a mencionar la apertura de al cavidad, dicho tiempo operatorio no lo realizamos pues la cavidad de caries ya está presente, luego proseguimos con la extirpación del tejido cariado, dejando la premisa que "todo el tejido cariado debe ser eliminado mecánicamente"; vamos a estudiar este tiempo operatorio:

En estos casos, la cavidad de caries ya está formada como lo mencionamos anteriormente, y la diferente consistencia de la dentina o cemento cariado exige el empleo de distinto instrumental.

Eliminamos los restos alimenticios nos encontramos con dentina y cemento desorganizado, de consistencia blanda, que debe ser eliminada con instrumental de mano si es posible.

Cuando la dentina o el cemento ofrece cierta resistencia a la acción de los excavadores, es necesario emplear fresas redondas lisas que terminarán la acción de los instrumentos de mano, eliminamos todo el tejido cariado hasta encontrar tejido "clínicamente sano". Esta zona se reconoce por la dureza y por su coloración normal.

Deben usarse preferentemente fresas grande, pues las redondas pequeñas son más perforantes y se corre el riesgo de lesionar la pulpa. Este accidente ocurre por excesiva profundización o por la cercanía de la caries a la pulpa, o también por el uso de otros tipos de fresas (cono invertido o fisura) cuyo empleo debe proscribirse.

Realizamos a continuación la conformación de la cavidad que comprende la serie de maniobras tendientes a darle a la cavidad una forma especial que evite recidiva de caries y mantenga cualquier material de obturación que reintegrará al diente sus características anatomofisiológicas.

Este tiempo operatorio comprende el estudio de:

1. La extensión preventiva o profiláctica, para llevar los contornos de la cavidad a zonas inmunes (Black).

2. La forma de resistencia, no la estudiamos pues no necesitamos realizarla.

3. Base cavitaria; consiste en aplicar en la pared pulpar y/o pulpo-axial, materiales especiales a base de hidróxidos de calcio ($Ca\ (Oh)_2$), para regularizar, aislar y proteger a la pulpa.

4. La forma de retención, no es necesaria realizarla, pues de acuerdo al material que vamos a utilizar en la obturación (Ionómero de vidrio) presenta gran adhesividad evitando de esta manera ser desplazado.

5. La forma de conveniencia, que deben presentar algunas cavidades para recibir ciertas sustancias de obturación.

A continuación realizamos el biselado de los bordes cavitarios, que es la forma que debe darse al borde cavo-superficial de la cavidad para conseguir el sellado periférico de la obturación, alejando el peligro de la residiva de caries.

Para finalizar, procedemos al terminado de la cavidad que consiste en la eliminación de todo resto de tejido cementodentinario o amelodentinario acumulado en la cavidad durante los tiempos operatorios y en la esterilización de las paredes dentarias antes de la obturación definitiva.

CAPITULO VII

MATERIAL DE OBTURACIÓN

7. MATERIAL DE OBTURACIÓN.

La década pasada ha visto una explosión tremenda en el uso de los materiales restauradores "adhesivos". El uso adecuado de tales materiales permite un enfoque extremadamente conservador de la restauración. La adhesión a la estructura del diente se obtiene por medios micromecánicos.

Los materiales de vidrio ionómerico son la última evolución entre los sistemas de cementos polielectrolíticos. A continuación vamos ha estudiar un tipo de ionómero de vidrio para obturación que es el ionómero de vidrio para caries de cemento.

7.1. Ionómero de vidrio para caries de cemento.-

Un gran número de productos comerciales a base de vidrio ionómerico se usan como materiales restauradores estéticos. La capacidad de estos productos de unirse al esmalte, dentina, cemento y así como su desprendimiento de flúor a largo plazo, hace de estos materiales los preferidos para la restauración de lesiones de caries.

Los materiales modernos tienen propiedades estéticas mejoradas comparadas con los primeros productos, pero son claramente inferiores a muchos de los materiales de resina compuesta. Así su uso se debe a situaciones que involucra el control de caries.

Los factores más importantes en el uso efectivo de este material son: El aislamiento satisfactorio de la humedad durante los procedimientos operatorios y la prevención de deshidratación después de colocado y durante el terminado.

Debido a que la unión formada con la dentina es inicialmente débil, el terminado debe retardarse lo más posible. El tiempo óptimo de espera es de 24 horas o más, pero un tiempo mínimo de 15 minutos es aceptable.

Los ionómeros de vidrio son básicamente biocompatibles con la pulpa.

7.2. Historia del Ionómero de Vidrio.-

Los cementos polielectrolíticos se desarrollaron en el final de la década de los sesenta por Smith y se presentaron a la profesión, como el cemento de policarboxilato. Esos cementos se han usado extensamente como agentes cementantes y bases, bajo amalgamas y restauraciones de resina compuesta. La composición básica de un material de policarboxilato presenta algunas modificaciones con la composición actual del ionómero de vidrio.

Wilson y Kent, presentaron el primer material de vidrio ionomérico al comienzo de los sesenta, y desde ese momento, se han realizado múltiples modificaciones para desarrollar una serie de materiales con aplicaciones específicas, tales como materiales cementantes, bases, aislantes, materiales estéticos restauradores y materiales para la reconstrucción de muñones. Lo último en esa línea de evolución son los materiales de vidrio-cermet, desarrollados por Mclean y Gasser.

7.3. Composición.-

El ionómero de vidrio está formado por la reacción entre vidrio aluminiosilicato y 40% a 50% de solución acuosa de ácido acrílico / polímero ácido itacónico, estabilizado con 5% de ácido tartárico. La unión del cemento al esmalte, dentina, y cemento ocurre por atracción polar o iónica en una adhesión físico química.

Iones de fluoruro son liberados hacia la estructura dental adyacente, lo cual puede ser significante en la reducción de lesiones secundarias cuando el ionómero de vidrio es usado como material restaurador. Estas propiedades del cemento de ionómero de vidrio hacen de él un material ideal para la restauración de lesiones de las raíces.

En el siguiente cuadro mostramos la composición de los ionómeros de vidrio:

Componentes del ionómero de vidrio

POLVO	LIQUIDO
1.- Vidrio de aluminiosilicato	1.- Ácido poliacrílico
2.- Fúndente fluoruro	2.- Ácido itacónico
	3.- Ácido tartárico
	4.- Ácido polimaleico
	(Materiales Espesantes)

CAPITULO VIII

REPOSICIÓN DEL COLGAJO

8. REPOSICIÓN DEL COLGAJO.

El colgajo debe volver a cubrir el tejido óseo, ya sea ocupando la misma posición que tenía o hacia incisal.

Como la finalidad de la intervención que realizamos en la obturación de la caries de cemento, vamos a realizar la reposición del colgajo conservando su misma posición.

Además, es de gran importancia la aproximación de los bordes del colgajo y su adosamiento a los tejidos subyacentes. Se consigue así la cicatrización por primera intención y se reduce el tamaño de la herida. Para ello se debe hacer una correcta sutura y luego presionar sobre el colgajo durante unos minutos con una gasa estéril.

CAPITULO IX

SUTURA

9. SUTURA.

El uso difundido de las técnicas por colgajos ha forzado al odontólogo a familiarizarse con diversos métodos de sutura. La sutura la utilizamos para reponer y readaptar el colgajo después de la cirugía.

Las suturas son diferentes para cada intervención en particular.

9.1. Ligadura Interdentaria.-

Es la sutura más frecuente y tiene diversas modificaciones. Produce la adaptación más firme del tejido blando al diente y hueso subyacente.

Tomamos la aguja con firmeza (con el porta agujas), y la introducimos en el colgajo más móvil, que por lo general es el colgajo vestibular o de la zona externa. Pasamos por el espacio interdentario y perforamos el colgajo palatino o lingual, desde la zona interna. Luego la pasamos de nuevo hacia el vestíbulo por el espacio interdentario, para hacer el nudo. Se hacen nudos dobles para impedir que la sutura se afloje o se desplace. Si deseamos una más firme al hueso o al diente, un extremo del hilo pasamos a través del punto de contacto desde oclusal hacia apical, o lo pasamos por debajo del punto de contacto. El nudo lo ajustamos tirando un extremos hacia palatino o lingual y el otro hacia vestibular. El paso entre los dientes es simple cuando los nichos son amplios.

Cuando la aguja no puede pasar entre los dientes, el paso de la sutura a través del contacto es difícil, hay que poner cuidado de no desgarrar los tejidos o romper la sutura.

Cuando la aguja no penetra la cara interna del colgajo opuesto, se recurre a una modificación de la técnica dependiendo del caso clínico que realicemos.

Esta técnica proporciona una mejor adaptación del tejido al diente y al hueso.

9.2. Ligadura Suspensoria.-

Esta ligadura rodea al diente, y la utilizamos cuando realizamos el colgajo en una sola superficie, es decir por vestibular o por lingual o cuando necesitamos movilizar el colgajo coronariamente.

Otra circunstancia en la que efectuamos esta sutura es cuando resulta difícil o imposible introducir una aguja curva a través de los puntos de contacto, o cuando hallamos que es difícil pasar la aguja por uno de los colgajos o cuando realizamos colgajo en una sola superficie. En la ligadura suspensoria, pasamos la aguja desde la superficie externa o vestibular del colgajo y luego en torno al cuello del diente, por el nicho gingival, y volvemos hacia la zona vestibular donde realizamos el nudo de la sutura correspondiente.

La adaptación de los colgajos periodontales se logra utilizando materiales de sutura apropiados y agujas rectas o curvas. Se encuentran agujas de varios tamaños, grados de curvatura o perfiles. Las agujas pueden tener "ojo" o traer el material de sutura incorporado (Atraumáticas). Utilizamos generalmente la sutura interrumpida.

Las consideraciones más importantes al reposicionar el colgajo son la adaptación íntima al hueso y al diente.

La aguja, el material de sutura y el porta agujas deben complementarse entre sí.

El material de sutura debe ser suave y permitir nudos estables; el tipo de material de sutura (catgut, nylon, seda, algodón) determina el tipo de nudo, generalmente se utiliza el nudo 2 -1 , pero si se pretende más estabilidad se debe usar el 2-2. Es común el uso de la seda de sutura Ethicon 00,000 ó 0000 con agujas de corte x -1, como así también el uso de hilo de algodón. Una vez realizados los puntos de sutura protegemos el colgajo con apósito o cemento quirúrgico.

9.3. Apósito o Cemento Quirúrgico.-

Generalmente, la herida de la cirugía periodontal se protege con un apósito quirúrgico.

El apósito quirúrgico periodontal debe tener las siguientes características o propiedades:

- El apósito debe ser blando, pero con la plasticidad y flexibilidad suficiente para facilitar su colocación en el área operada y permitir la adaptación correcta.
- El apósito debe fraguar en un tiempo razonable.
- Después de fraguado, el apósito debe tener rigidez suficiente para prevenir su fractura y desplazamiento.

- El apósito, además, debe poseer una superficie lisa para evitar la irritación de carrillos y labios.

- Los apósitos quirúrgicos se dejan cubriendo la herida de 7 a 10 días.

- Terminada la intervención se le explica al paciente que si presentara dolor, recurra a tomar una tableta de Dolalgial cada ocho horas o en su caso Dolo-Octirena.

Después de una semana, los puntos son retirados y el área es lavada con agua oxigenada, y observamos si el procedimiento utilizado ha dado resultado o no.

Preparación del Apósito o Cemento Quirúrgico

CAPITULO XI

CONCLUSIONES Y RECOMENDACIONES

CONCLUSIONES.-

- Los resultados clínicos obtenidos después del tratamiento de colgajos periodontales en la caries de cemento se han manifestado satisfactoriamente.

- La presencia de caries en las piezas tratadas fueron eliminadas en su totalidad luego de la intervención realizada.

- Se pudo observar que el contorno de la encía reaccionó favorablemente luego de la eliminación de los puntos de sutura, debido a que no se presentó en ninguno de los casos recesión gingival.

- Para alcanzar el éxito deseado es importante la colaboración del paciente en el cumplimiento de las recomendaciones impartidas.

- Se deduce también que se trata de una técnica sencilla de realizar debido a que no se necesita ningún instrumental especial para su realización, es una técnica fácilmente tolerada por el paciente y puede ser realizada por todos los Odontólogos.

- La eliminación de la caries y su obturación se realizan en un campo operatorio óptimo.

RECOMENDACIONES.-

* El avance de la ciencia y la aparición de nuevas técnicas periodontales nos demuestra que el profesional odontólogo puede hacer uso de ellas en beneficio del paciente y que a pesar de ser sencillas dan buenos resultados y mejores condiciones para eliminar la caries de cemento del diente, el dolor, la realización de la obturación, que tienen como único fin restituir la salud de la cavidad bucal del paciente.

* No se debe romper la corriente de asepsia ni antisepsia para evitar una posible infección post-operatoria.

* Al realizar esta técnica recomiendo el estudio de la salud general del paciente para evitar cualquier contratiempo.

* Con esta técnica quirúrgica obtenemos mejores condiciones de accesibilidad al campo operatorio y sin el inconveniente de lesionar la encía, pues esta se reposiciona sin ningún inconveniente.

* Recomendamos también el pulido de la obturación el cual debe ser cuidadosamente realizado.

* Siendo el material de obturación ionómero de vidrio para cemento no muy estético la selección de los casos se la debe realizar en piezas dentales que no tengan influencia estéticamente y creo que a medida que los laboratorios de investigación avancen en el mejoramiento de materiales, cuando pongan al servicio del odontólogo un material de alta calidad y estéticamente satisfactorio, con esta técnica habremos solucionado en forma definitiva la obturación de las cavidades clase V en general que incluyen caries de cemento del diente.