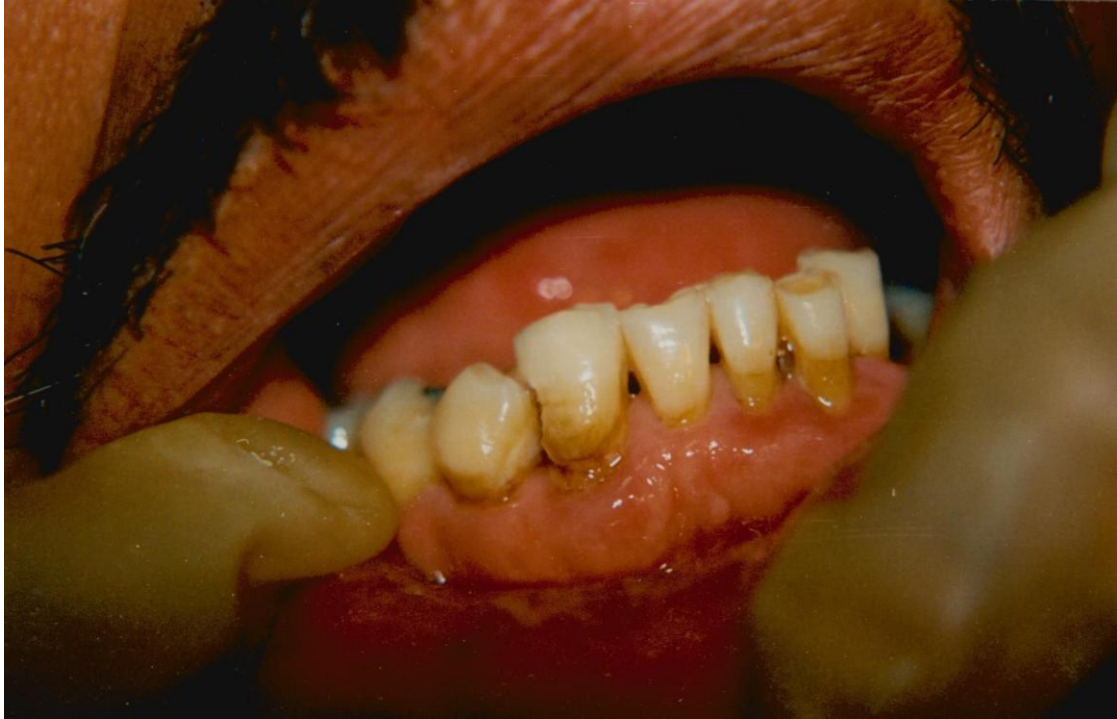



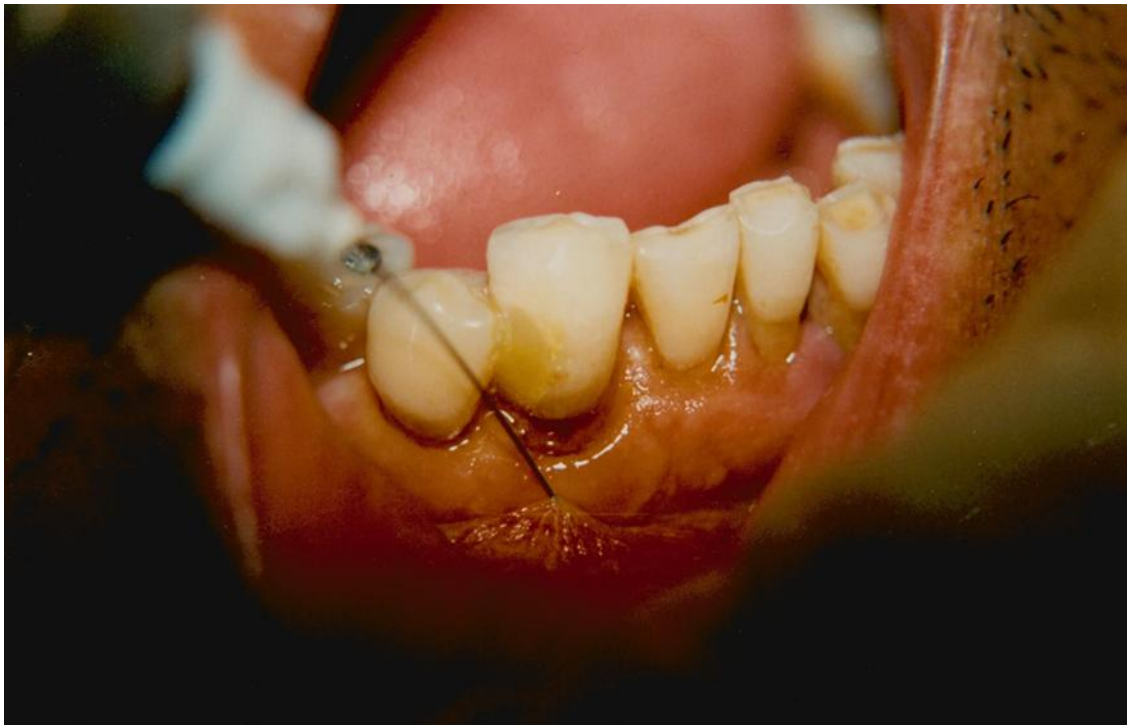**CASO CLÍNICO N° 1.**

Nombre	:	P.A.
Edad	:	54 años
Sexo	:	Masculino
Ocupación	:	Empleado Público.
Historia Clínica	:	Estado de Salud favorable.
Diagnóstico Clínico	:	Presencia de caries de cemento radicular.
Pronóstico	:	Favorable.
Plan de Tratamiento	:	Colgajo periodontal mucoperióstico
Primera Visita	:	Se realizo el destartraje y pulido de los dientes indicándose la técnica de cepillado correcto
Segunda Visita	:	Se realizó la intervención quirúrgica.
Tercera Visita	:	Luego de una semana se retiró el apósito periodontal y los puntos de sutura.
Cuarta Visita	:	A los quince días se realizó otro control post-operatorio

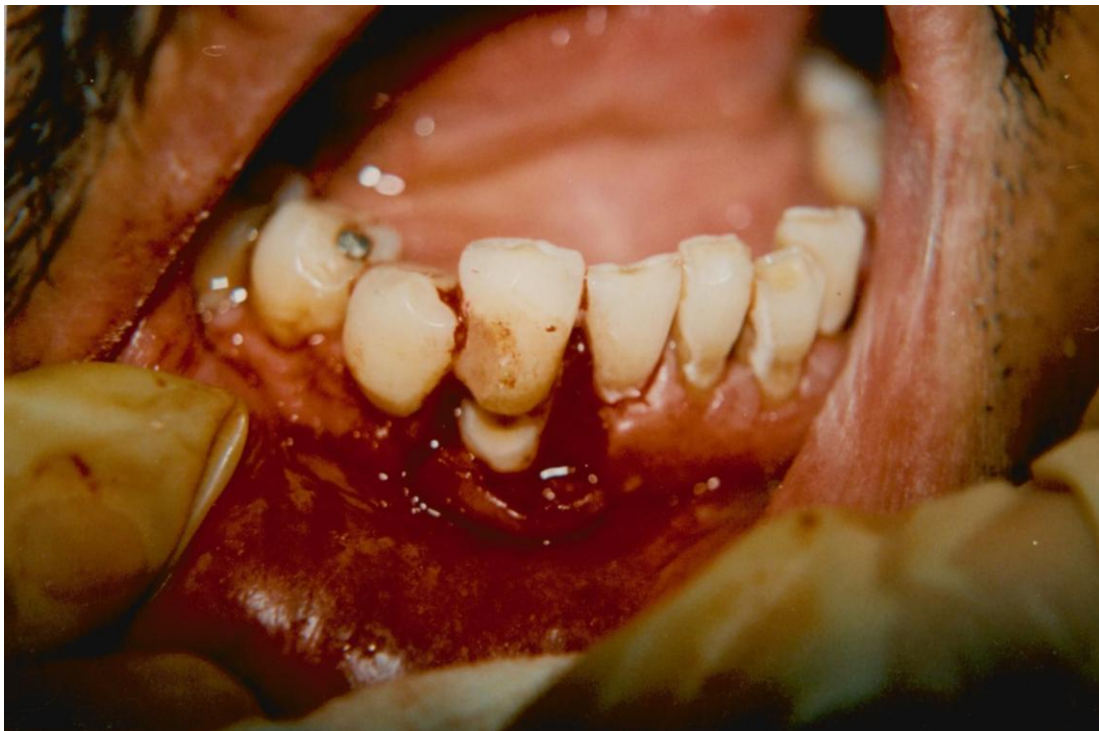**Preoperatorio.**



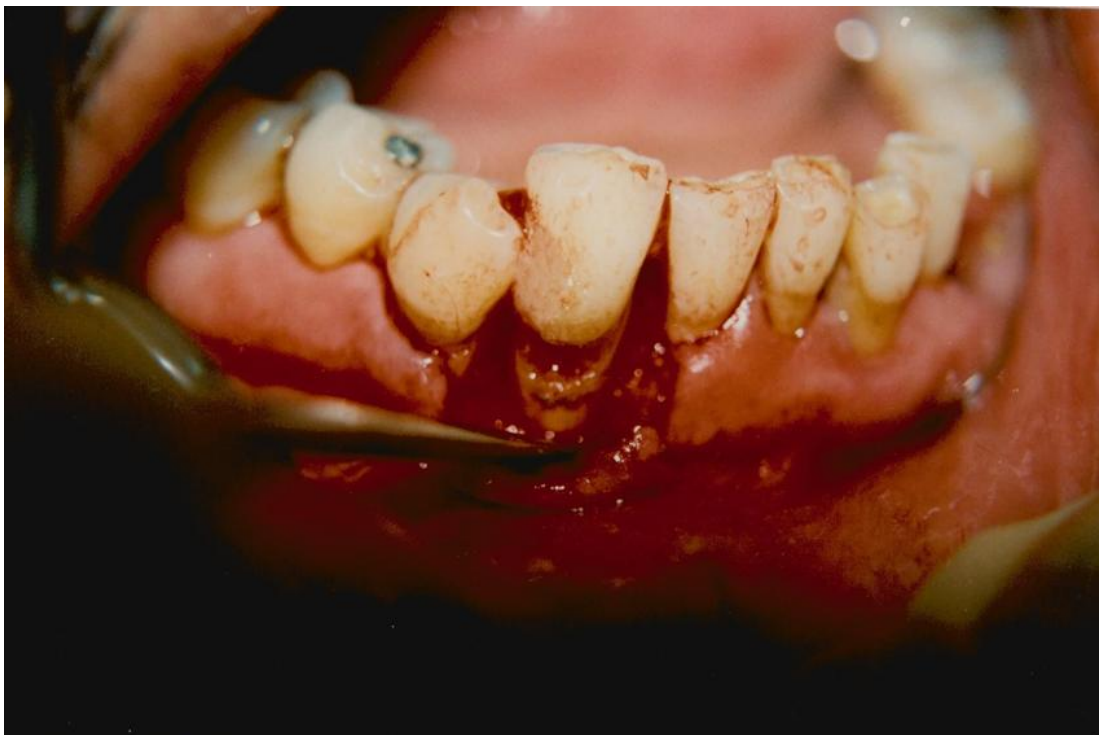**Anestesia de la Zona.**



**Incisión.**

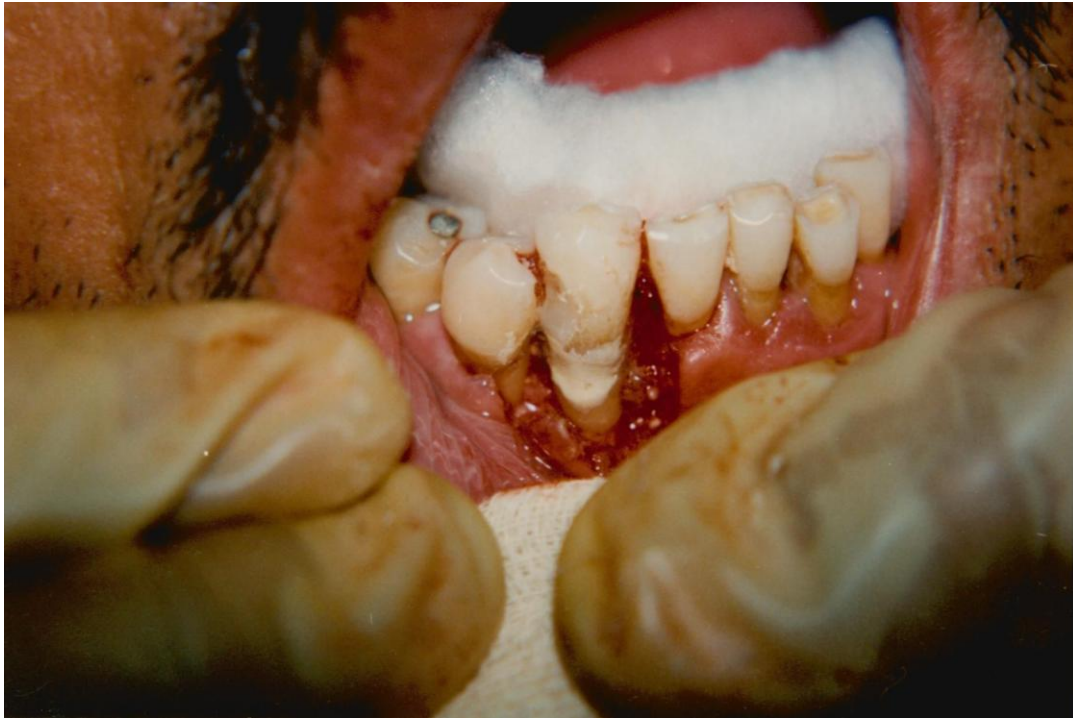

**Levantamiento del Colgajo.**

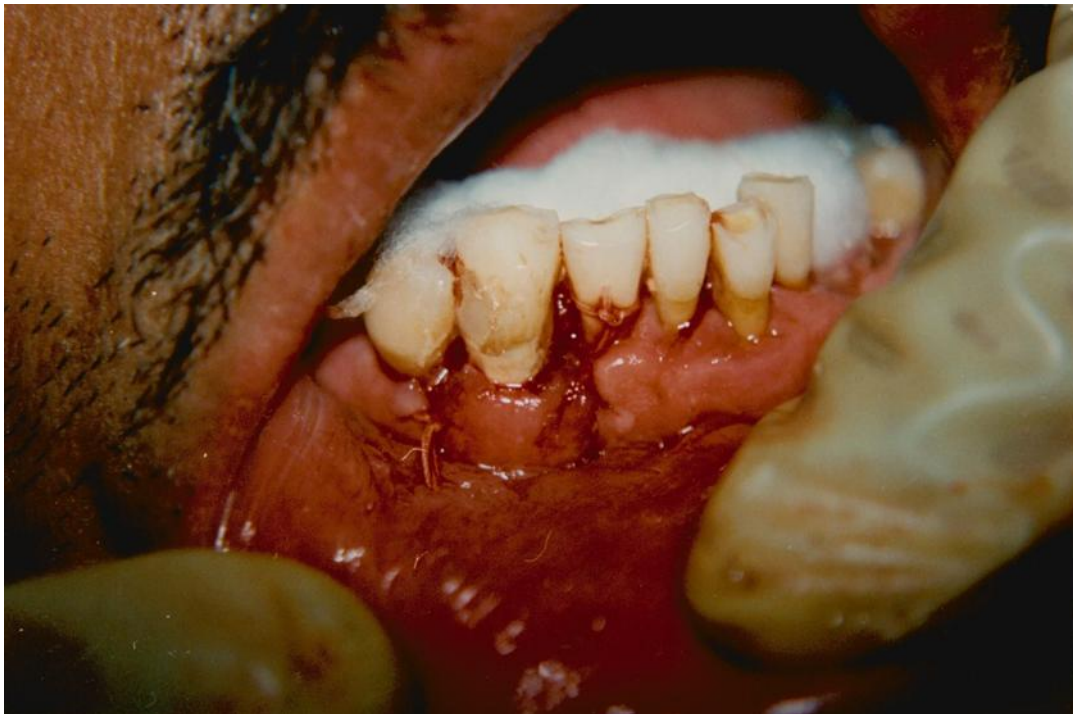


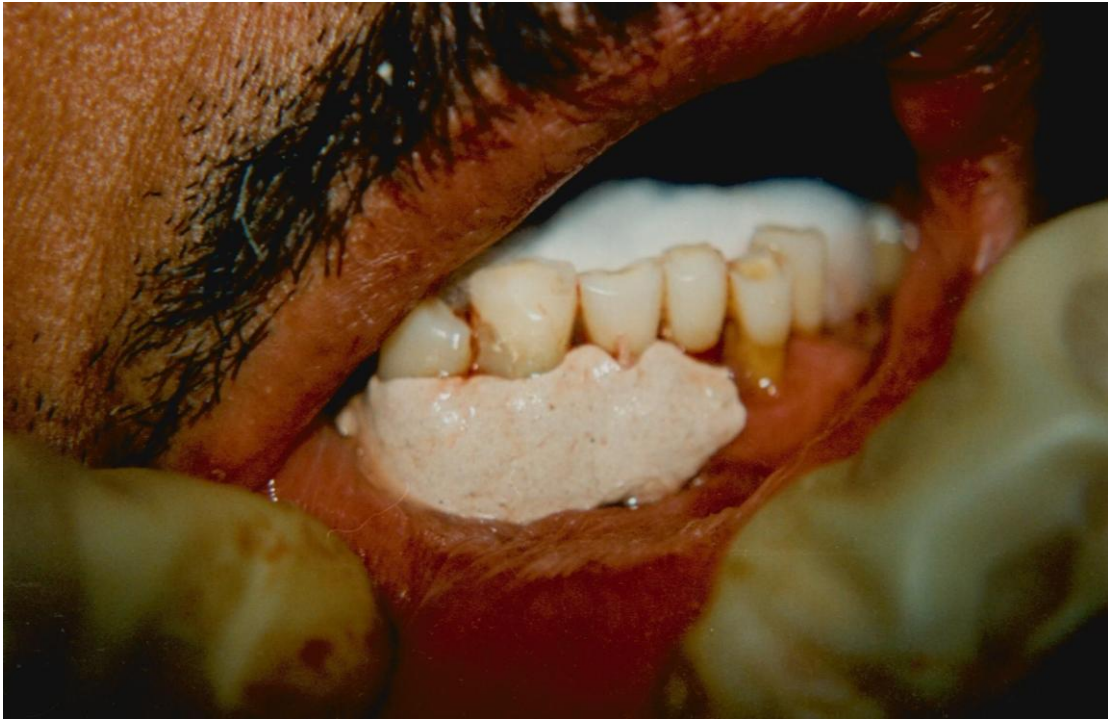
**Preparación de la Cavidad y Obturación.**

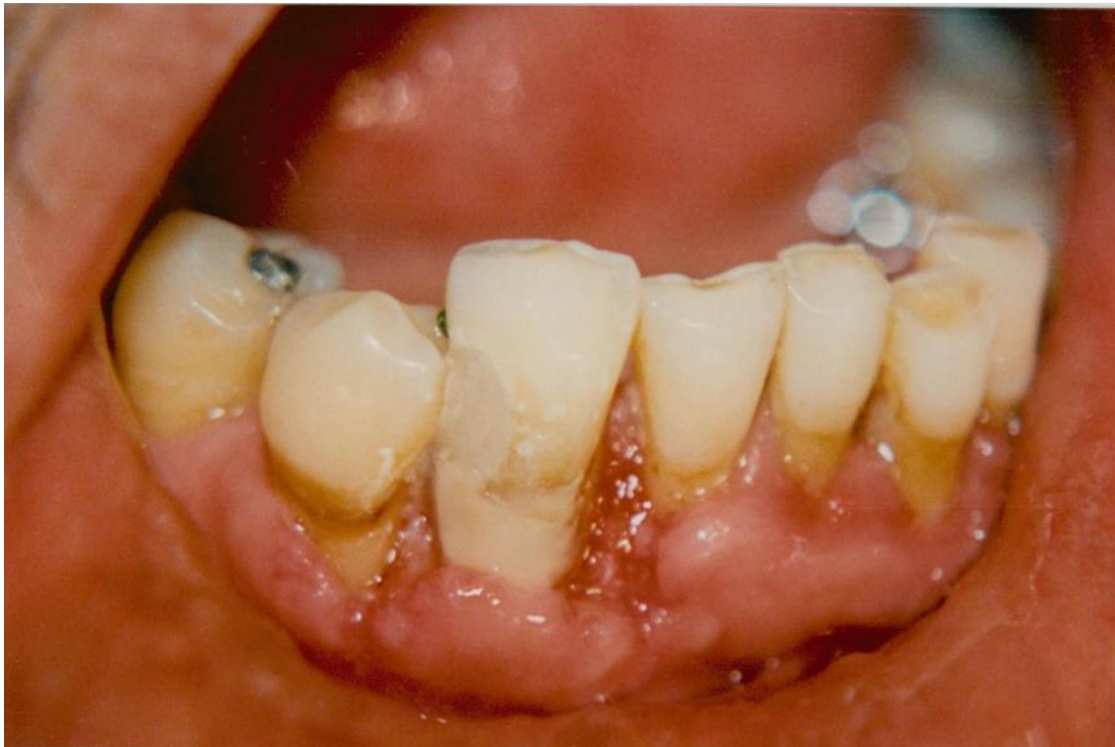

**Puntos de Sutura.**

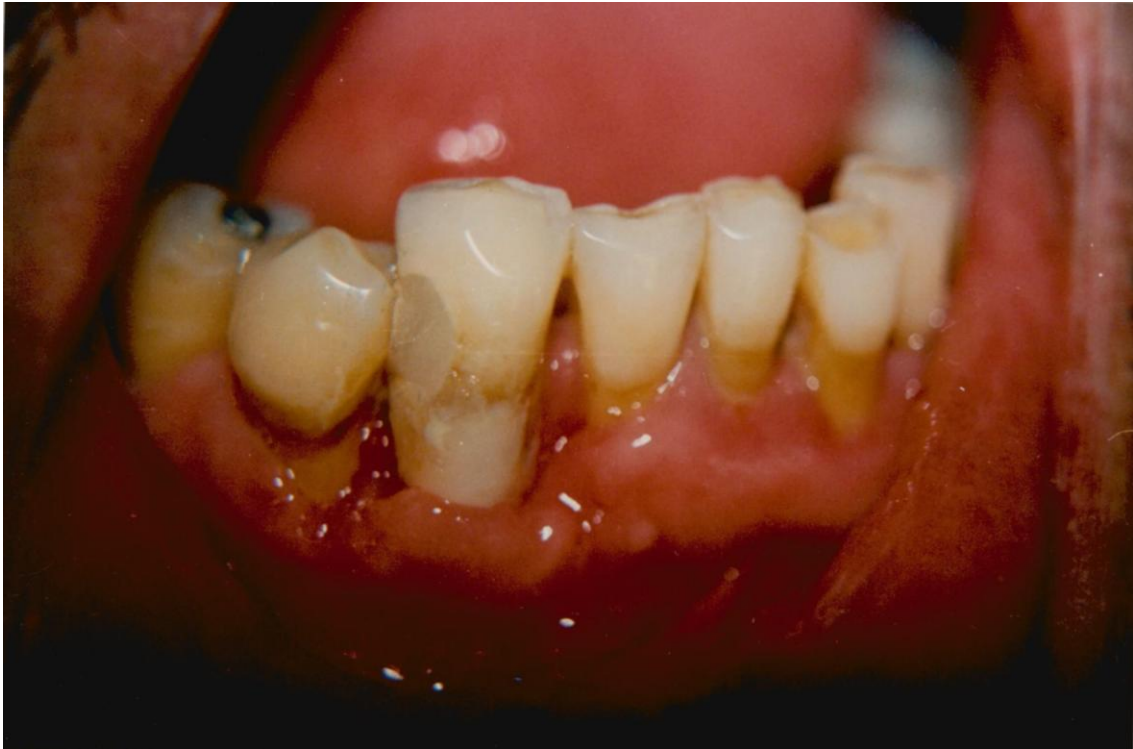

**Apósito Periodontal.**

Postoperatorio a los diez días



**Postoperatorio a los quince días.**

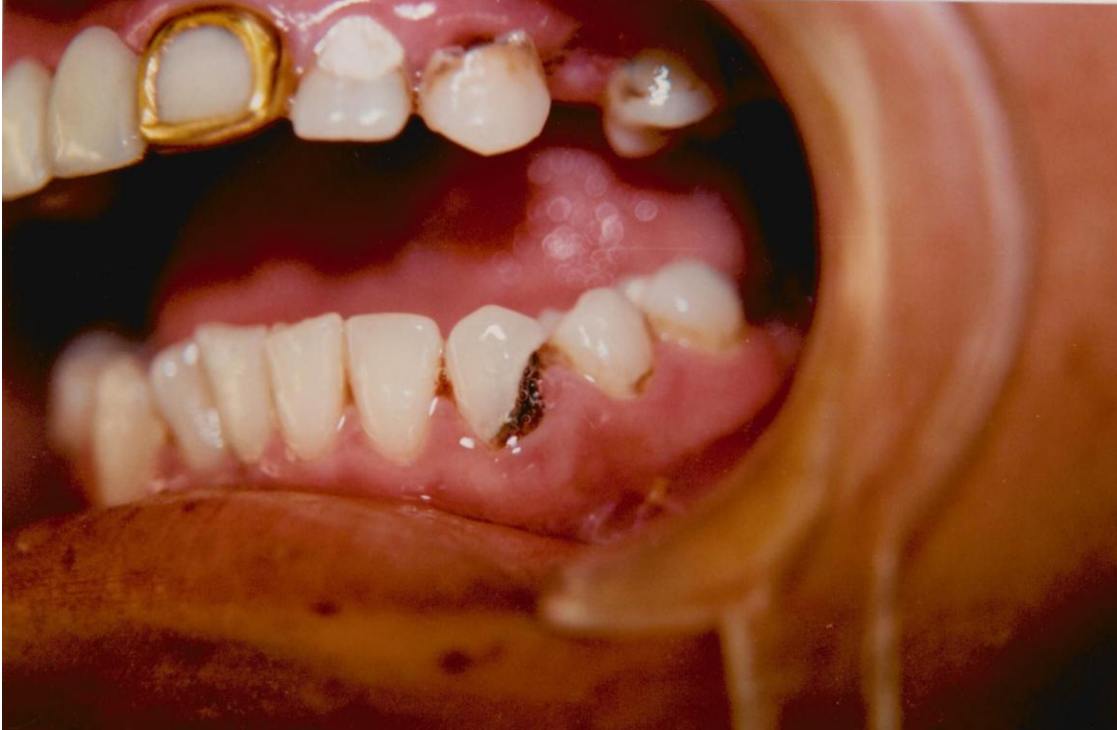

**CASO CLÍNICO N° 2.**

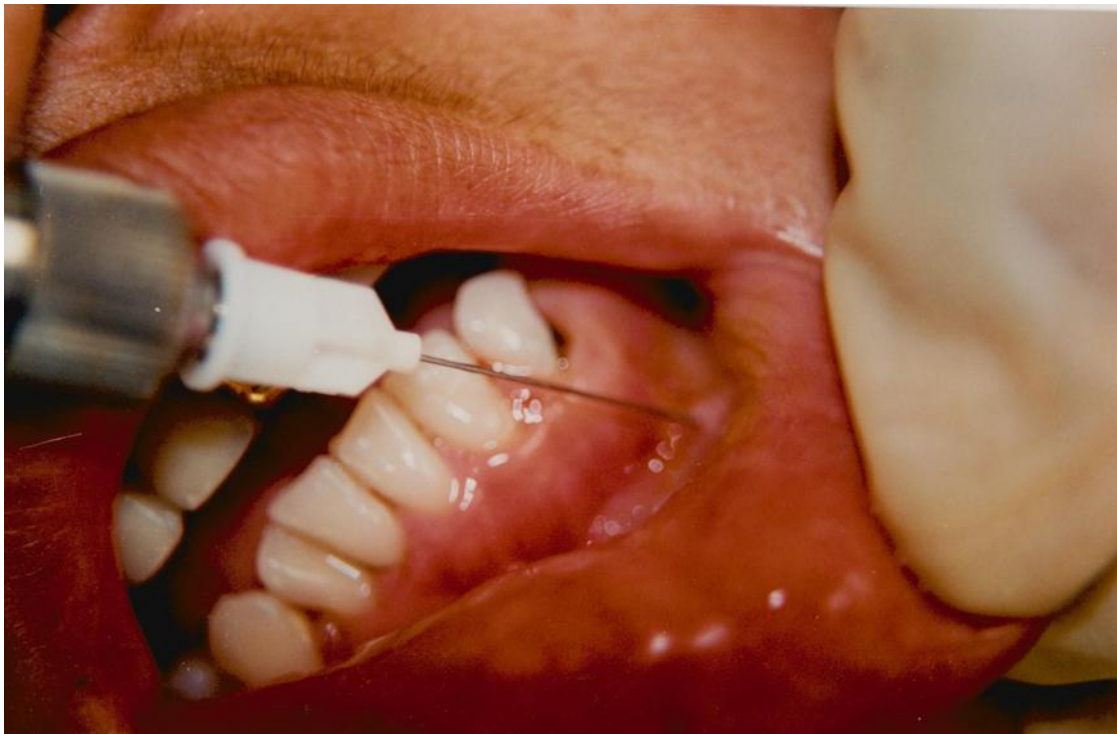Nombre	:	H.M. Q.
Edad	:	20 años
Sexo	:	Femenino.
Ocupación	:	Empleada Doméstica..
Historia Clínica	:	Estado de Salud favorable.
Diagnóstico Clínico	:	Presencia de caries de cemento radicular.
Pronóstico	:	Favorable.
Plan de Tratamiento	:	Colgajo periodontal mucoperióstico
Primera Visita	:	Se realizo el destartraje y pulido de los dientes indicándose la técnica de cepillado correcto
Segunda Visita	:	Se realizó la intervención quirúrgica.
Tercera Visita	:	Luego de una semana se retiró el apósito periodontal y los puntos de sutura.
Cuarta Visita	:	A los treinta días se realizó otro control post-operatorio



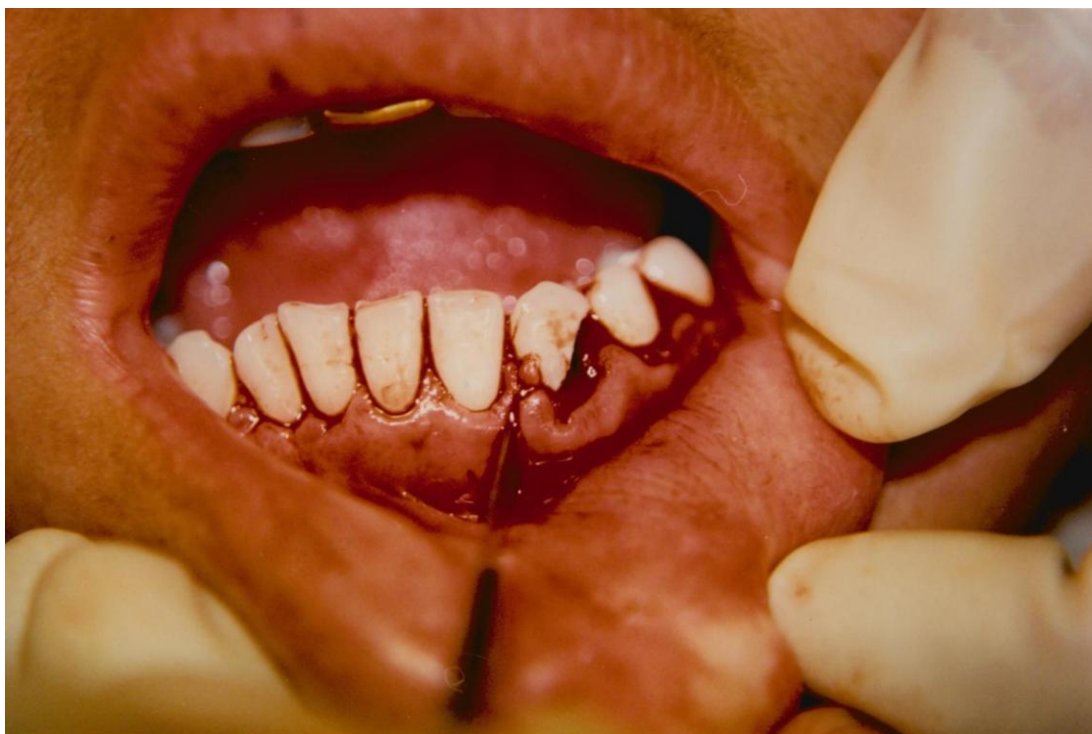**Preoperatorio.**



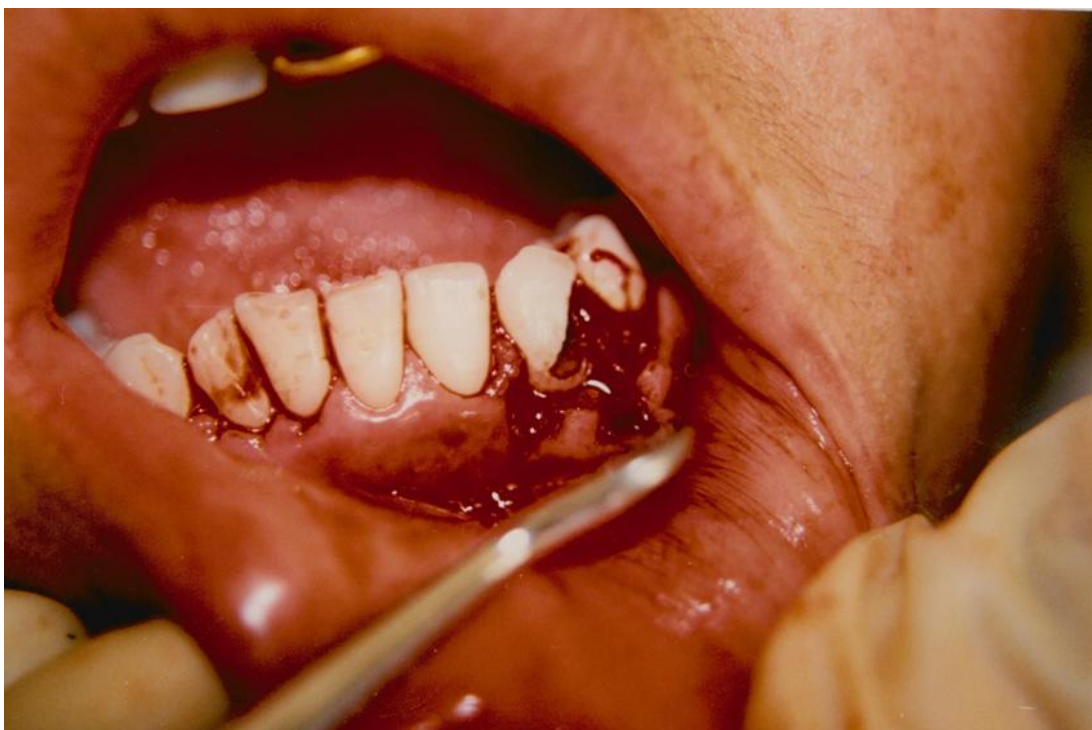**Anestesia.**



**Incisión.**

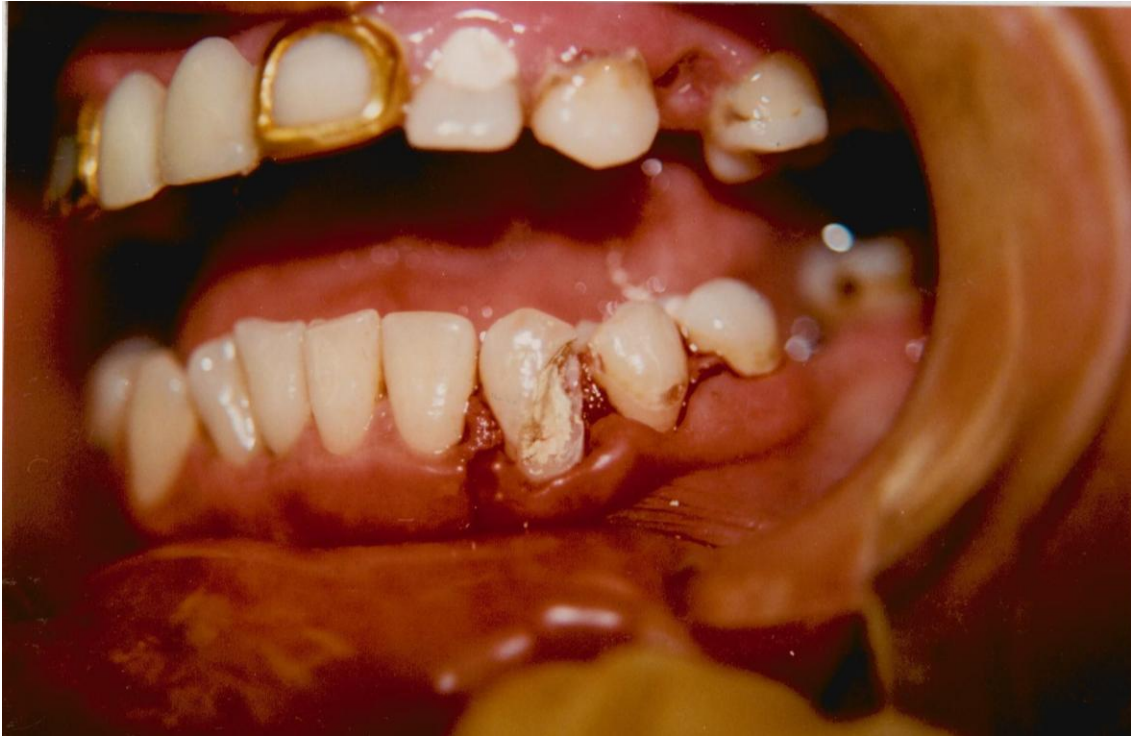

**Levantamiento del Colgajo.**

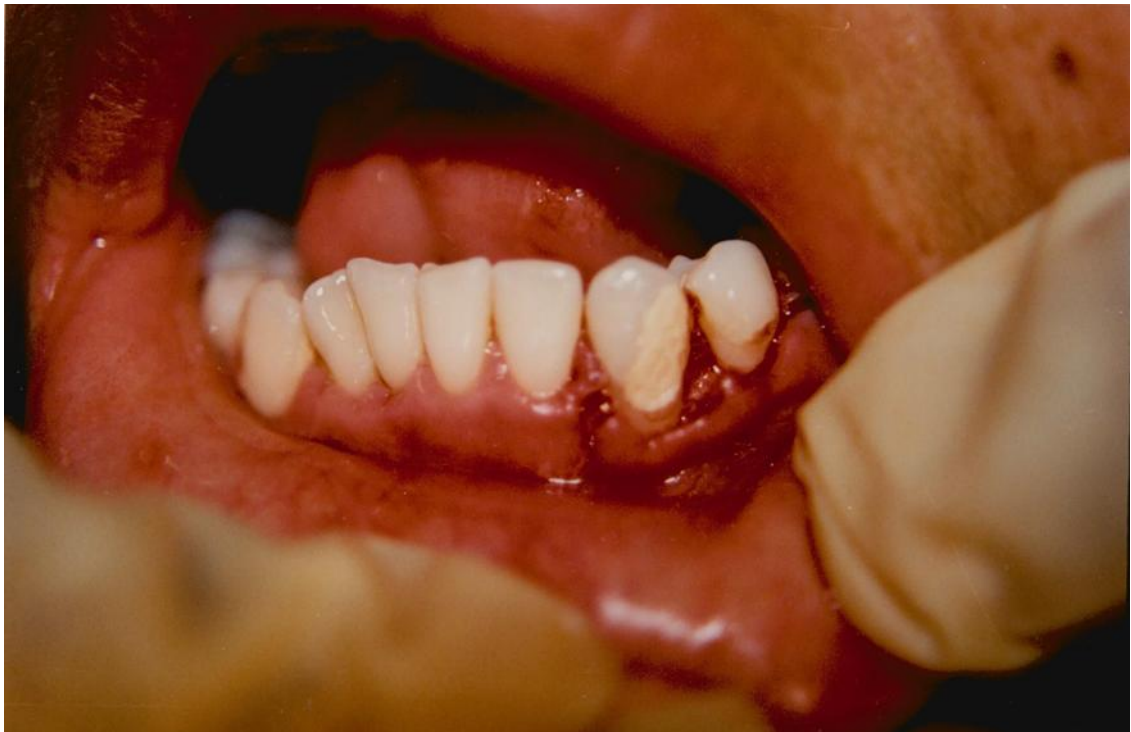



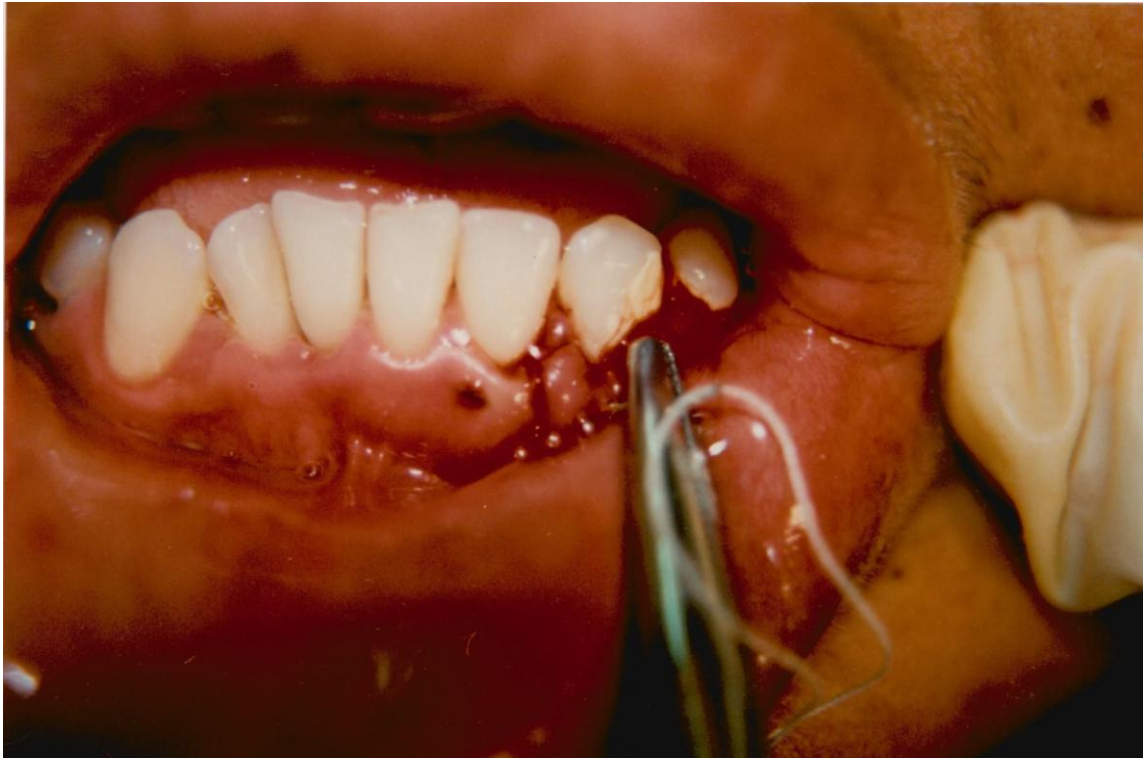**Preparación de la Cavidad.**



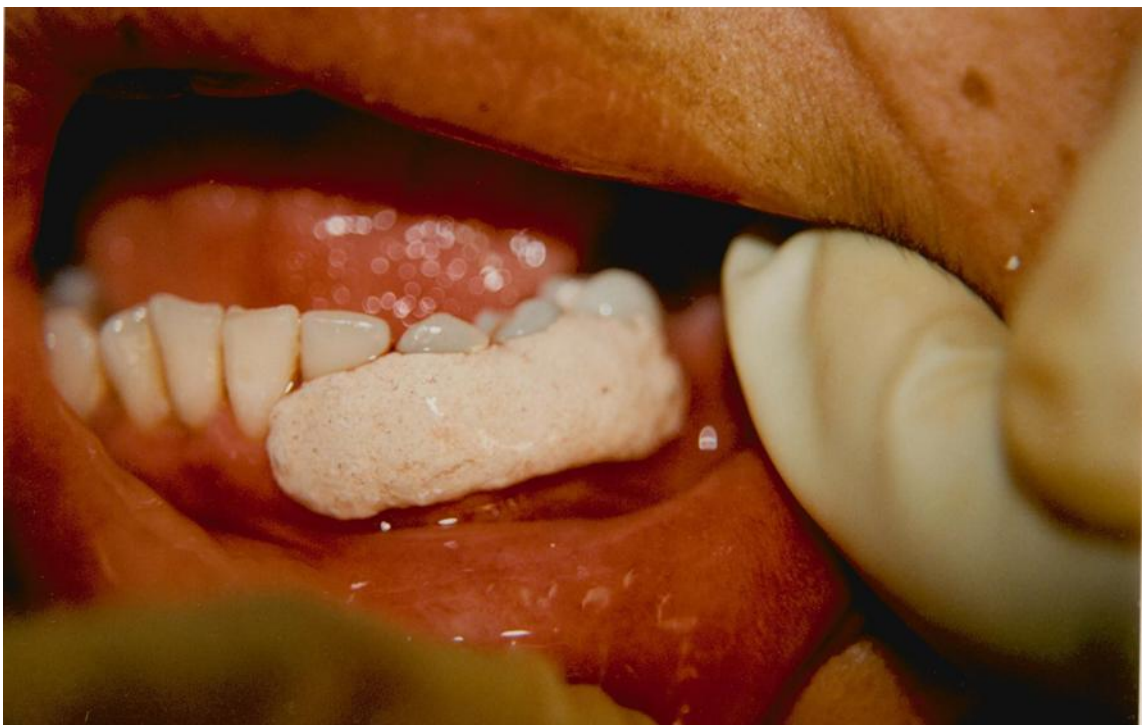**Reposición del Colgajo.**



**Puntos de Sutura.**

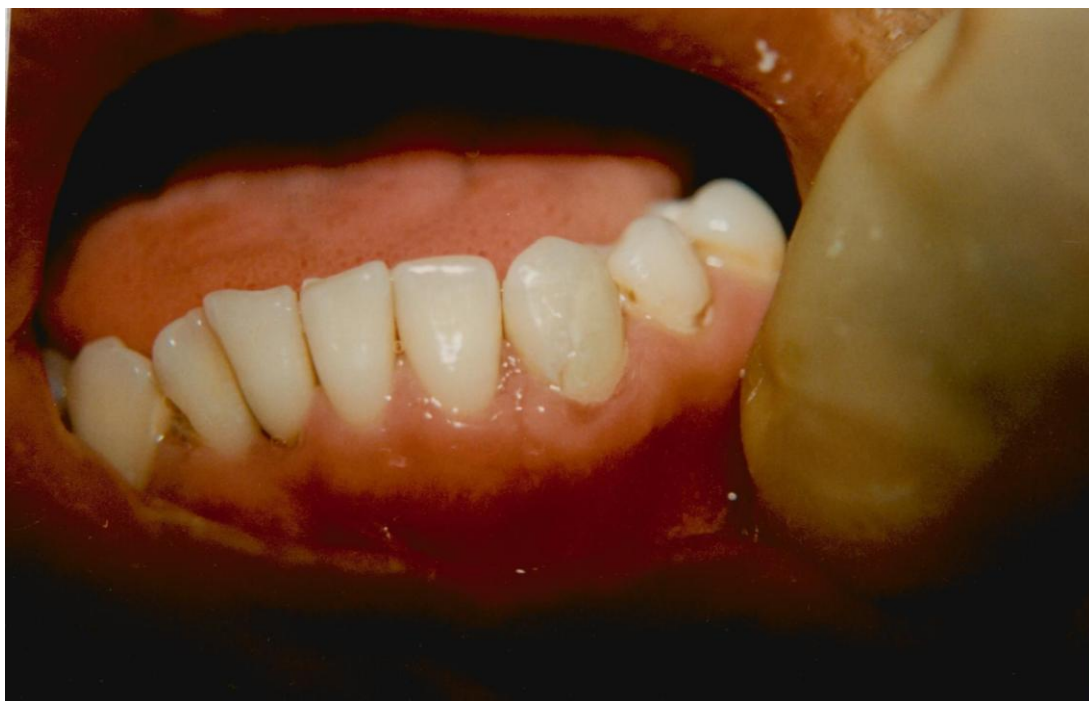

**Apósito Periodontal.**





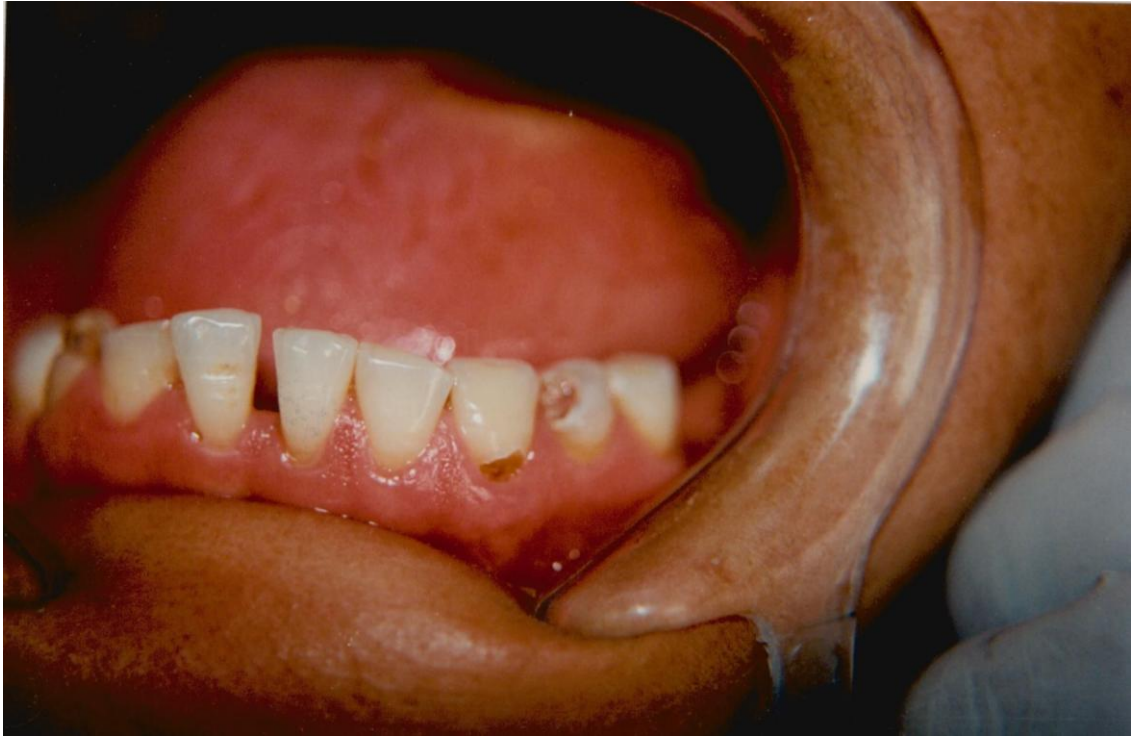Postoperatoria a los treinta días.



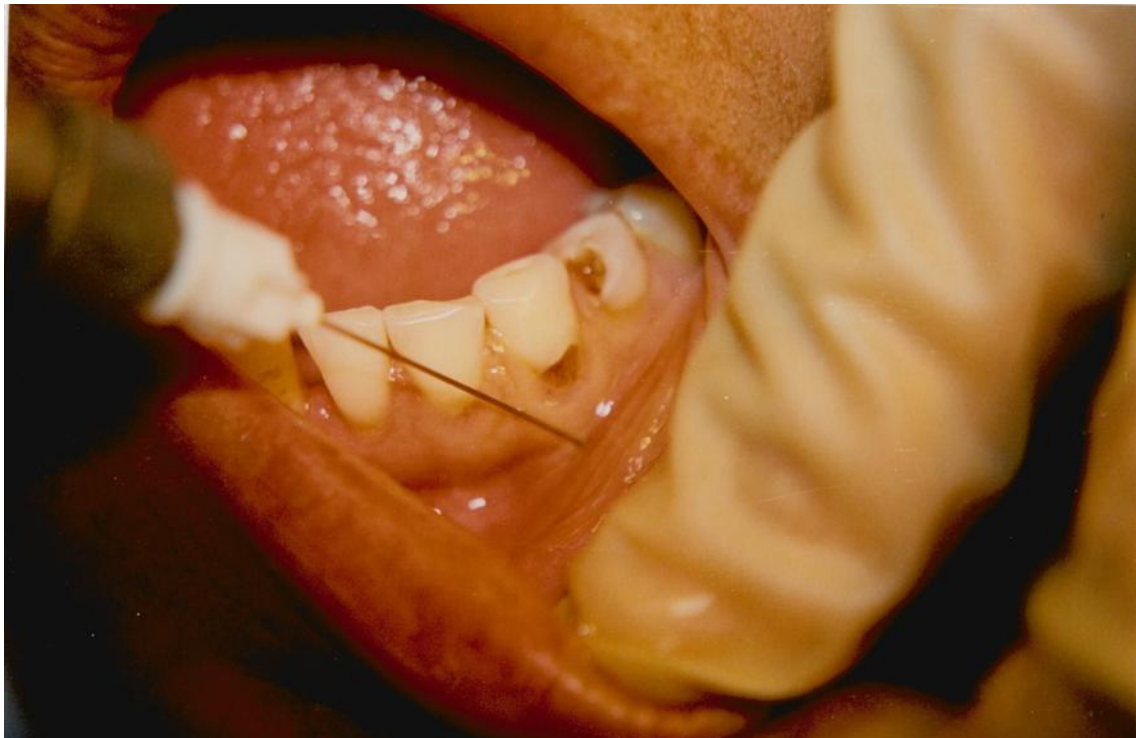**CASO CLÍNICO N° 3.**

Nombre	:	G.V.O.
Edad	:	30 años
Sexo	:	Femenino.
Ocupación	:	Labores de Casa..
Historia Clínica	:	Estado de Salud favorable.
Diagnóstico Clínico	:	Presencia de caries de cemento radicular.
Pronóstico	:	Favorable.
Plan de Tratamiento	:	Colgajo periodontal mucoperióstico
Primera Visita	:	Se realizo el destartraje y pulido de los dientes indicándose la técnica de cepillado correcto
Segunda Visita	:	Se realizó la intervención quirúrgica.
Tercera Visita	:	Luego de una semana se retiró el apósito periodontal y los puntos de sutura.
Cuarta Visita	:	A los quince días se realizó otro control post-operatorio

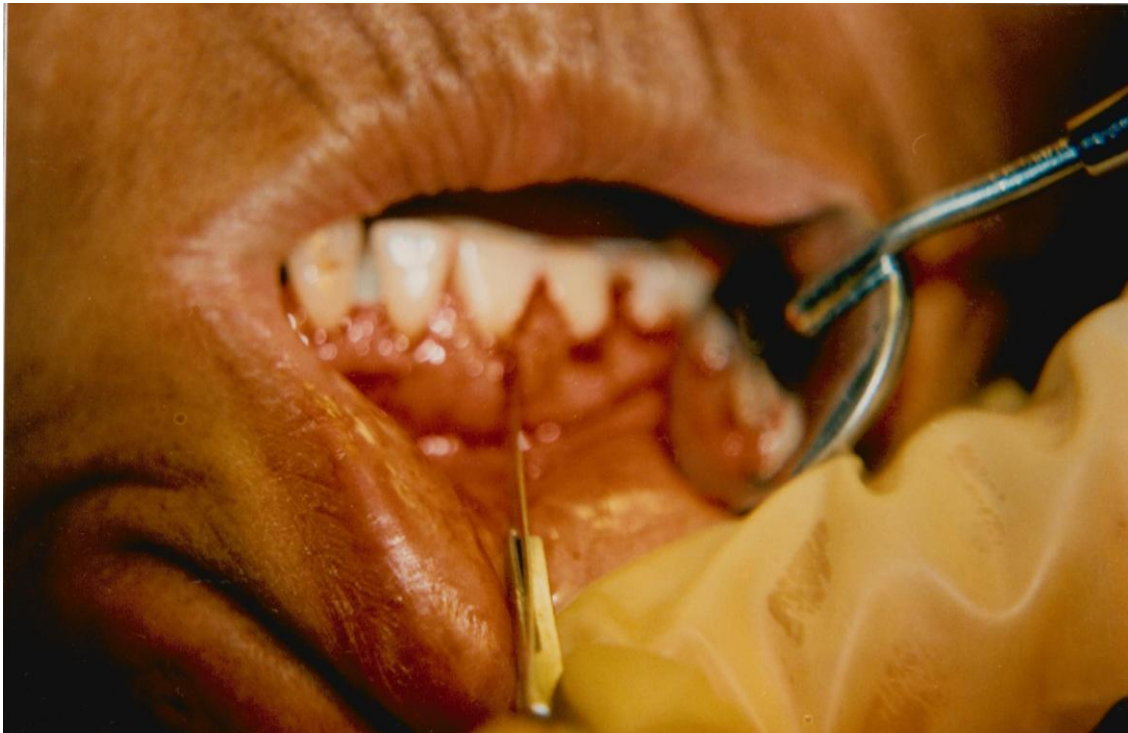
**Preoperatorio.**



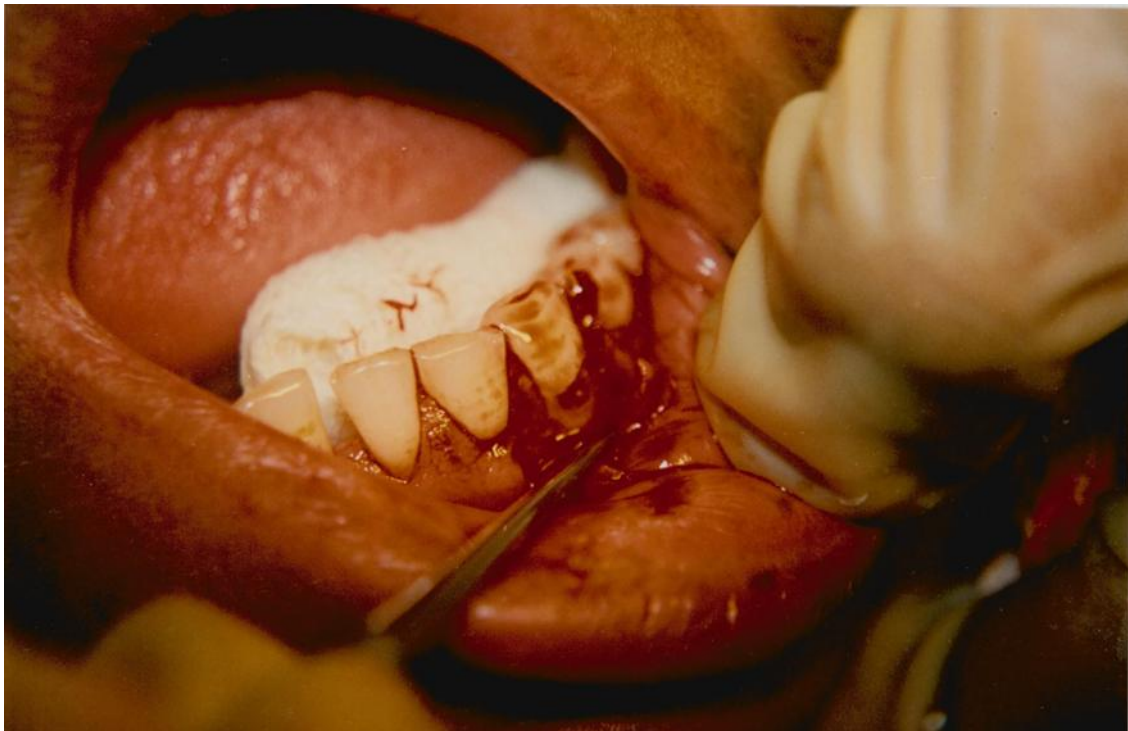**Anestesia.**



**Incisión.**

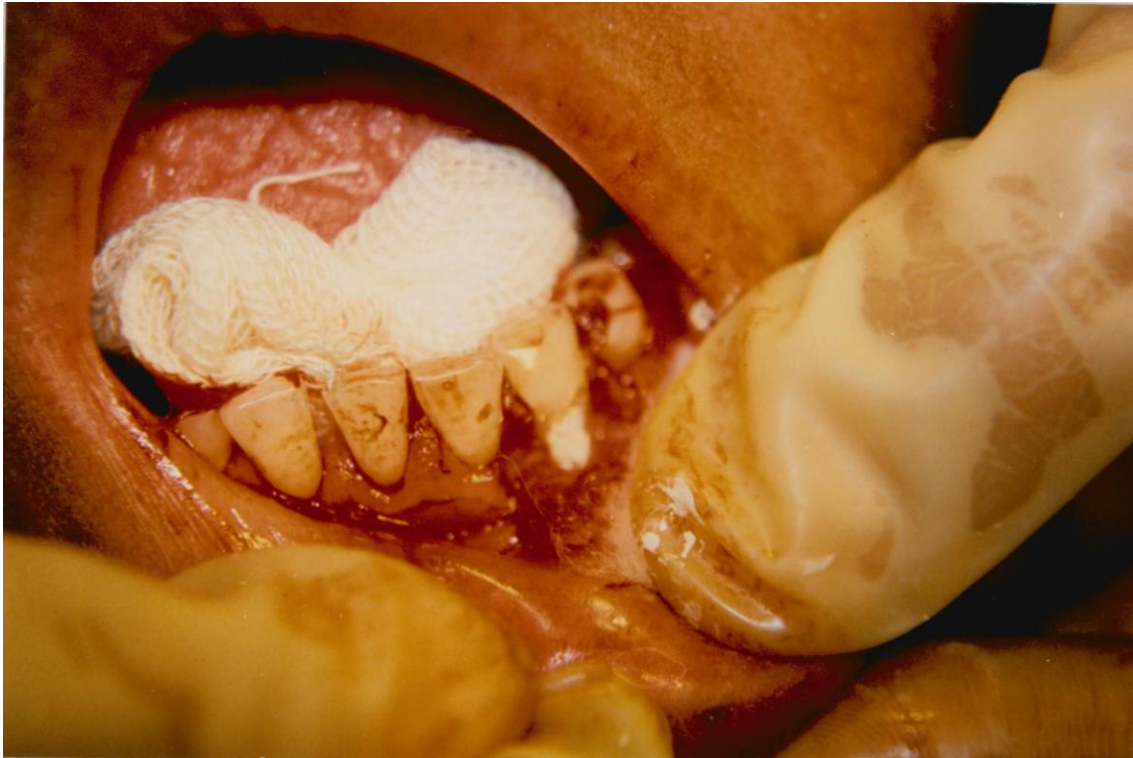

**Levantamiento del Colgajo.**

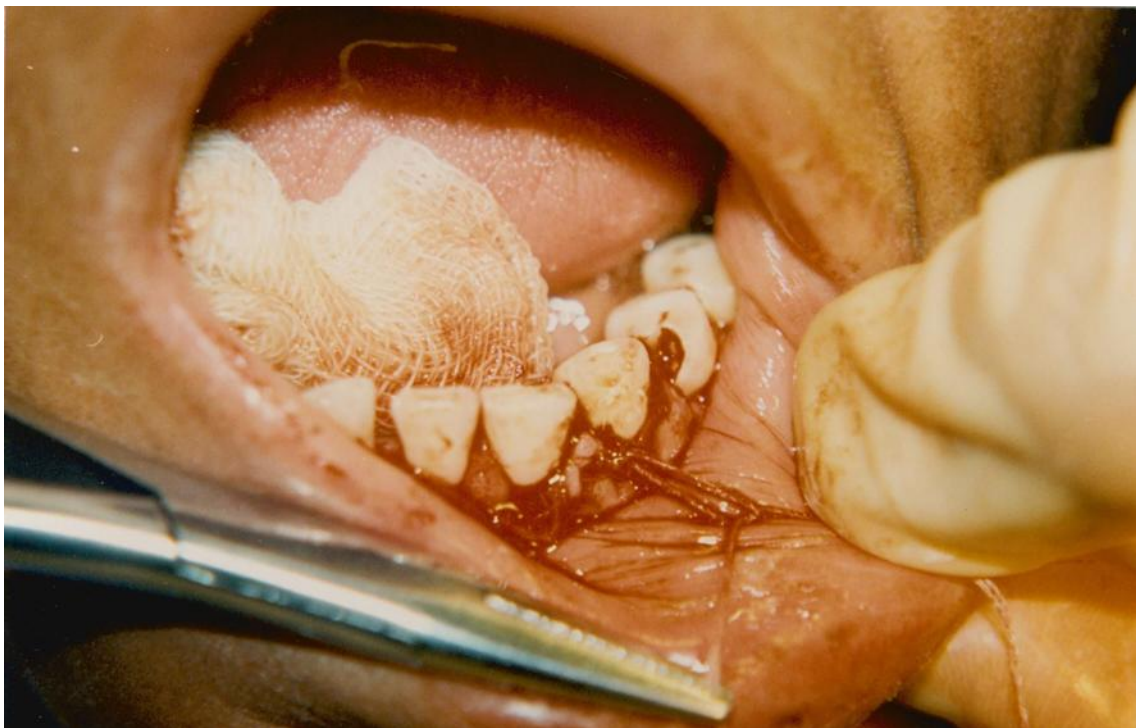


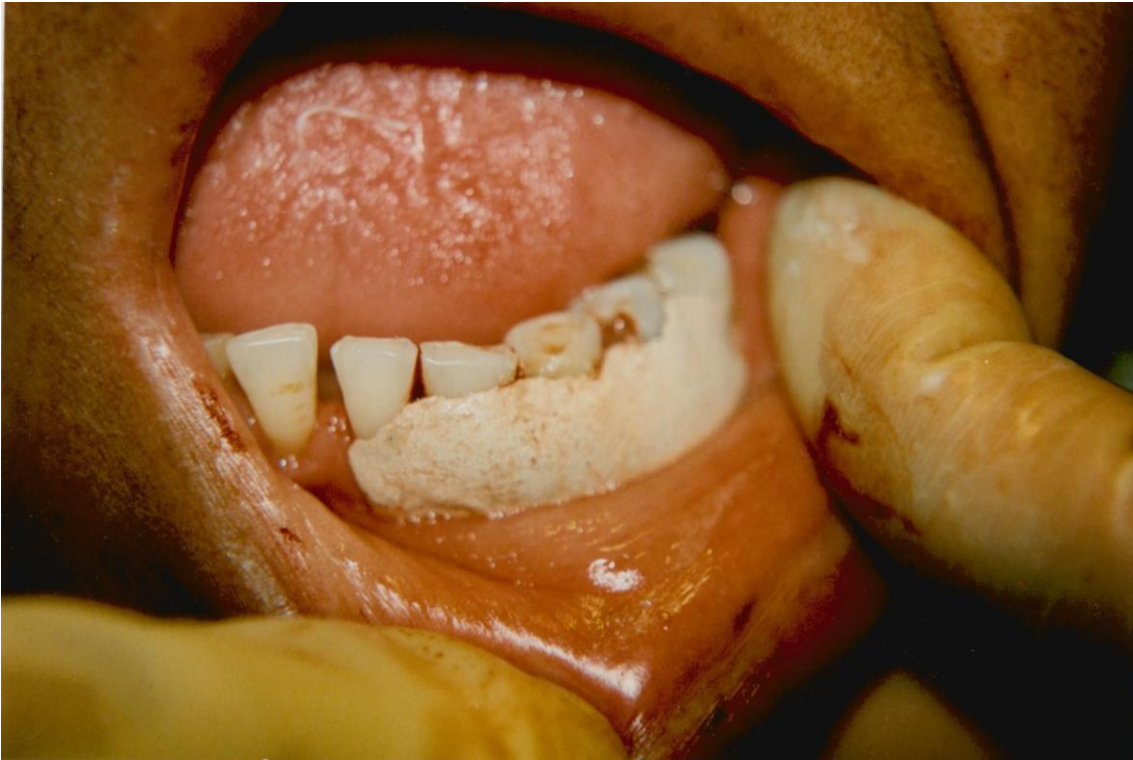
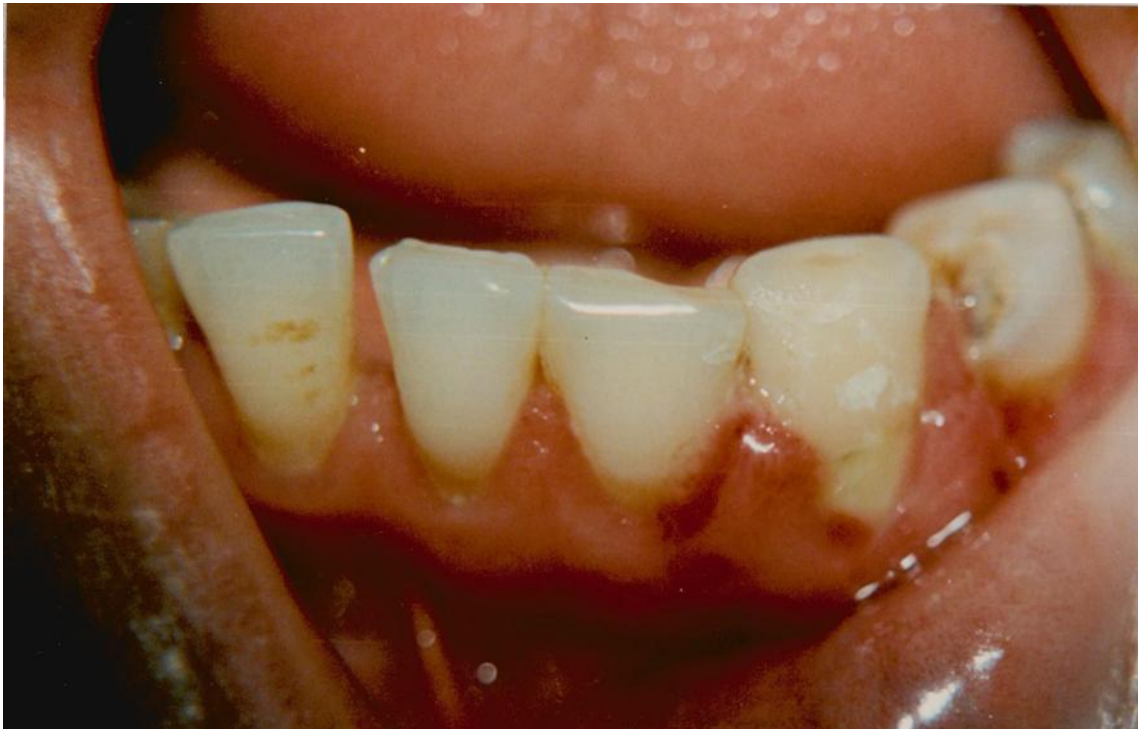
**Obturación de la Cavidad.**



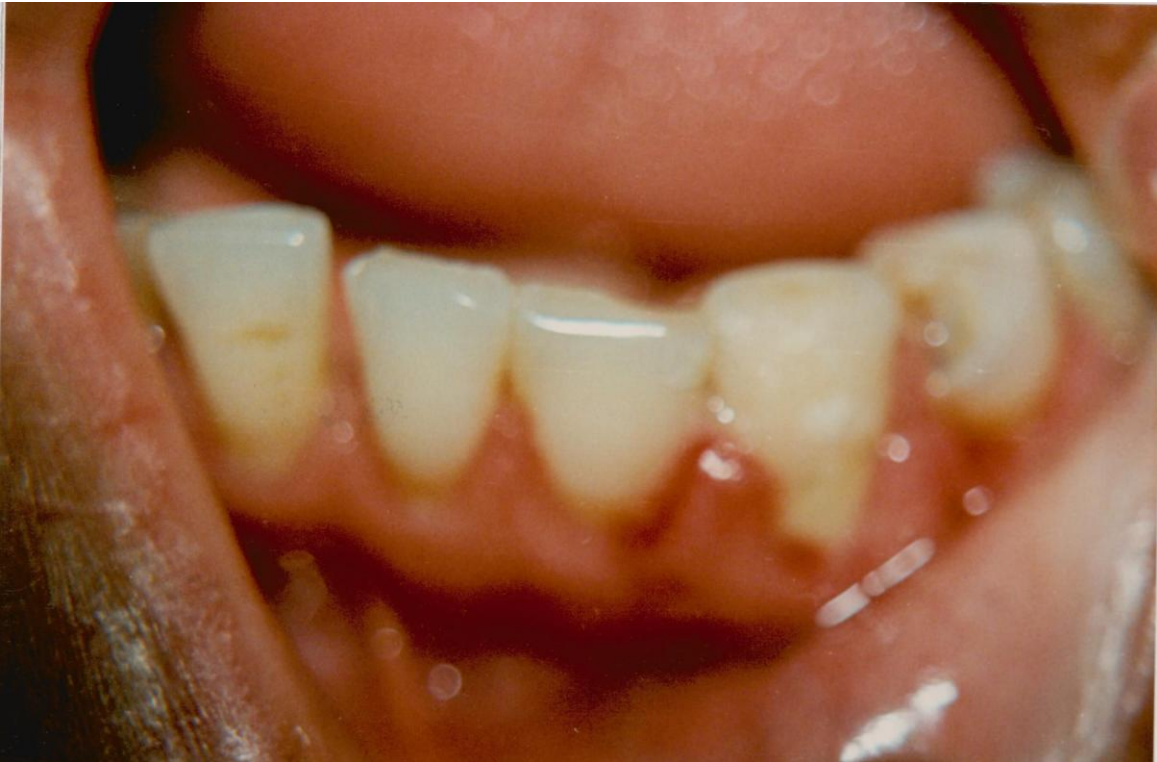**Puntos de Sutura.**



**Apósito Periodontal.****Postoperatoria a los siete días.**



**Postoperatoria a los quince días.**

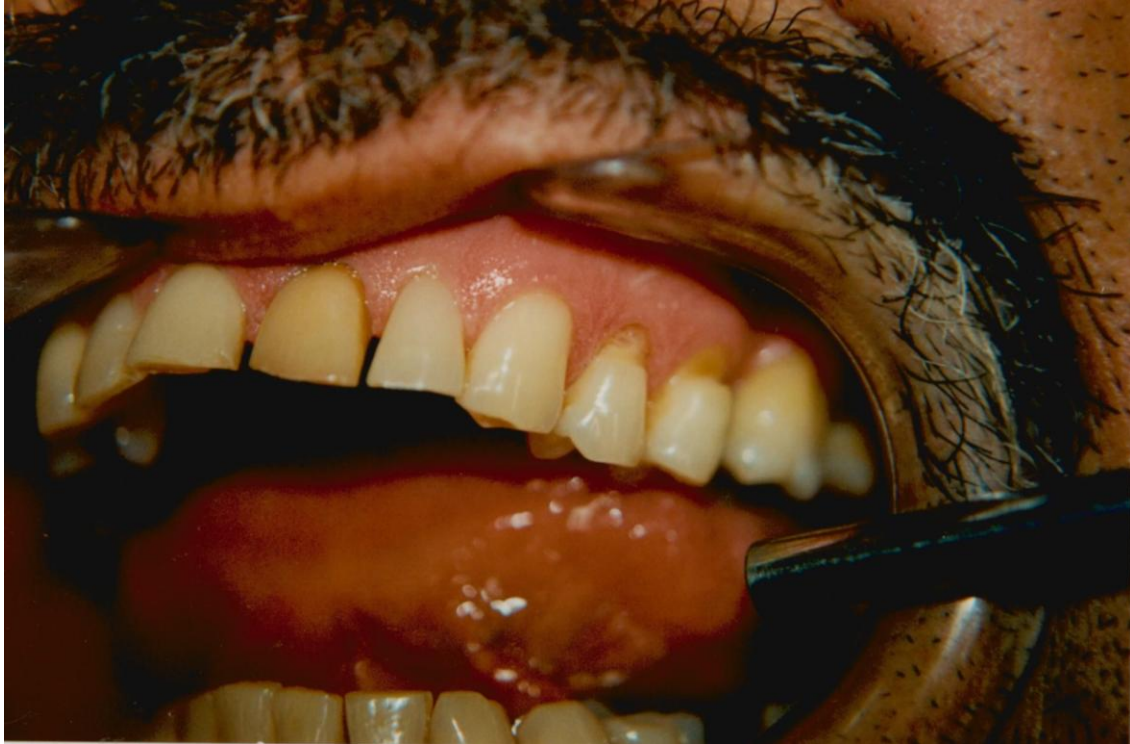

**CASO CLÍNICO N° 4.**

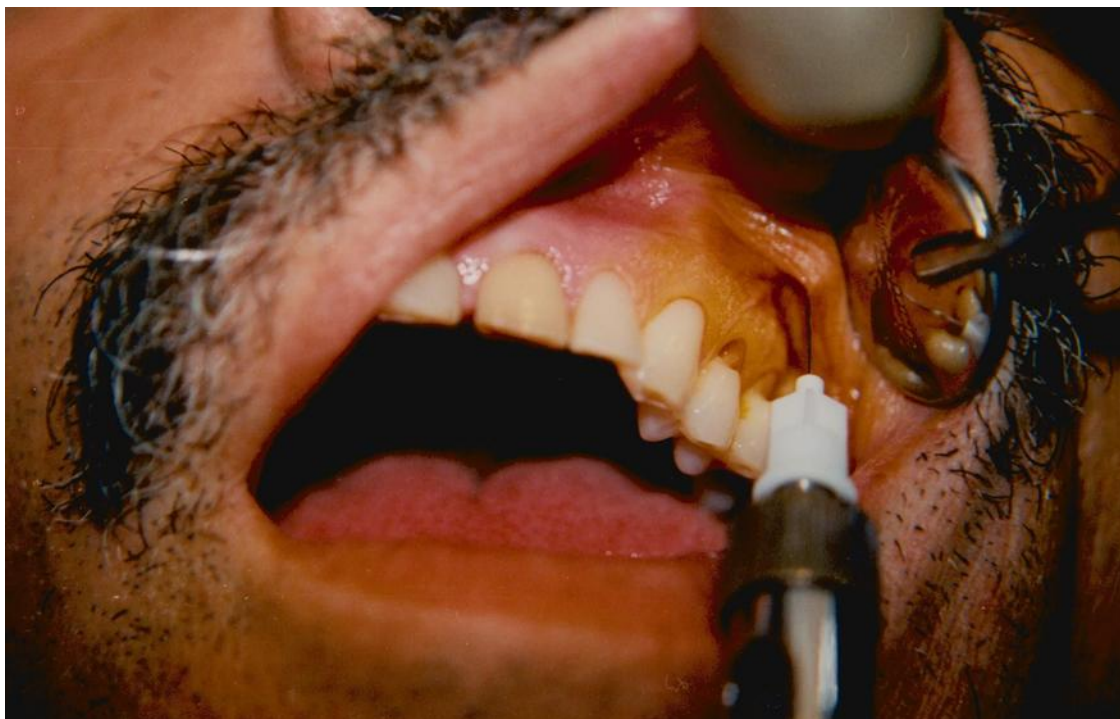Nombre	:	W.B.E.
Edad	:	58 años
Sexo	:	Masculino.
Ocupación	:	Jubilado.
Historia Clínica	:	Estado de Salud favorable.
Diagnóstico Clínico	:	Presencia de caries de cemento radicular.
Pronóstico	:	Favorable.
Plan de Tratamiento	:	Colgajo periodontal mucoperióstico
Primera Visita	:	Se realizo el destartraje y pulido de los dientes indicándose la técnica de cepillado correcto
Segunda Visita	:	Se realizó la intervención quirúrgica.
Tercera Visita	:	Luego de una semana se retiró el apósito periodontal y los puntos de sutura.
Cuarta Visita	:	A los quince días se realizó otro control post-operatorio



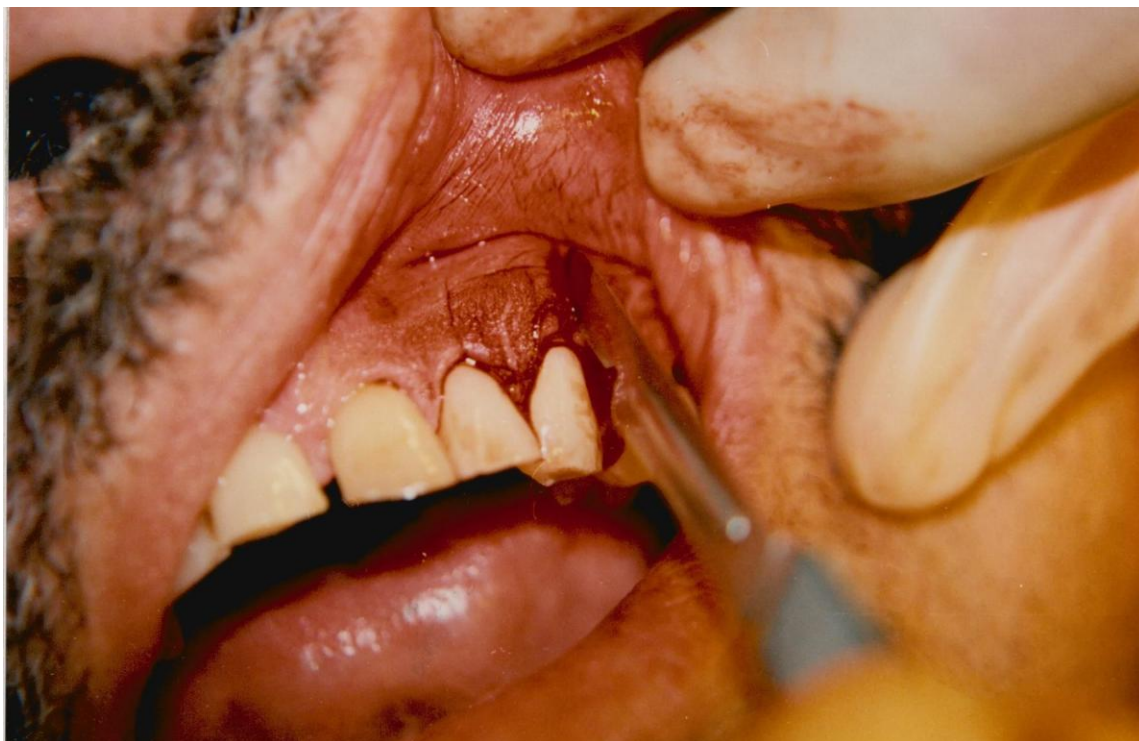**Preoperatorio.**



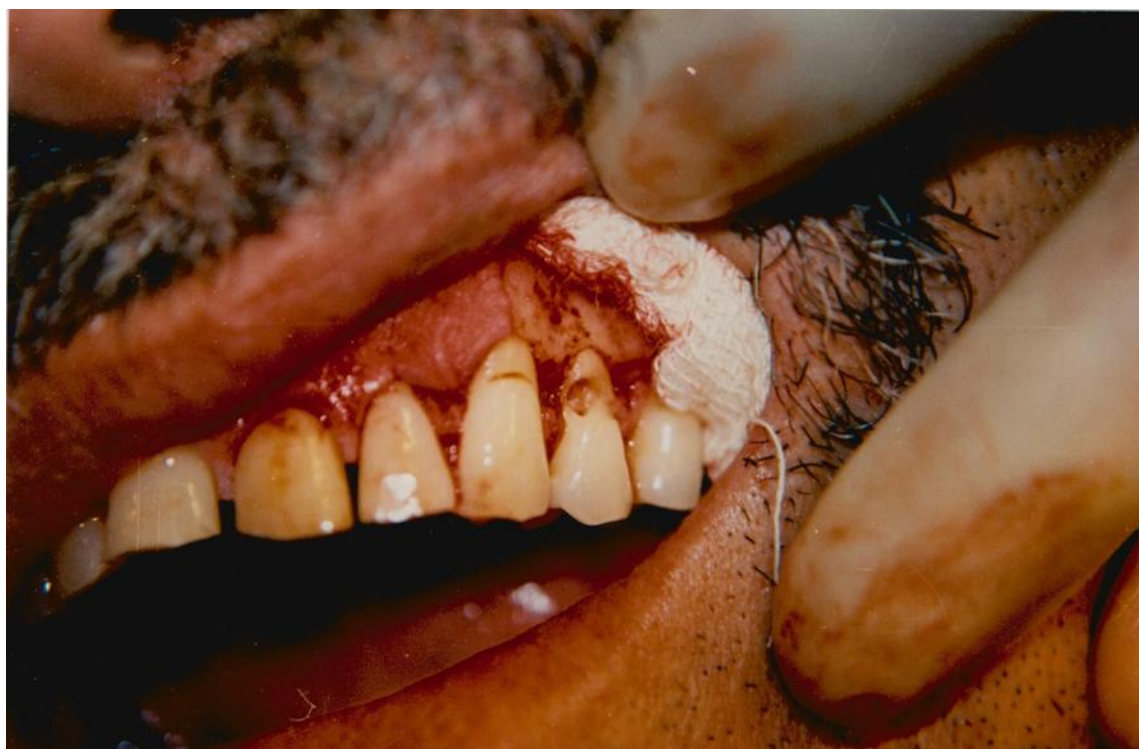**Anestesia.**



**Incisión.**

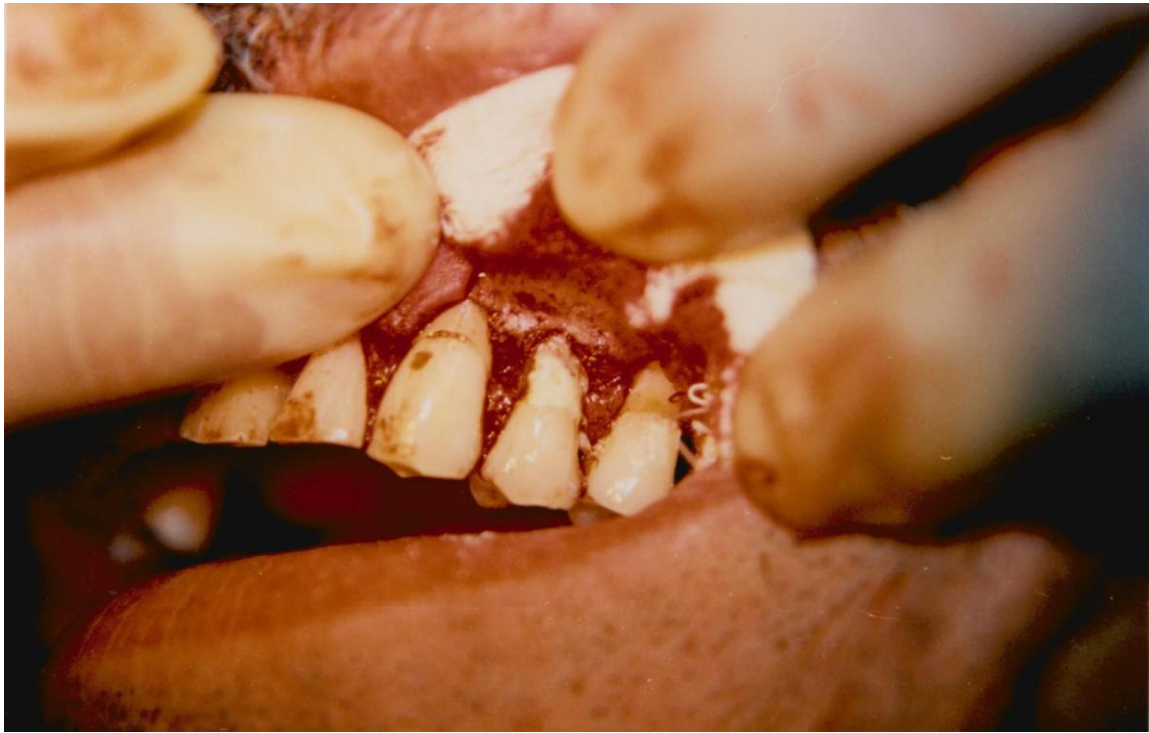

**Levantamiento del Colgajo.**

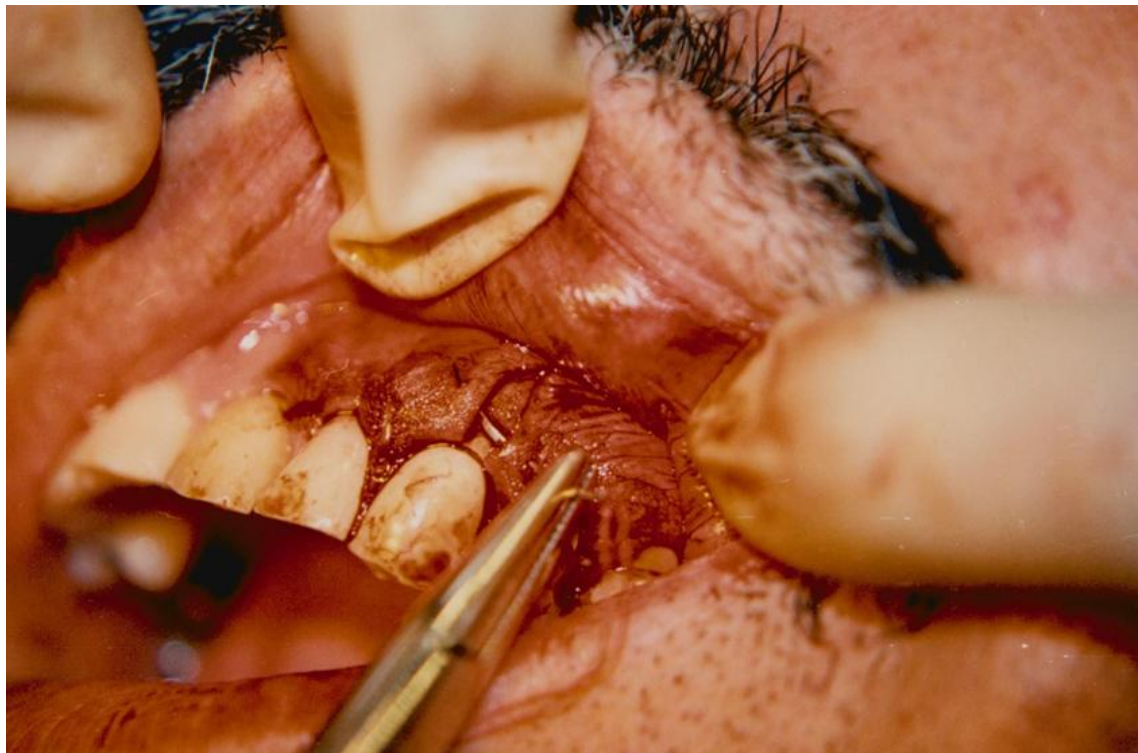



**Preparación de la Cavidad**

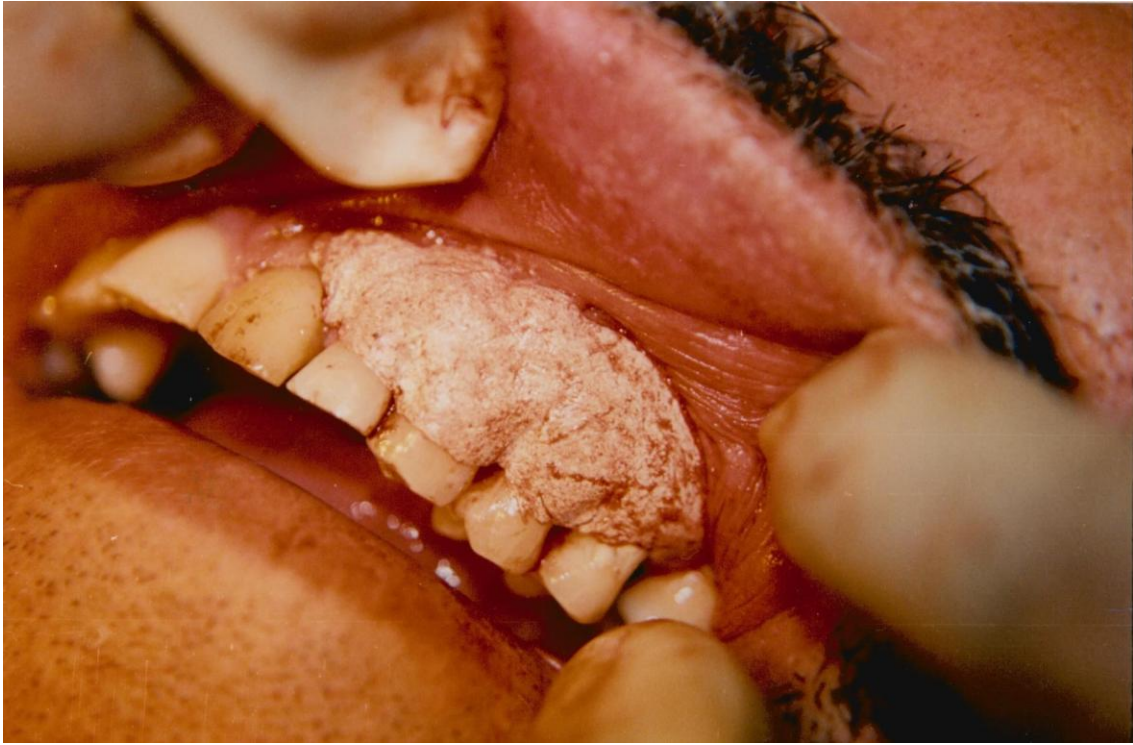

**Puntos de Sutura.**

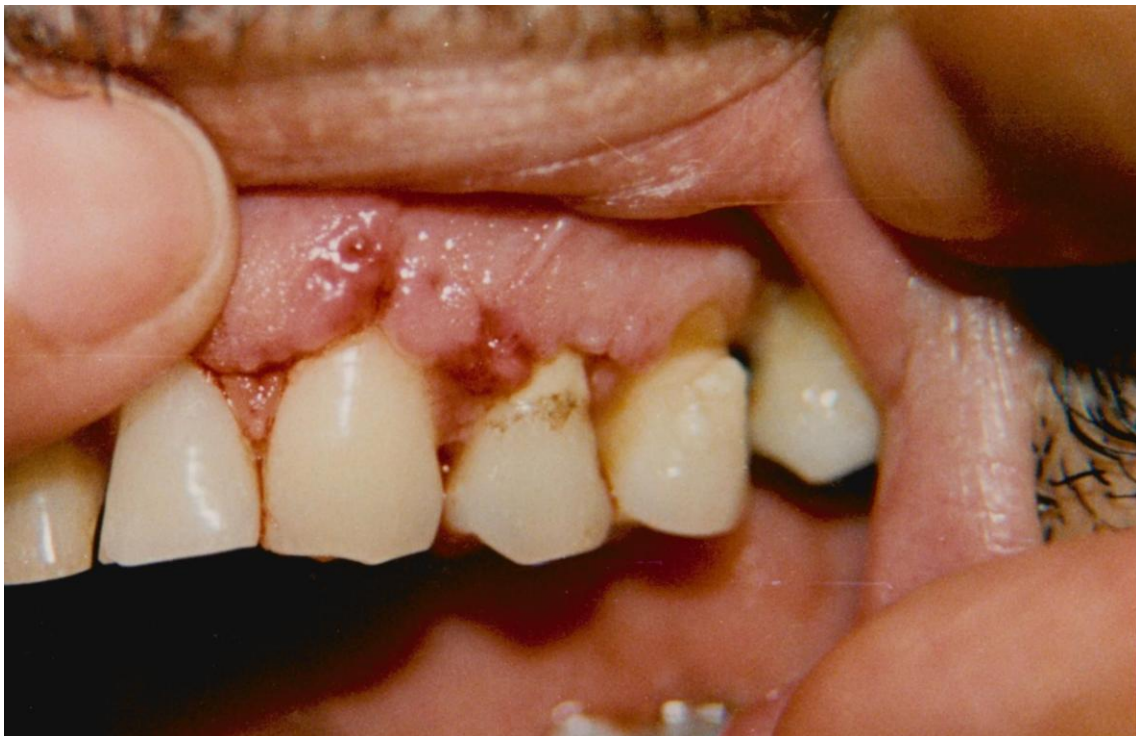



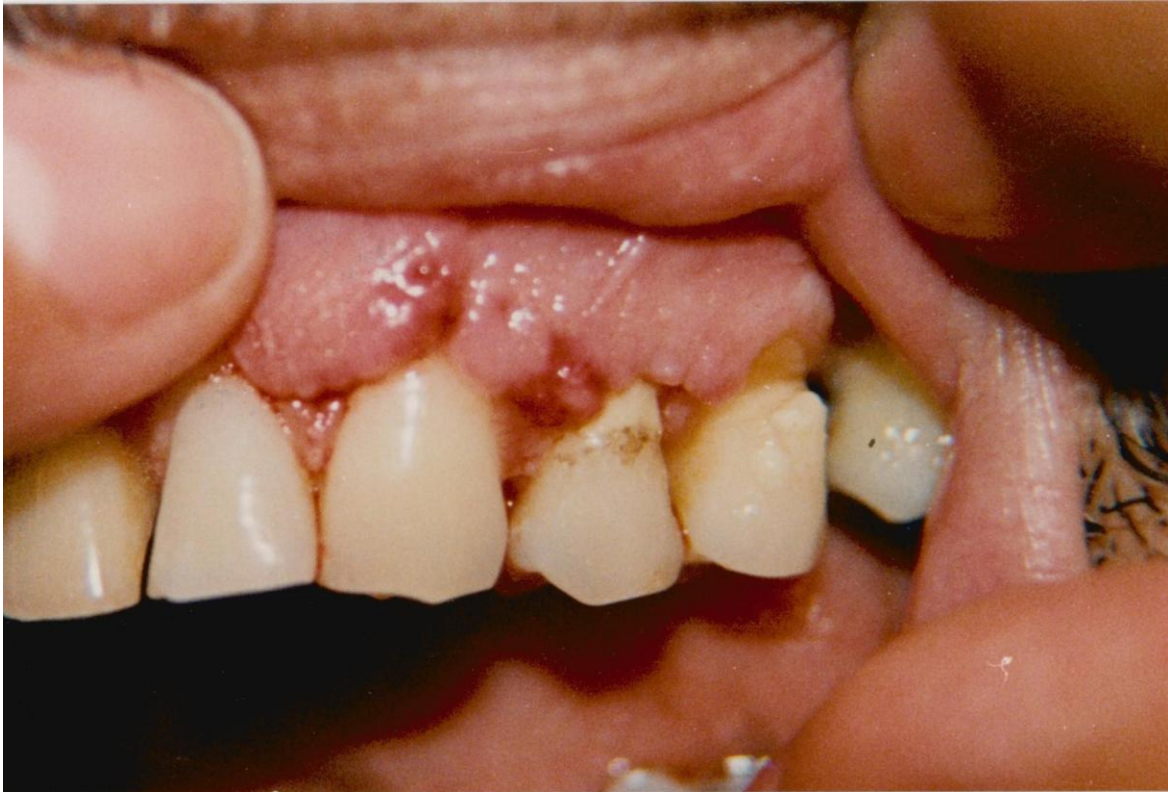**Apósito Periodontal.**



**Postoperatoria a los siete días.**



Postoperatoria a los diez días.

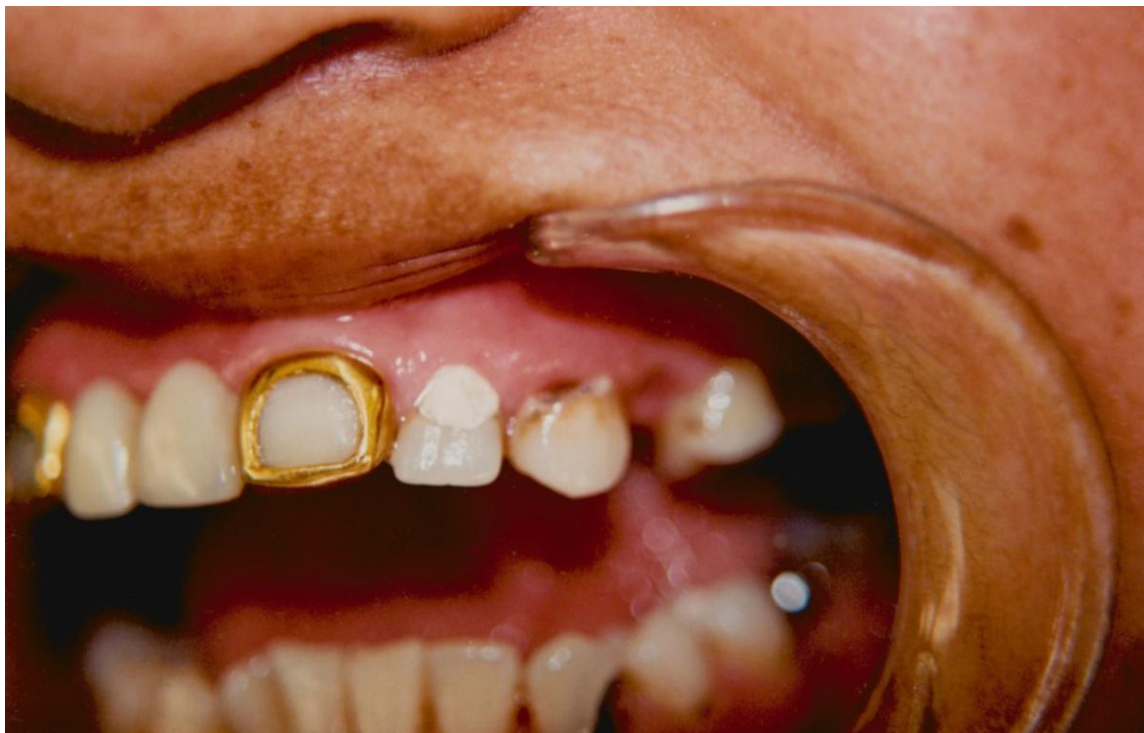

**CASO CLÍNICO N° 5.**

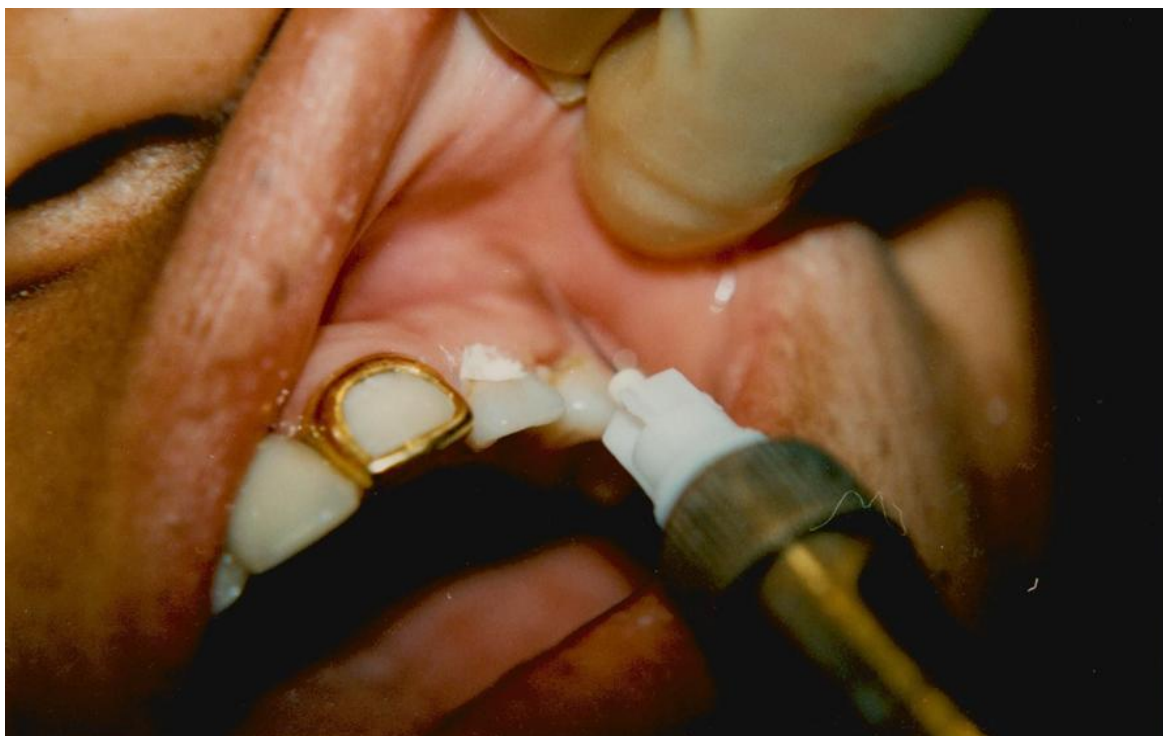Nombre	:	H.M.Q.
Edad	:	20 años
Sexo	:	Femenino.
Ocupación	:	Empleada doméstica.
Historia Clínica	:	Estado de Salud favorable.
Diagnóstico Clínico	:	Presencia de caries de cemento radicular.
Pronóstico	:	Favorable.
Plan de Tratamiento	:	Colgajo periodontal mucoperióstico
Primera Visita	:	Se realizó el destartraje y pulido de los dientes indicándose la técnica de cepillado correcto
Segunda Visita	:	Se realizó la intervención quirúrgica.
Tercera Visita	:	Luego de una semana se retiró el apósito periodontal y los puntos de sutura.
Cuarta Visita	:	A los quince días se realizó otro control post-operatorio



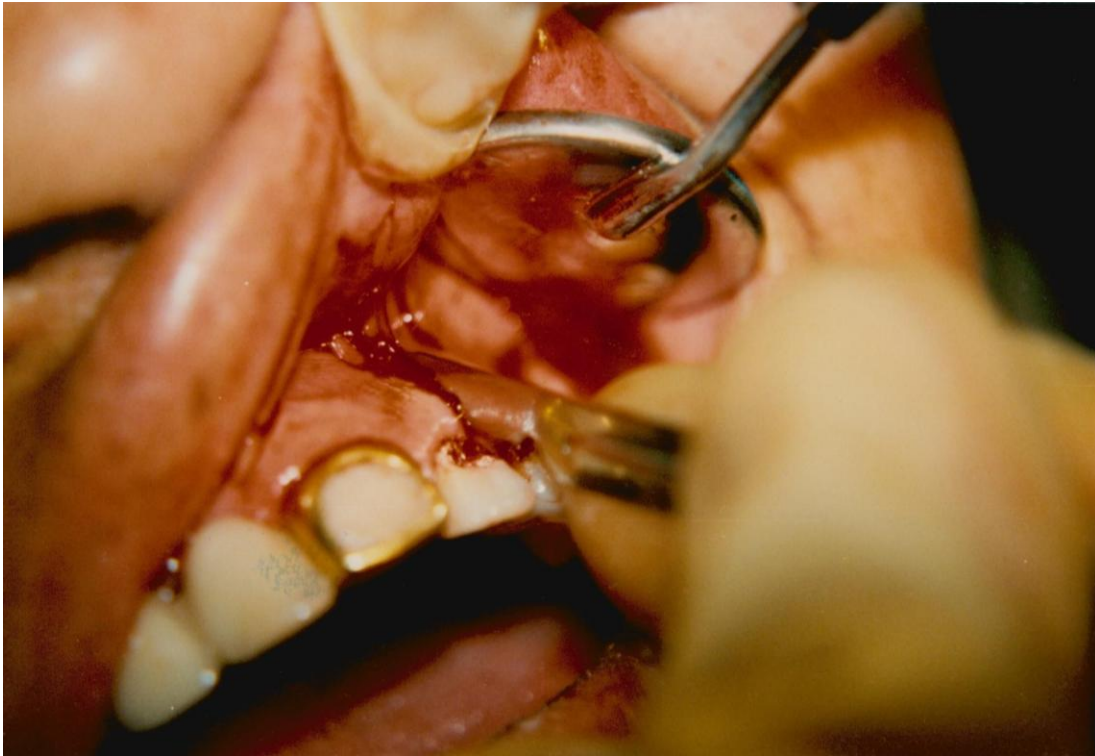
**Preoperatorio.**



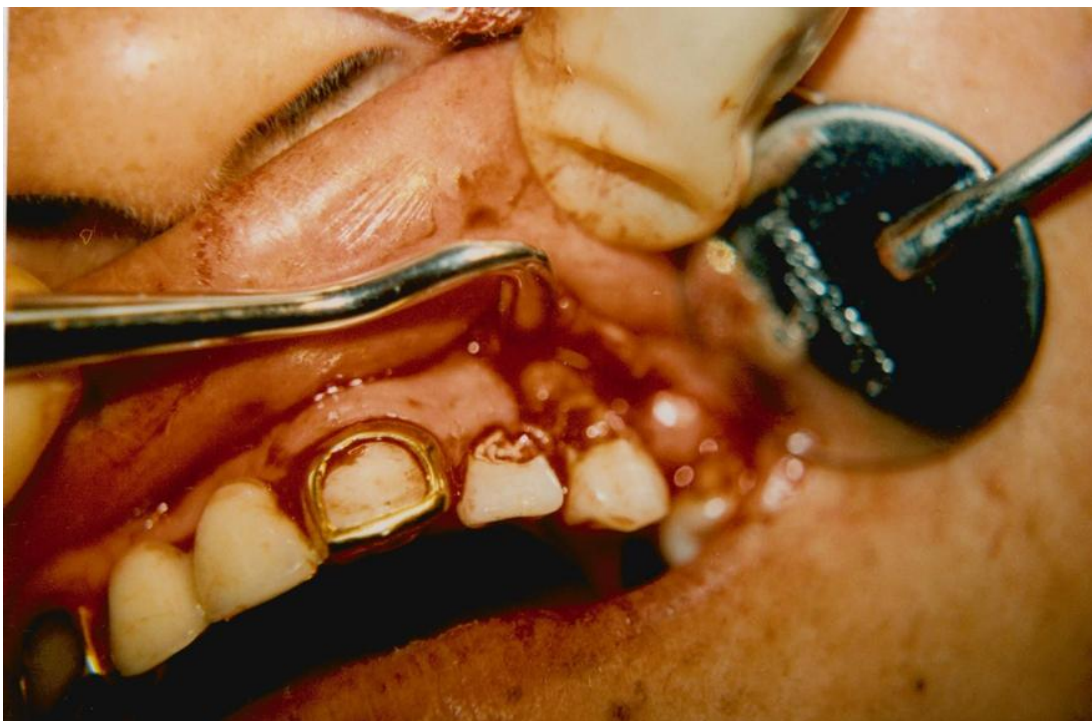**Anestesia.**



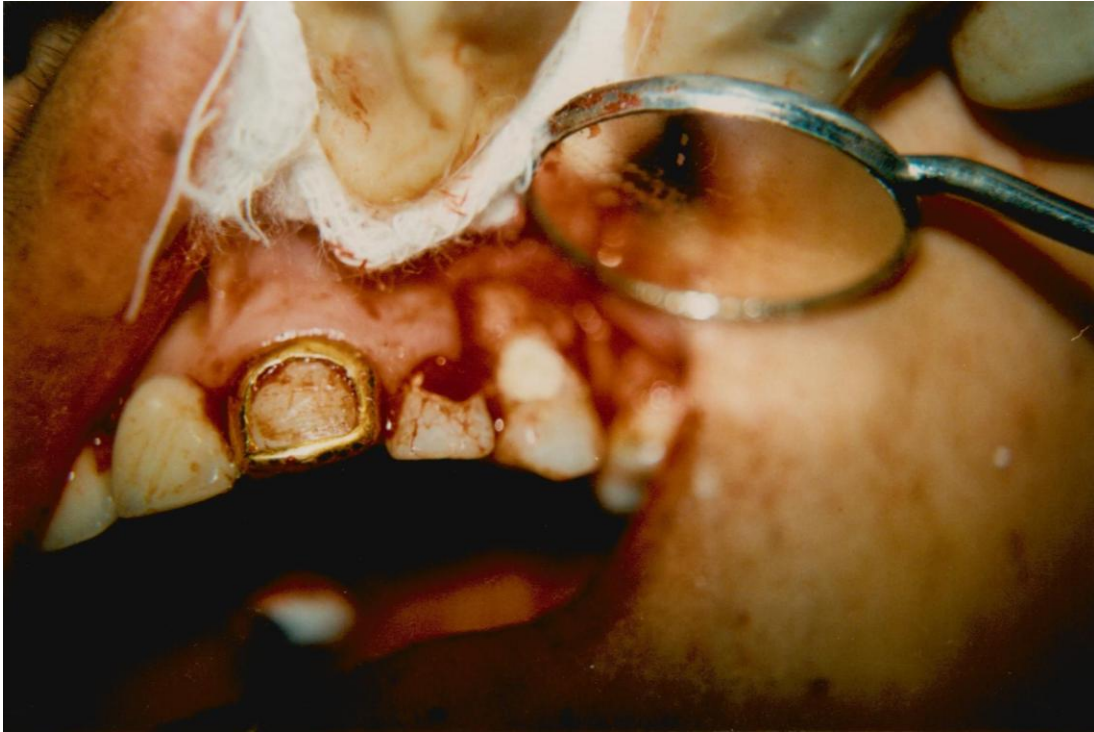
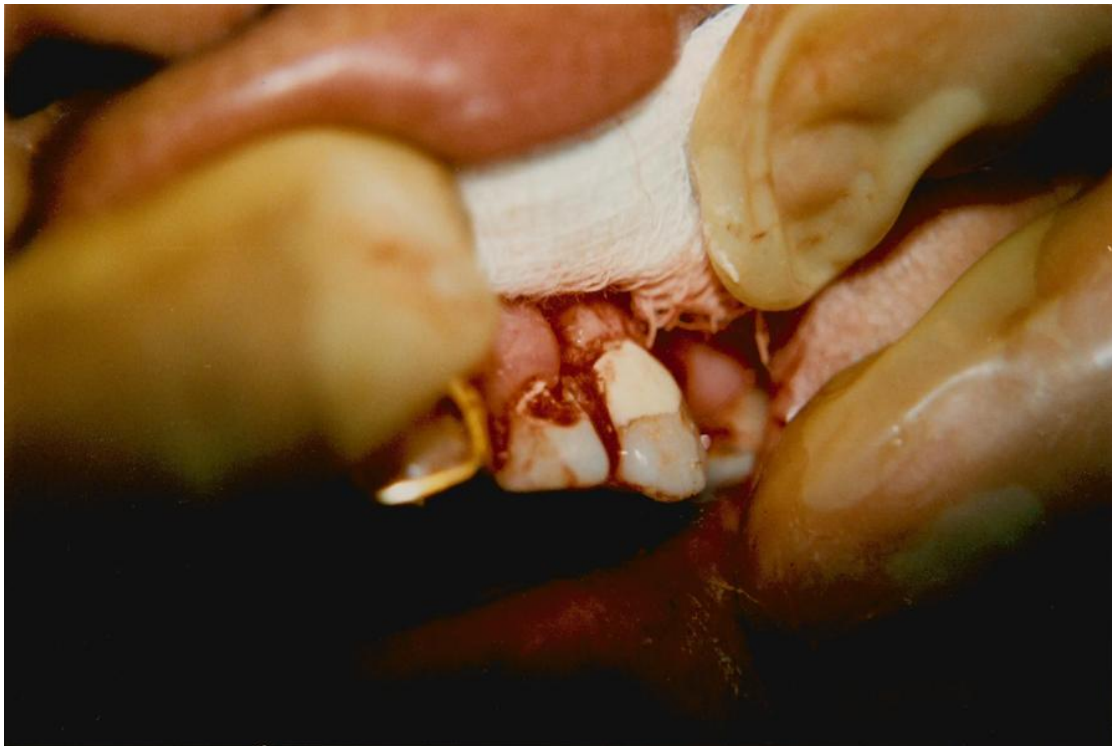**Incisión.**



**Levantamiento del Colgajo.**

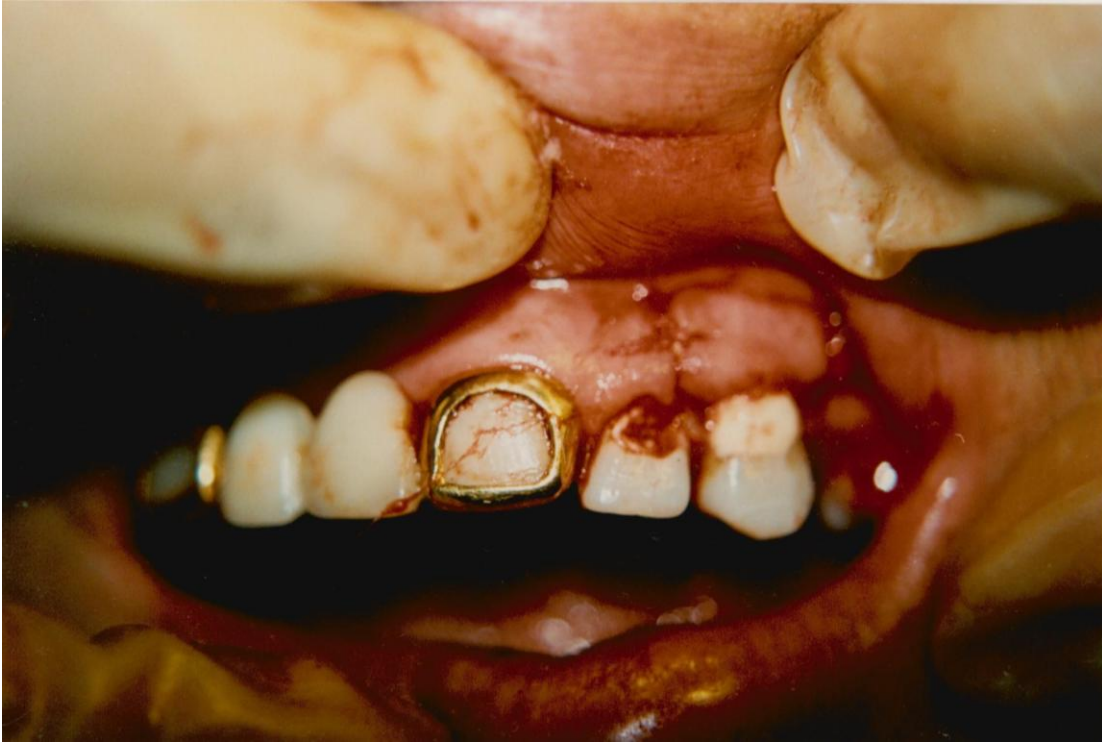



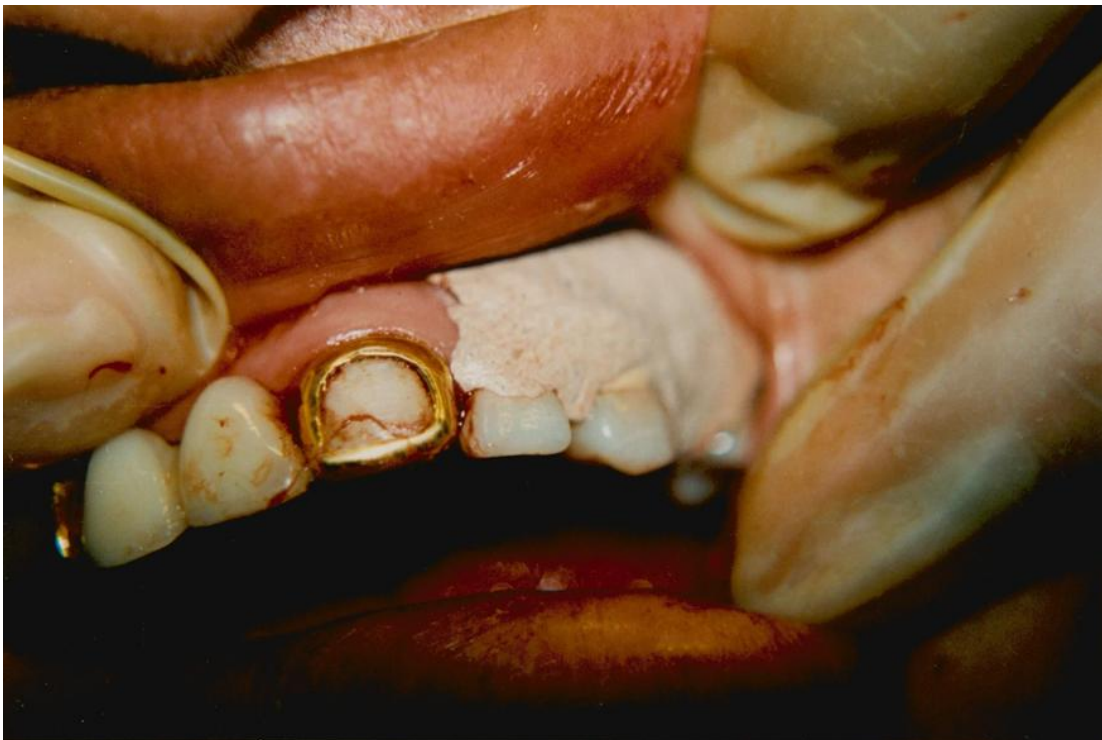**Preparación de la Cavity****Obtención de la Cavity.**



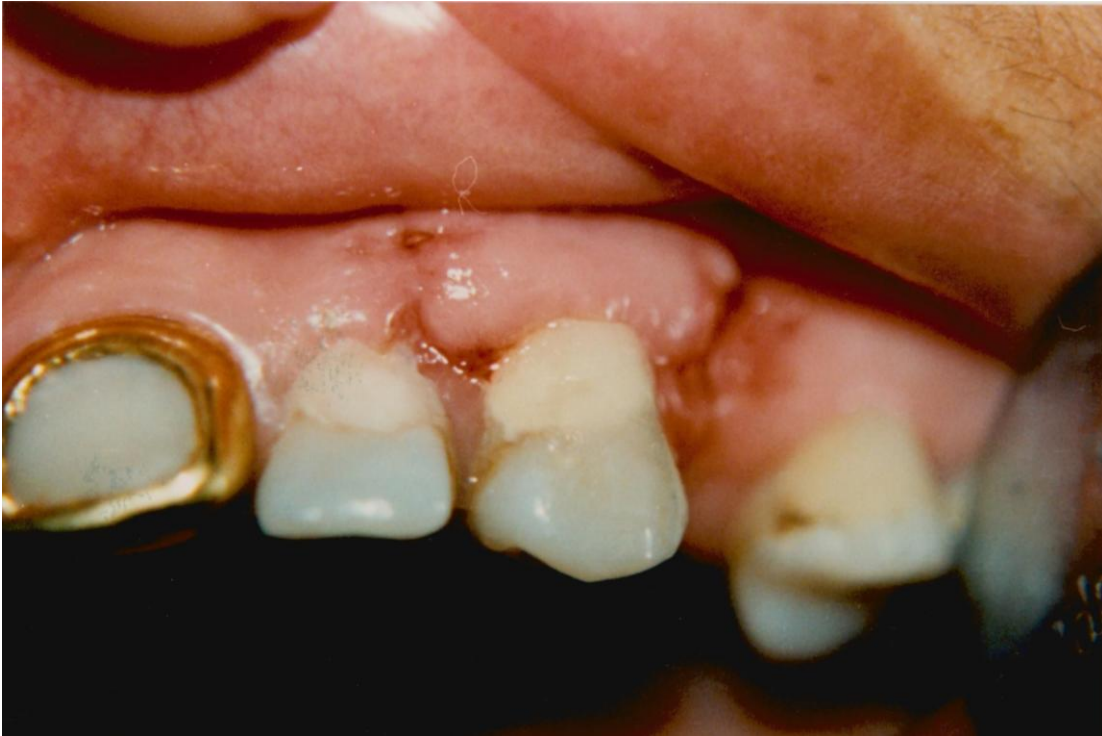**Puntos de Sutura.**



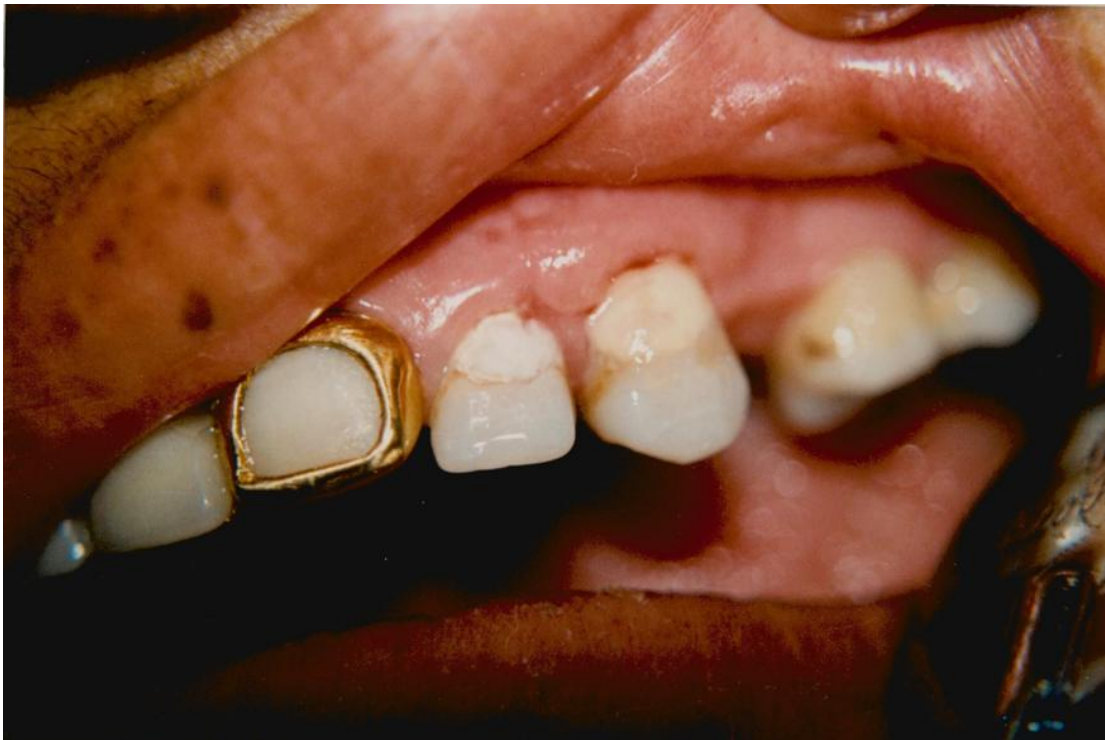**Apósito Periodontal.**



Postoperatoria a los siete días.



Postoperatoria a los diez días.



Postoperatoria a los quince días.

