

**CAPITULO I**  
**INTRODUCCION**

Este trabajo va dirigido a un amplio campo de la odontología como es la endodoncia, parte de la odontología que se ocupa de la etiología diagnóstico prevención, (importante en el cumplimiento de los procedimientos pasos y técnicas del trabajo diario de interés para odontólogos y estudiantes). Como otras ramas de la odontología, ésta ha evolucionado hasta llegar a métodos y materiales utilizados hoy en día.

Todo profesional conoce los distintos métodos utilizados en la endodoncia, pero esto no significa que esté exento de producir alguna iatrogenia, por esta razón trataremos de mostrar algunas alteraciones producidas en las piezas dentarias debido a la mala obturación, utilización inapropiada de material, o apertura inadecuada de la cavidad.

Se debe tener conciencia que todo tratamiento endodóncico realizado puede llegar a producir cambios, en especial en la estética del paciente, por esto una radiografía postoperatoria sería lo apropiado, acompañada de un seguimiento clínico.

Explicaremos en el presente trabajo, todo lo relacionado a la realización de una correcta endodoncia, desde la morfología dentaria, la preparación correcta de una cavidad de acceso, una buena instrumentación, obturación adecuada, la utilización

correcta de los distintos materiales de obturación, hasta las patologías que resultan de una ianotropía.

La práctica de la odontología hasta nuestros días ha progresado en forma ostensible, tanto desde el punto de vista médico, como teórico; permite al profesional en ejercicio, desempeñar un trabajo con eficacia y poco margen de error; desde luego todo supeditado a la capacidad profesional y honestidad del que la ejerce, este aspecto que es ajeno a la formación del futuro profesional por estar relacionado directamente con su educación, es posiblemente el causante de que se realicen aun en la actualidad y a pesar del adelanto científico y técnico, trabajos de mala calidad que repercuten en los tejidos bucales produciendo lesiones de origen iatrogénico.

La presencia, con alguna frecuencia, de estas lesiones en boca, nos hizo pensar en la necesidad de realizar este trabajo, con el objeto de establecer su frecuencia y determinar en lo posible si son lesiones producidas por imprudencia o negligencia, o por el empleo de técnicas inapropiadas.

Es nuestro deseo que en el curso de la investigación, podamos dilucidar estos problemas o incógnitas con la esperanza de

llegar a solucionar o evitar estas iatrogenias, reduciendo la presencia de decoloración de las piezas dentarias y problemas periapicales.

**CAPITULO II**  
**HISTORIA**

**CONSIDERACIONES INICIALES.-** La endodoncia considerada actualmente como una de las ramas más importantes de la Odontología, para lograr tal nivel de desarrollo, fue sometida a variados conceptos y filosofías, las cuales caracterizaron las distintas épocas de su evolución. Su estudio por lo tanto es, fascinante y sobre todo dinámico, dado que algunos conceptos que identificaron sus diversas épocas evolutivas sufrieron modificaciones radicales de acuerdo con las nuevas observaciones radiográficas, clínicas, bacteriológicas o histopatológicas.

Así, aun empíricamente, ya fue practicada desde el siglo I, cuando Arquígenes describe por primera vez un tratamiento para la pulpitis, aconsejando la extirpación de la pulpa para conservar el diente y, principalmente, para aliviar el dolor, iniciándose la primera fase de la historia de la endodoncia que se caracterizó por ser la época del empirismo.

**EPOCA DEL EMPIRISMO.-** Va desde el siglo I al año 1910; de alguna forma la endodoncia se realizó también entre los árabes, para quienes la extracción dentaria era un recurso extremo, creándose en consecuencia métodos y medios terapéuticos para conservar los dientes.

Luego en el siglo X Serapión colocaba opio en la cavidad de caries para combatir el dolor; en aquella época el dolor era

considerado como castigo divino, se basaban en lo sobrenatural y se justificaba la indicación de remedios extraordinarios para las distintas afecciones dentarias con el fin de fortificar al paciente y expulsar el demonio del mal. La odontología al igual que la medicina, quedó en este estado de atraso hasta la aparición de algunos hechos concretos que fueron el trabajo de grandes anatomistas.

El diagnóstico muy poco difundido, evidenció unas alteraciones patológicas, hasta entonces desconocidas, como eran las lesiones periapicales.

De este modo, hasta esa época, los malos resultados de los tratamientos endodóncicos no habían sido criticados hasta que en 1910 aparece el médico Inglés, William Hunter que critica violentamente la mala odontología que se practicaba, diciendo que ella era responsable de los focos de infección o sepsis bucal, como la conceptúa este autor. También creía que la dentina no tenía circulación, sensibilidad y capacidad de reparación en cualquiera de las condiciones de tejido vivo. Con estas críticas empieza la 2a. época.

**EPOCA DE LA INFECCION FOCAL Y LOCALIZACION ELECTIVA.-** (del 1910 al 1928). A partir de 1920 la teoría de la sepsis bucal a los E.U. siendo allí ampliamente estudiada bajo el punto de vista clínico y experimental.

En esa época había una diferencia entre aquellos que se dedicaban al estudio y a la práctica de la endodóncia, distinguiéndose tres grupos:

- a) Radicales
- b) Conservadores
- c) Investigadores

Los radicales, que constituían, la gran mayoría, por terror a la infección focal indicaban la extracción de los dientes despulpados, inclusive aquellos cuyo tratamiento endodóncico estaba bien realizado.

Los conservadores seguían realizando tratamientos endodóncico, procurando mientras tanto mejorar la técnica, y dando un poco más de bases científicas al mismo.

Algunos investigadores después de muchos trabajos realizados por diferentes autores obtienen piezas anatómicas de pacientes a través de la resección periapical y surge la necesidad de un mayor respeto por lo tejidos periapicales, iniciándose una moderación en el empleo de métodos y medios antibacterianos enérgicos, de acuerdo con principios más biológicos, surgieron la era biológica, dentro de la segunda época de la historia de la endodóncia.



En esta era biológica aparecen los primeros estudios relacionados con la instrumentación de los conductos radiculares; "Lo más importante en la terapéutica de las heridas infectadas, es la adecuada limpieza mecánica, ya que los tejidos necrosados sirven de refugio a los microorganismos y los protege de la acción antiséptica". También así las palabras de Sachs se volvieron célebres en endodóncia: "Lo más importante en el tratamiento endodóncico es lo que se retira y no lo que se coloca en el conducto radicular".

#### **EPOCA DEL RESURGIMIENTO ENDODONCICO.- (1928 - 1936)**

**Pruebas Radiográfica.-** A través de los exámenes radiográficos comprobaron:

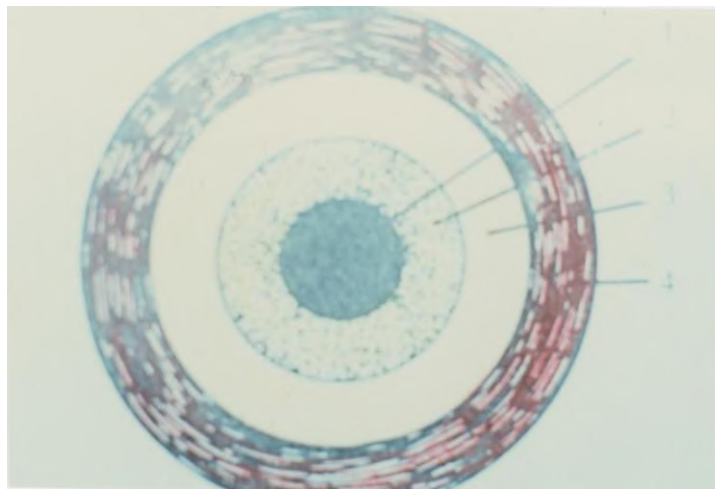
- a) La mala endodóncia que se practicada en la época.
- b) Que era imposible realizar un tratamiento endodóncico sin el empleo de los rayos X.
- c) Que las lesiones periapicales desaparecían después de un tratamiento endodóncico bien orientado y realizado.

**Pruebas Bacteriológicas.-** Los bacteriólogos, después de la extracción de los dientes con lesiones periapicales, recogían el material del fondo del alveolo y de sus ápices. Llevaban ese material a un medio de cultivo y posteriormente lo

incubaban en estufas. Por la gran proliferación bacteriana manifestadas en las muestras, estos investigadores comprobaron la presencia de bacterias y consiguientemente de la infección en la región periapical de los dientes despulpados.

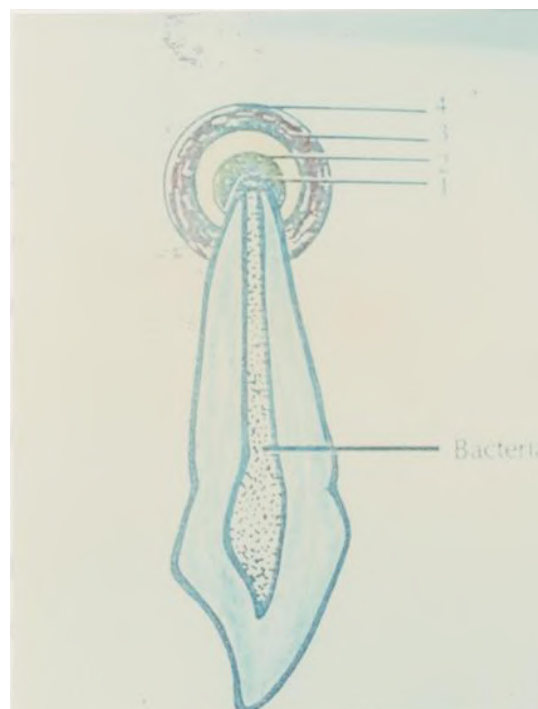
**Pruebas Histopatológicas.**- Los histopatólogos, mientras tanto, hicieron cortes histológicos de aquellas regiones, y raramente encontraron microorganismos, aun en caso de lesiones periapicales. Encontraron, eso sí, señales de inflamación, pero raramente microorganismos.

**ÉPOCA DE LA CONCRECIÓN (AFIRMACIÓN) DE LA ENDODONCIA.**- (1936-1940) En 1939, Fish no satisfecho con las experiencias hasta entonces realizadas, observó las alteraciones y las clasificó en 4 zonas bien definidas:



La primera que fue llamada zona de infección, se caracterizaba por la presencia de leucocitos polimorfonucleares, circundando un área de bacterias que representan la infección. La segunda zona, que llamó de contaminación, es la que no evidenció más microorganismos, sino sus toxinas que producían una destrucción celular.

Había en esta zona un predominio de linfocitos y a veces presencia de piocitos. La tercera zona, denominada zona de irritación tampoco presentaba microorganismos, pero sí sus toxinas se encontraban más diluidas. Esta zona se caracteriza por una activa fagocitosis por la presencia de histiocitos y osteoclastos.



Los primeros responsables de la destrucción de la trama colágena, y los segundos de la marcada lisis ósea, abriendo un verdadero vacío en torno de la lesión de la misma forma que el hombre, imitando a la naturaleza, derriba los árboles para impedir el avance del fuego durante los incendios. Ese espacio era inmediatamente rellenado por leucocitos polimorfonucleares para impedir el avance de la lesión.

Finalmente puso de manifiesto una cuarta zona llamada de estimulación, caracterizada por la presencia de fibroblastos y osteoclastos. En esta zona las toxinas están tan diluidas que en lugar de irritar, estimulaban a los fibroblastos para que formaran un nuevo tejido óseo, más compacto y sin embargo irregular, constituyendo una verdadera barrera de defensa orgánica.

En dientes despulpados e infectados la situación es análoga, es decir el foco de infección, sede de los microorganismos, se localiza en el interior del conducto radicular, mientras que en la región periapical encontramos las zonas de defensa orgánica. Es por esta razón que se acostumbra a repetir que esta región es sagrada por su poder de autorreparación.

La región periapical, al estar directamente relacionada con el periodoncio podrá sufrir consecuencias de las alteraciones del mismo, sea por la propagación de bacterias, como también por la acción de sus productos (las toxinas), o por los productos

tóxicos de la propia descomposición pulpar, que irán a determinar las más variadas reacciones periapicales, sea de carácter proliferativos como en los granulomas y en los quistes, sea de carácter exudativo como en los abscesos.

Esas alteraciones periapicales, cuando son de etiología bacteriológica, son el resultado de desequilibrio de 3 factores que se interrelacionan en la siguiente ecuación.

$$A.p. = \frac{\text{Numero de microorganismos} \times \text{Virulencia}}{\text{Resistencia orgánica}}$$

(A.p.= Alteraciones periapicales)

Los microorganismos ubicados en el conducto radicular rara vez tienen movilidad, es decir ellos no caminan hacia la región periapical, encontrando condiciones óptimas para su proliferación y multiplicación y podrán crecer hacia fuera del conducto radicular. Cuando esto sucede, el número de microorganismos y de virulencia es elevado y la resistencia orgánica está debilitada por un motivo cualquiera, las bacterias penetran masivamente en esa región, en la que estando los leucocitos neutrófilos polimorfonucleares impotentes se producirán la formación de un proceso periapical agudo.

También sucede lo contrario, es decir si la virulencia fuera baja y la cantidad de microorganismos pequeña aun con capacidad de multiplicarse y proliferar lentamente siempre que las resistencia orgánica sea buena, a medida las bacterias llegan a la región periapical, van siendo destruidas. En este caso, existe un especie de equilibrio. Tenemos así una reacción alveolar crónica y, ocasionalmente un absceso periapical crónico.

Si todavía el número fuera pequeño y la virulencia baja, podrán no ser bacterias sino sus toxinas las que al difundirse a través del foramen apical irán a producir en sus proximidades una lisis ósea y más adelante estarán tan diluida que simularán la formación de un tejido fibroso de granulación con una pared de hueso esclerosado. En este caso, tenemos una irritación de baja intensidad y larga duración, con una reacción también crónica, constituyendo el llamado granuloma periapical.

Si además de esto, los restos de Malassez fueran estimulados, tendremos la formación de un quiste.

Los esquemas son representativo de las alteraciones periapicales de etiología bacteriológica, basados en el equilibrio de los factores interrelacionados con la ecuación

citada. Los números representan didácticamente los valores del numerador y el denominador de la referida ecuación.

Número de microorganismos elevado + alta virulencia = Reacción periapical

Resistencia orgánica baja aguda (absceso agudo)

Número de microorganismos pequeño + baja virulencia = Reacción Periapical

Resistencia orgánica buena crónica (absceso crónico)

Número de microorganismos reducido + baja virulencia = Granuloma

Resistencia orgánica buena

Número de microorganismos reducido + baja virulencia = Quiste apical

Resistencia orgánica buena + restos epiteliales de

Malassez

**SIMPLIFICACIÓN ENDODONCIA.**- (1940 - 1980) Kutler nos afirma:

"La tendencia de revisar y comparar las técnicas, es con la finalidad de elegir las mejores y más simples, suprimiendo de la práctica endodóncica lo superfluo y lo necesario, para que su realización sea más rápida menos complicada y más accesible al profesional y al propio paciente."

Así la simplificación endodóncica puede ser definida de una manera fácil y rápida de practicar un tratamiento por medio de una habilidad profesional bastante depurada, implicando una disminución de tiempo de trabajo y consecuentemente, una

reducción del stres, tanto por parte del profesional, como por parte del paciente.

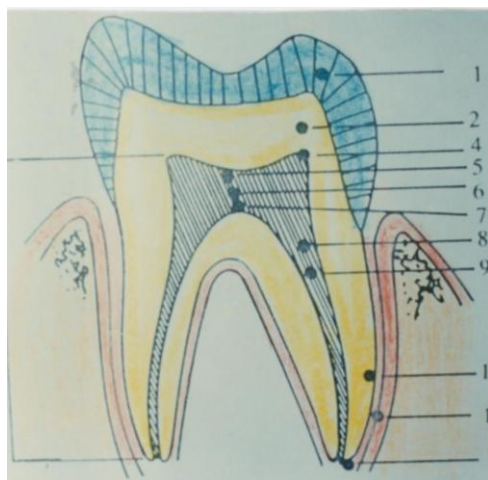
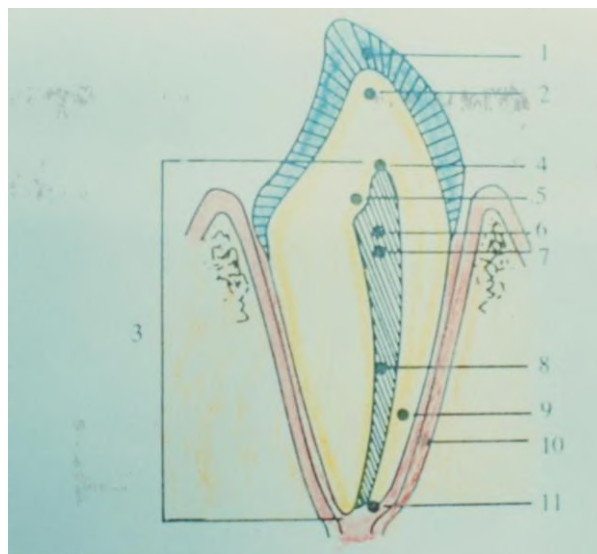
En esta simplificación, sin embargo no pueden ser subestimados lo nuevos conocimientos y principalmente las bases biológicas que rigen el tratamiento endodóncico. Así por ejemplo. el problema que incluye el concepto de evaluación del éxito de este tratamiento requiere una definición, ya que no está completamente establecido. existen controversias, que demuestran que aún no está plenamente comprendido por parte de clínicos e investigadores el fenómeno de la reparación apical y periapical después del tratamiento de los conductos radiculares.



**CAPITULO III**  
**MORFOLOGIA DENTARIA**

La finalidad de una morfología sobre la anatomía interna de los conductos es la de valorar mejor la importancia de este estudio, como también tomar conocimiento de lo mucho que se ha hecho para que podamos obtener hoy mayores porcentajes de éxitos en los tratamientos de conductos.

**DEFINICIONES Y CONSIDERACIONES GENERALES.-**



**Cavidad Pulpar.-** Es el espacio interior del diente, ocupado por la pulpa dental, limitado en toda su extensión por la dentina, excepto a nivel del foramen ó forámenes apicales.

Topográficamente, esta cavidad está dividida en dos regiones: la porción coronaria, que comprende la cámara pulpar, y la porción radicular que comprende el conducto radicular.

**Cámara Pulpar.-** Es la porción que aloja la pulpa coronaria y presenta las siguientes partes:

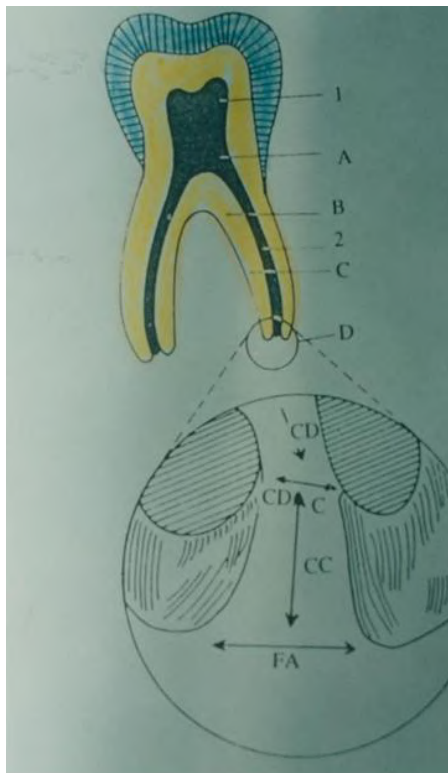
**Pared oclusal, pared incisal o techo.-** Es la porción de la dentina que limita la cámara pulpar en dirección oclusal o incisal. Esta pared presenta saliencias y depresiones que corresponden a los surcos y a los lóbulos de desarrollo (cuernos pulpares)

**Pared Cervical o Piso.-** Es la pared opuesta y más o menos paralela a la pared oclusal. Un corte horizontal a nivel del cuello dentario nos muestra que esta parte de la cámara pulpar se presenta generalmente como una superficie convexa, lisa y pulida en la parte media, ofreciendo a nivel de sus ángulos, depresiones que corresponden a las entradas de los conductos radiculares, de forma cónica.

Esta características anatómica ayuda mucho al profesional en la localización de los conductos, pues, una sonda explorada adaptada para la endodoncia, al ser deslizada por el piso de la cámara, se orienta naturalmente hacia esos orificios.

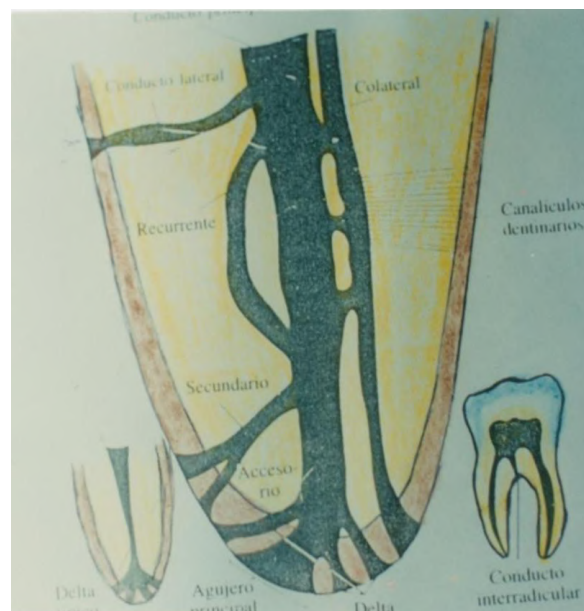
En los dientes anteriores, generalmente no existe un límite preciso entre la cámara pulpar y el conducto radicular, dado que estas porciones se continúan recíprocamente.

Pared mesial, distal, vestibular y lingual.- Son porciones de dentina de la cámara pulpar que corresponden a la caras de la corona dentaria. Esas paredes generalmente son convexas, principalmente las mesiales de los molares, cuya convexidad a veces acentuada dificulta mucho la localización de los conductos mesiales.



**Conducto Radicular.-** Es el espacio ocupado por la pulpa radicular, que presenta aproximadamente la forma exterior de la raíz, no ofreciendo, sin embargo, la misma regularidad en razón de la formación de la dentina reaccional. Se inicia a nivel del piso de la cámara pulpar y termina a nivel del foramen apical.

Desde el punto de vista didáctico este espacio se divide en tercios: cervical, medio, y apical. El conducto radicular se presenta constituyendo por dos conformaciones que representan el conducto dentario y el cementario. El conducto dentario que aloja la pulpa radicular, es "el campo de acción del endodoncista" mientras que el conducto cementario deberá ser respetado para crear con eso las condiciones fisiológicas para su reparación postratamiento.



El conducto radicular principal puede, además, ofrecer múltiples ramificaciones, recibiendo denominaciones diversas, de acuerdo a sus disposiciones.

**Lateral.-** Es una ramificación que corre del conducto principal al periodonto, generalmente por encima del tercio apical.

**Secundario.-** Es el conducto que derivándose del conducto principal a nivel del tercio apical, alcanza directamente la región periapical.

**Accesorio.-** Es el conducto que se deriva del anterior para terminar en la superficie del cemento.

**Colateral.-** Es un conducto que corre más o menos paralelo al principal, pudiendo alcanzar la región periapical de manera independiente.

**Delta Apical.-** Está constituido por las múltiples terminaciones del conducto radicular principal, que determinan la aparición de múltiples foráminas en reemplazo del foramen único.

**Interradicular.-** Es una ramificación que se observa a nivel del piso de la cámara pulpar.

Las múltiples ramificaciones, desde el punto de vista clínico, son motivo de gran preocupación en los casos de tratamiento de los conductos radiculares de dientes con vitalidad pulpar, dado que los remanentes pulpares vivos, de estos espacios,

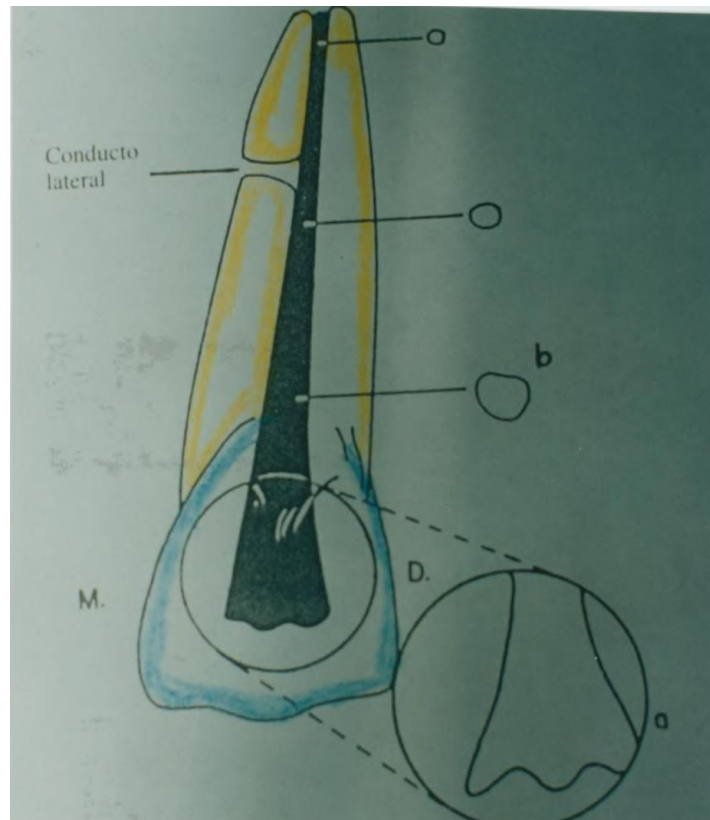
organismo, por medio del periodonto, reparar las estructuras lesionadas, siempre que se mantenga la vitalidad del contenido pulpar de las referidas ramificaciones. Se justifica así, una vez más, la impropiedad del uso de las sustancias bactericidas, por lo tanto citotóxicas y destructoras de las células vivas, tanto de soluciones irrigadoras como de apósitos tóxicos entre sesiones. Del mismo modo, una condensación lateral vigorosa durante la fase de obturación de los conductos radiculares, está contraindicada en estos caso.

En el tratamiento de dientes despulpados, infectados o ambas, debemos utilizar todos los recursos con la finalidad de remover el contenido séptico de aquellas ramificaciones, creando condiciones óptimas para la reparación. En estos casos se justifica el empleo de soluciones bactericidas y productos que ofrezcan propiedades fisicoquímicas de limpieza mecánica de las referidas ramificaciones, como también, una condensación lateral más vigorosa.

#### FORMA Y DIRECCIÓN DE LO CONDUCTOS.-

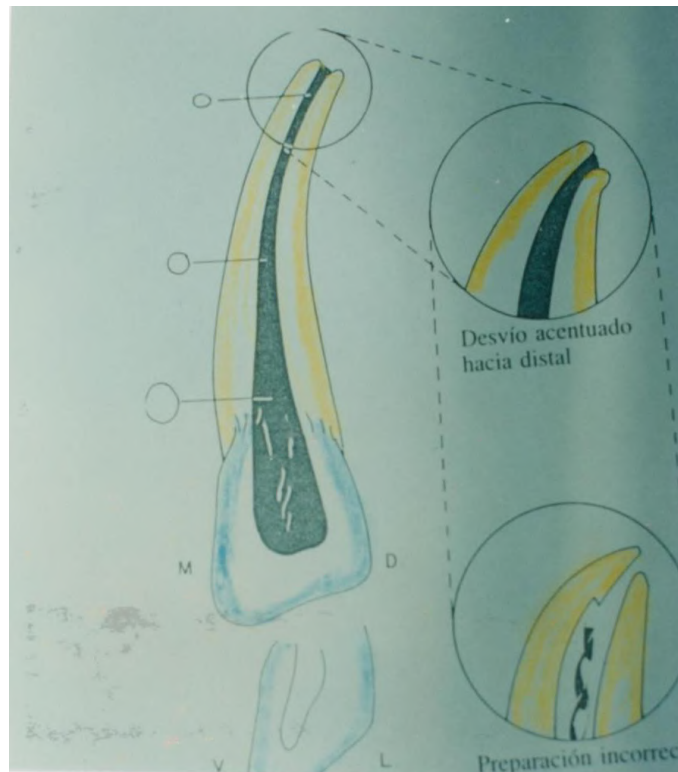
**Incisivo central superior.- Cámara pulpar.**- Es amplia en sentido mesiodistal con sus cuernos bien delimitados en el diente joven. A nivel del cuello sufre un estrechamiento y luego continúa con el conducto radicular que es un conducto

largo único y amplio, no sufre dificultades técnicas para el tratamiento. Tiene una inclinación normal mesiodistal.



**Incisivo Lateral Superior.- Cámara pulpar.-** Con las mismas características que el anterior pero con dimensiones menores. La cámara pulpar es única y cónica como la del central con dimensiones menores. En las proximidades del cuello presenta un ligero aplanamiento que se ve disminuido a medida que se aproxima al ápice, si examinamos en un corte horizontal de la raíz a nivel, comprobaremos que el conducto se presenta de forma circular. Se inclina hacia distal.-

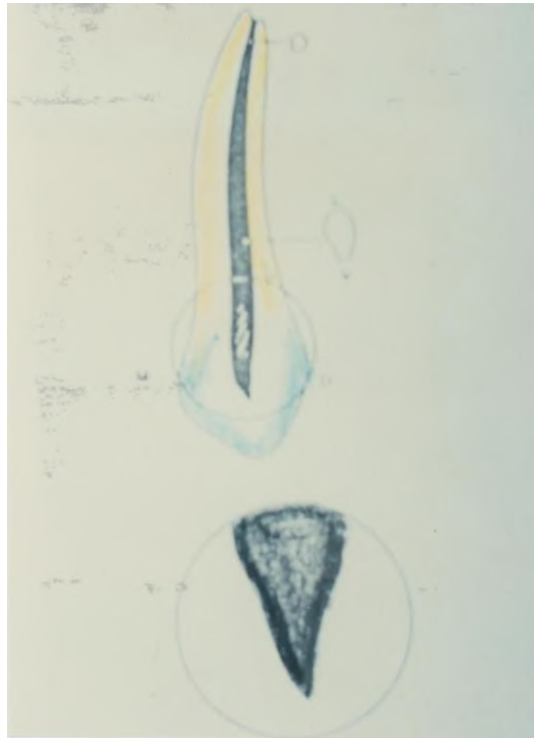



**Canino Superior.- Cámara pulpar.-** Es amplia en sentido vestibulopalatino, principalmente a nivel de su unión con el conducto radicular, donde se ve una construcción en sentido mesiodistal. El techo presenta una concavidad bastante acentuada y corresponde a la cúspide perforante de este diente. Para la apertura coronaria, es necesario eliminar esa concavidad, para evitar que puedan alojarse en ella restos pulpaes, sangre, medicamentos u otras sustancias y determinar en consecuencia el oscurecimiento del diente después del tratamiento.

**Conducto Radicular.-** Es amplio casi siempre recto y por lo tanto el más largo de los dientes humanos, en un corte

horizontal a nivel del tercio apical, nos muestra que el conducto se presenta en forma ovalada, siendo el diámetro vestibulo lingual mayor que el mesiodistal. Del tercio medio hacia apical, el conducto se vuelve redondeado esto facilita la acción de los ensanchadores y las limas, Es recto en la gran mayoría de los casos, pero puede presentar un inclinación hacia distal.

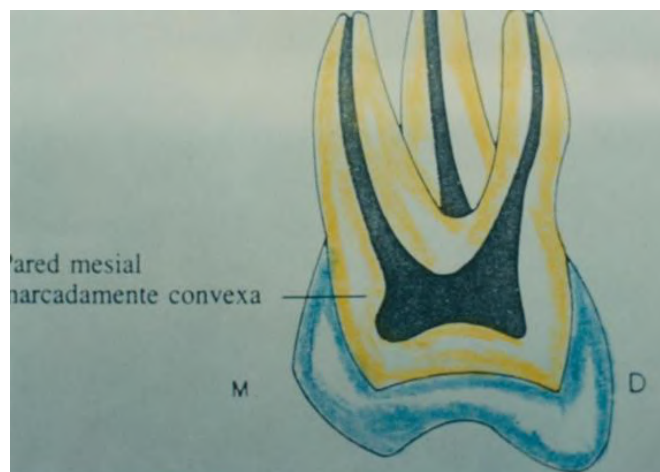


**Los Premolares Superiores.-** Tienen una cámara pulpar amplia en sentido vestibulolingual, con marcado achatamiento mesiodistal. Los cuernos pulpares están bien limitados y el vestibular es generalmente más largo que el lingual. En el primer premolar, esta cámara suele estar ubicada mesialmente

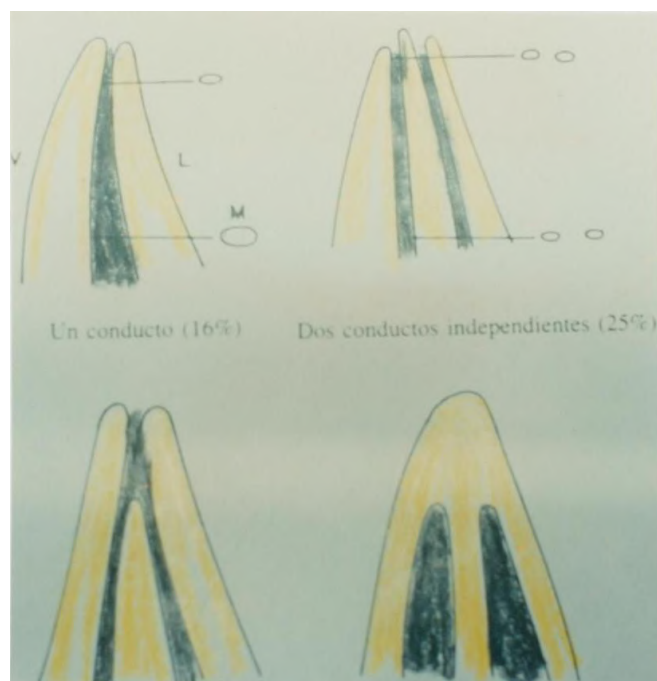
con respecto al diámetro mesiodistal de la corona. En el segundo premolar, la cámara pulpar sufre, con frecuencia, variaciones en su forma y tamaño, según la topografía de los conductos radiculares, el conducto radicular del primer premolar, tenga o no dos raíces, presenta, dos conductos (vestibular y palatino). Cuando existe una raíz única, la presencia de un tabique dentario, tal vez como consecuencia del fuerte aplanamiento de la raíz en sentido mesiodistal determina la aparición de dos conductos redondeados.

Observación.- Después del incisivo central inferior, es el diente que presenta mayor porcentaje de curvatura hacia vestibular.

**El Primer Molar Superior.-** Cámara Pulpar.- Es amplia en sentido vestibulolingual y bastante estrecha en sentido mesiodistal. Los cuernos pulpares suelen presentarse poco definidos, siendo los vestibulares más largos que los linguales.



Conducto Radicular.- Presenta tres raíces separadas en el 100% de los casos, el mesiovestibular es el primero que generalmente aparece al hacer la apertura de la cámara que, con frecuencia, se encuentra ubicada mesialmente respecto al diámetro mesiodistal de la corona. En el piso de la cámara pueden verse claramente las entradas de los tres conductos principales. La correspondiente al conducto lingual es generalmente circular y en forma de embudo. La del conducto distal, bastante más pequeña, es también circular y nace directamente del piso de cámara, mientras que el orificio correspondiente a la entrada del conducto mesial suele estar marcadamente estrechado en sentido mesiodistal y a veces presente dos entradas y bifurcaciones del conducto en la raíz.





**Segundo Molar Superior.- Cámara Pulpar.-** Morfólogicamente es semejante a la anterior siendo la única diferencia el mayor aplanamiento en sentido mesiodistal. El canal de entrada del conducto MD corresponde a la cúspide del mismo nombre, y como consecuencia del mayor aplanamiento mesiodistal de la cámara pulpar, la entrada del conducto distovestibular se inicia generalmente en la misma depresión del piso que da origen al conducto anterior.

**Conducto Radicular.-** Presenta sus raíces separadas en más del 50%, correspondiendo el resto a las más diversas formas de fusiónamiento de las raíces. Los conductos se presentan con

esclarecer mientras tanto que la duplicidad del conducto mesiovestibular es rara.

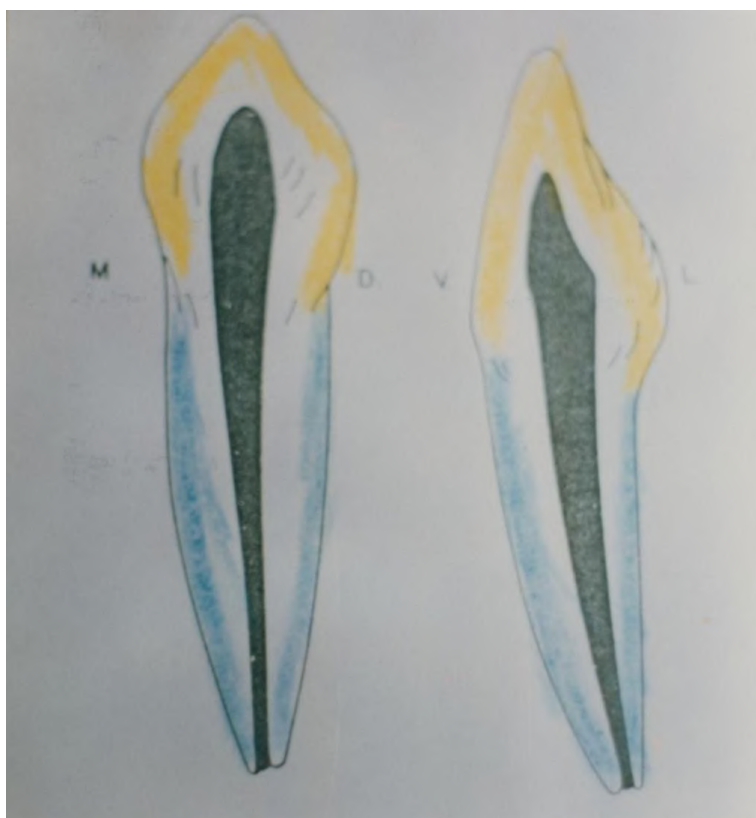
**Tercer Molar Superior.-** Debido a las dificultades técnicas de tratamiento y a las anomalías anatómicas que presentan (las raíces frecuentemente aparecen fusionadas ), el tercer molar superior e inferior, están incluidos dentro de las contraindicaciones. Sin embargo, cuando el examen clínico indica un tratamiento, es sólo el estudio de la radiografía periapical para el diagnóstico, el que nos va a revelar la posibilidad de la realización del tratamiento.

**Incisivo Central Inferior.-** Cámara Pulpar.- Presenta características semejantes al superior, aunque con dimensiones más reducidas. Conducto radicular.- La raíz de este diente presenta un gran aplanamiento en sentido mesiodistal, y el conducto imitando el aspecto externo de la raíz, también es aplanado en ese sentido. La presencia de tabiques de dentina en esta ubicación determina la bifurcación del conducto (vestibular y lingual) y se unen nuevamente terminando en un foramen único. Rara vez la separación del conducto es completa, pudiendo en estos casos existir forámenes separados. Para el tratamiento endodóncico, en un incisivo inferior que presente dos conductos, se deberá procurar remover el tabique entre ambos, transformándose en un conducto único.

**Incisivo Lateral Inferior.-** Las consideraciones iguales al anterior, con la diferencia que la dirección del conducto, generalmente va más hacia distal.

**Canino Inferior.-** Cámara Pulpar.- Semejante al superior.

**Conducto Radicular.-** La bifurcación se encuentra en un 43%



pudiendo ser completa es decir, con dos raíces, o incompleta con dos conductos y una raíz única. A nivel del tercio cervical o medio podemos observar, ciertas irregularidades debidas a la morfología de la pared del conducto, es decir,

dilaceraciones, estrechamientos bruscos, formando verdaderas bolsas o cámaras que son significativas, para la técnicas operatorias.

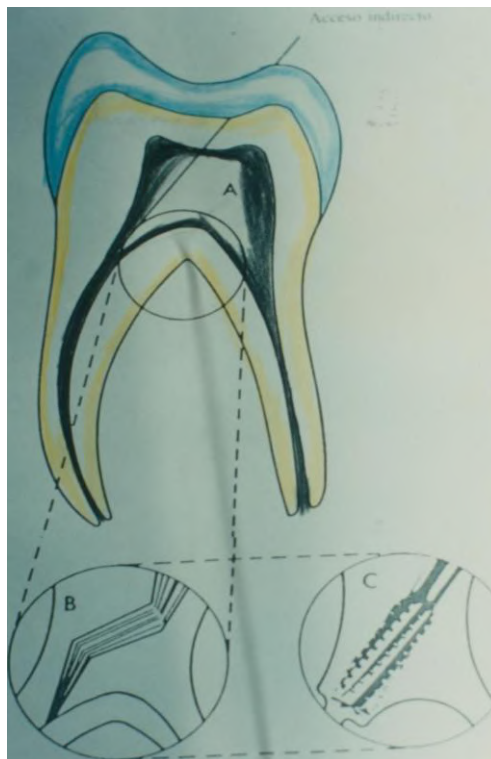
**Premolares Inferiores.- Cámaras Pulpares.**- Ambas son semejantes. El techo presenta dos concavidades que corresponden a la cúspide vestibular y lingual, siendo la vestibular bastante más pronunciada principalmente en los jóvenes. Importante en la apertura coronaria, que debe incluir la cúspide vestibular.

**Conducto Radicular.**- El primer premolar inferior presenta un conducto único aplanado en sentido mesiodistal. Rara vez este conducto ofrece una bifurcación a nivel del tercio apical, dificultando en muchos las técnicas endodónticas. El conducto radicular del segundo premolar inferior, es de forma semejante al del primero, siendo sin embargo mayor y menos aplando en sentido mediodistal.

**Primer Molar Inferior.- Cámara Pulpar.**- Este diente presenta su cámara pulpar aproximadamente cuboide, aunque tiene tendencia a la forma triangular a medida que nos aproximamos a su piso. El techo presenta tantas concavidades como cúspides tiene, y por lo tanto son tres vestibulares y dos linguales. La pared mesial, acentuadamente convexa, dificulta a veces la



localización de los conductos mesiales, Durante el acto de apertura coronaria, debemos eliminar esa convexidad, realizando lo que se dio en llamar "el desgaste compensatorio" en el cual se emplean instrumentos y fresas especiales. Un corte horizontal a nivel del cuello de este diente, nos muestra que el piso es de forma triangular con vértice hacia distal, donde se localiza la entrada del conducto distal, su base mayor girada en consecuencia hacia mesial, presenta a nivel de sus ángulos depresiones que corresponden a las entradas de los conductos radiculares mesiovestibular debajo de la cúspide correspondiente aproximadamente con el surco central.



Conducto Radicular.- Presenta dos raíces perfectamente diferenciadas y separadas en la gran mayoría de los casos. Excepcionalmente, puede ofrecer una tercera raíz dispuesta separadamente a nivel disto lingual.

Conducto Distal.- De apertura infundibuliforme, se presenta aplanado en sentido mesiodistal, amplio y largo siendo recto en la mayoría de los casos, y con desviación hacia distal en algunos casos. Esta desviación no ofrece dificultades técnicas de tratamiento dado que las tendencias del instrumento es la de dirigirse en aquella dirección.

Conducto Mesial.- Únicos, atrésicos, largos y redondeados. Presentan una curvatura hacia distal en la mayoría de los casos, lo que dificulta mucho la instrumentación, aumentándose aún más por la marcada convexidad de la pared mesial de la cámara pulpar. Estos conductos pueden presentar las siguientes formas:

- a) Trayectoria paralela e independiente, terminando en dos forámenes
- b) Trayectoria convergente en sentido apical, terminando en un conducto único
- c) Conducto único y amplio (en los jóvenes)

**Segundo Molar Inferior.- Cámara Pulpar.**- Semejante a la anterior, varía solo en el número de concavidades que corresponden a las cúspides, cambiando en consecuencia el aspecto anatómico de las cúspides.

**Conducto Radicular.**- Las raíces se presentan separadas, en un 39% de los casos. En el resto están comúnmente fusionadas, motivo por el cual sus conductos son más estrechos y más difíciles de tratar.

**Tercer Molar Inferior.**- En relación con este diente, hacemos las mismas observaciones relativas al superior, dado que, debido a las dificultades técnicas del tratamiento y a las anormalidades anatómicas que presentan, generalmente se ubican dentro de las contraindicaciones.

Cuando el examen clínico, sin embargo, indicase un tratamiento como consecuencia del valor estratégico del diente será la radiografía la que nos va a revelar la posibilidad de intervención.

En este capítulo, tratamos de resaltar la gran necesidad que tiene el endodoncista de un correcto y minucioso conocimiento de la anatomía de la cavidad pulpar, dado que el examen radiográfico, aún imprescindible para el tratamiento, es de valor relativo con relación a algunos aspectos abordados.

**CAPITULO IV**

**RELACION DE LA MORFOLOGIA  
DENTARIA Y LA PREPARACION DE LA  
CAVIDAD DE ACCESO**

Los cambios de coloración en la pieza dentaria pueden deberse a muchos factores entre los que tenemos. una mala apertura de la cavidad de acceso, esto muchas veces es debido a una falta de conocimiento de la morfología normal de la pieza dentaria. Por lo que describiré a continuación la forma, tamaño, zonas y técnicas de apertura coronaria de cada una de las piezas dentarias de la arcada, para un buen tratamiento endodóncico.

**DEFINICIÓN E IMPORTANCIA.-** La cavidad de acceso o apertura coronaria es la fase quirúrgica inicial del tratamiento endodóncico, que comprende la apertura de la cámara pulpar con la consiguiente remoción de todo su techo, así como la realización de desgastes compensatorios a fin de que nos permita un acceso directo, amplio y sin obstáculo a la zona apical del conducto radicular.

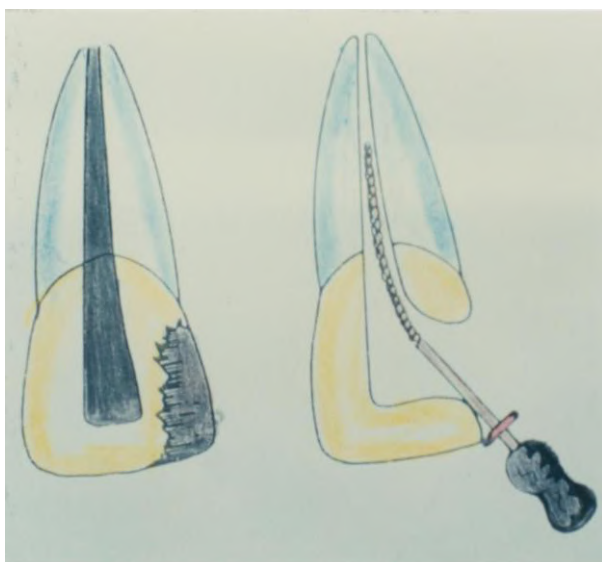
Esta fase es de primordial importancia, dado que bien realizada, nos proporciona la posibilidad de una ejecución correcta de las demás fases del tratamiento. Sólo para reforzar este punto de vista, basta mencionar que una apertura incorrecta nos llevará infaliblemente a una definición deficiente preparación biomecánica, dado que nuestros instrumentos no tendrán acceso a todas la paredes del conducto, y en consecuencia, la desinfección y la obturación también serán perjudicadas y el fracaso sería inminente.

Para realizar correctamente este paso, será necesario que el profesional posea ciertos conocimientos básicos sin los cuales podrá comprometer el éxito de la intervención. Aparte de tener un perfecto conocimiento de la morfología de la cámara pulpar, se debe conocer las posibles alteraciones que la misma podrá sufrir a causa de los más variados agentes, por ejemplo: La calcificación consiguiente al avance de la edad, las pérdidas de sustancias tales como: erosión, fracturas, abrasiones y caries que provocan alteraciones en la morfología normal de esa cavidad.

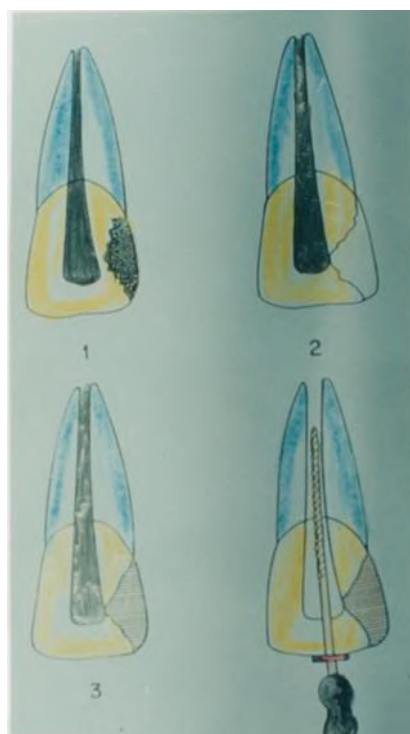
También se dice "Toda apertura coronaria deberá ser hecha de manera tal que nos ofrezca el acceso directo al conducto radicular por medio de una línea recta." Ya que es común observar principalmente en dientes anteriores y superiores aperturas indirectas, es decir aperturas realizadas através de las caras proximales aprovechando, el profesional, la existencia allí de una cavidad de caries. Este tipo de apertura deberá ser totalmente abolida, pues además de no permitirnos una limpieza mecánica del conducto, dado que los instrumentos irán a actuar solamente sobre una de sus paredes, podrá también provocar la formación de escalones, la perforación de la raíz y la preparación en forma de hendidura, principalmente en el tercio apical. Otro inconveniente es la retención de los restos pulpares, sangre y otros detritus, en

la cavidad que corresponde al cuerno pulpar opuesto a la apertura provocando el oscurecimiento de la corona dentaria. "El límite de la apertura coronaria deberá ser de manera que incluya en su interior todos los cuernos pulpares".

Este principio adquiere mayor importancia tratándose de dientes anteriores, dado que las concavidades que corresponden a los cuernos pulpares del techo de la cámara pulpar, podrán retener sangre, medicamentos, etc. que son responsables del oscurecimiento de los dientes despulpados.



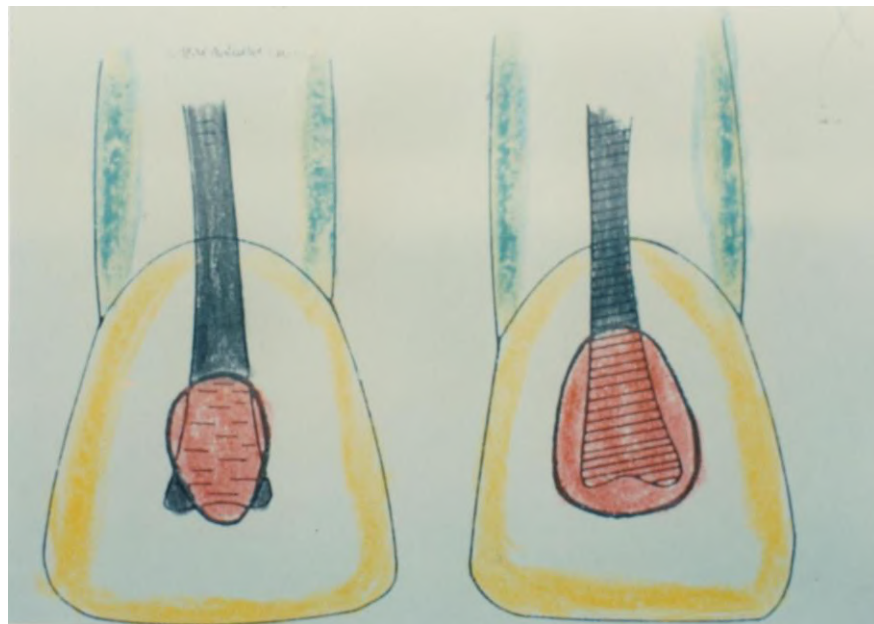
Forma Incorrecta



Forma Correcta

El empleo de una sonda exploradora por medio de su punta, terminando en ángulo agudo, es de gran valor para verificar la presencia de concavidades aún existentes en el techo de la cámara pulpar. "Todas las saliencias del techo o la pared oclusal o la pared incisal de la cámara pulpar deberán ser eliminadas, pues estas saliencias podrán determinar también el oscurecimiento del diente."

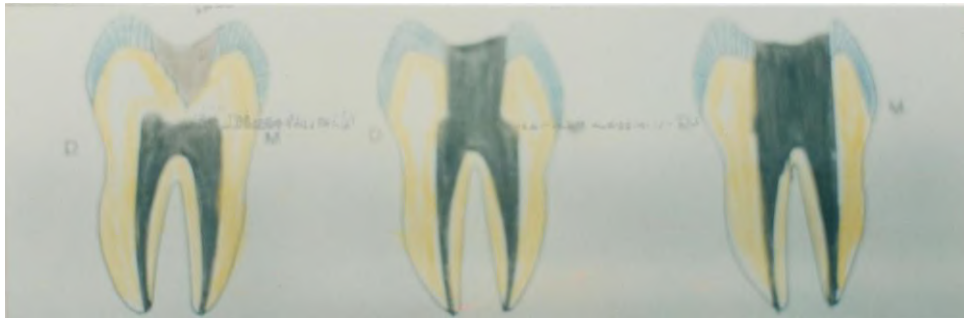"Nunca deberá deformarse la pared cervical o el piso de la cámara pulpar, dado que la entrada del conducto radicular, forma infundibiliforme, lisa y pulida ayudará en mucho a su localización."



**TAMAÑO Y FORMA DE LA APERTURA CORONARIA.**- Debido a la íntima relación de la apertura coronaria y la anatomía interna del



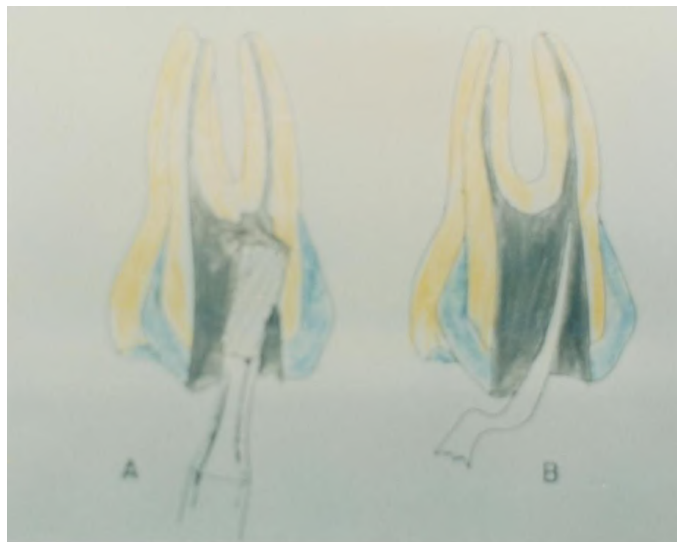diente, al realizar este acto operatorio deberíamos formar mentalmente la imagen tridimensional de la cavidad pulpar, ya que la apertura coronaria es nada más que una proyección mecánica de la anatomía interna de la cámara pulpar sobre la superficie del diente. Presentando a este nivel dimensiones mayores en virtud de la forma más o menos cónica que ella requiere y mayor acceso al conducto del techo de la cámara pulpar, imprimiéndole a la fresa movimientos de tracción, es decir, desde el interior hasta la superficie del diente.



De este modo, dos factores de la anatomía interna de la cámara pulpar deberán ser considerados: el tamaño y la forma, también la dirección o la curvatura de cada conducto radicular.

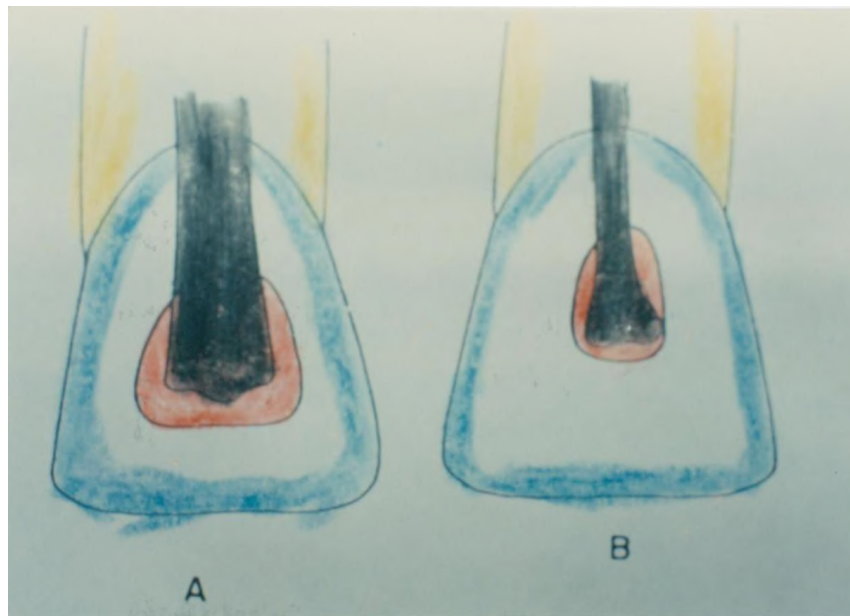
Con relación al tamaño de la cámara pulpar, debemos afirmar que este se rige con el de la apertura, y de este modo, en los jóvenes será bastante más amplia que en la de los adultos, con dimensiones menores, debido al proceso de calcificación. El tamaño de la cámara pulpar del diente abierto.

En lo que respecta a la forma, de la apertura coronaria deberá reflejarla aproximadamente, y por lo tanto en los molares superiores se presentará triangular con el vértice hacia la cara palatina; en los molares inferiores, también aproximadamente triangular, aunque con el vértice girado hacia distal; en los premolares, de forma ovoide, con aplanamiento en sentido mesiodistal; en los dientes anteriores; de forma ovoide en los adultos, y en los jóvenes de forma triangular; con la base de triángulo hacia el borde incisal debido a los cuernos pulpaes acentuados. De este modo, la forma y el tamaño de la apertura coronaria estarán condicionados a la anatomía de la cámara pulpar del diente a ser sometido al tratamiento endodóncico.




**ZONAS Y TÉCNICAS DE APERTURA CORONARIA.**- El acceso a los conductos radiculares por medio de una línea recta es muy

importante. Para que se consiga este detalle, es necesario que se realice la apertura coronaria en las zonas indicadas.



### DIENTES SUPERIORES



**Incisivos Centrales y Laterales.**- La apertura deberá ser hecha a través de la cara palatina, situada a 3 ó 4 mm del borde

incisal y a 2 mm aproximadamente del cingulum o por debajo de este.

Esta apertura, además de ofrecernos un acceso directo y amplio al conducto radicular, eliminará las entradas de los cuernos pulpaes. El tamaño de la abertura estará directamente relacionado con el tamaño de la cámara pulpar, que es amplia en los jóvenes y menor en el adulto.

**Técnica.**- Debemos iniciar la apertura por medio de una piedra de diamante, troncocónica, para contraángulo, adaptada a una pieza de mano de alta velocidad. Esta piedra deberá estar colocada en ángulo recto con relación al eje largo del diente y perpendicularmente a su superficie. (o hacer un desgaste inicial con una piedra redonda de diamante), Alcanzando el límite amelodentinario con la piedra de diamante troncocónica, cambiamos su posición, de manera que quede paralela al eje largo del diente. Así llevaremos la apertura de la cavidad más en dirección incisolabial, lo que permitirá después una apertura completa, un acceso libre y directo y sin obstáculo a la región apical del conducto radicular.

Luego con una fresa redonda, lisa, de tamaño compatible con el de la cámara pulpar y en sentido del eje largo del diente, facilitando a la conformación inicial de la apertura, vamos a

penetrar en la cavidad pulpar. Trabajando desde el interior hacia la superficie del diente, vamos a remover las saliencias del techo de la cámara pulpar, y hacer la rectificación de la pared palatina. El hombro palatino deberá ser eliminado, de lo contrario los instrumentos serán mal orientados ocasionando, en consecuencia, los mismos inconvenientes de una apertura coronaria indirecta.

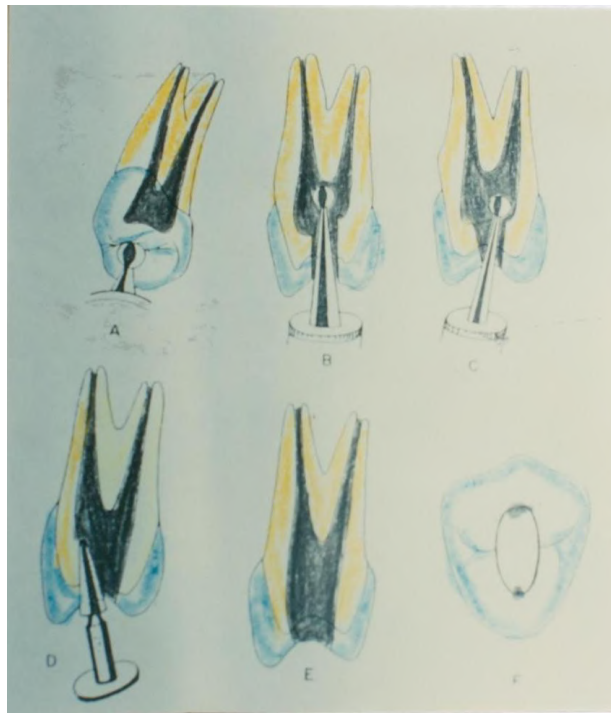
La eliminación del hombro palatino constituye la realización del desgaste compensatorio en los dientes anterosuperiores.

**Caninos Superiores.-** Es semejante a la de los incisivos centrales y laterales superiores, aunque se observan mayores cuidados en la eliminación de la cámara pulpar, correspondiente a la cúspide perforante de estos dientes, que principalmente en los jóvenes es más pronunciada.

**Premolares Superiores.-** La apertura coronaria se realiza a través de la cara oclusal. Presentándose de forma ovoide, con un aplanamiento en sentido mediodistal, esta apertura va a reflejar la conformación interna de la cámara pulpar.

Técnica.- Con una piedra redonda de diamante, situada en el centro de la cara oclusal, en el surco central y orientada en sentido apical, iniciaremos la apertura. Para alcanzar la dentina, vamos a usar una fresa redonda, lisa de tamaño compatible al de la cámara pulpar, siguiendo la misma dirección anterior hasta las proximidades del techo de la misma. Debido a una aislación absoluta, se colocará dique de

goma. Luego siguiendo la misma dirección vamos a caer en la cámara pulpar y con movimientos desde el interior a la superficie, llevando la fresa contra las paredes vestibular y palatina y si es preciso proximales, iremos removiendo las saliencias del techo, dándose con estos movimientos una forma ovoide a la apertura.



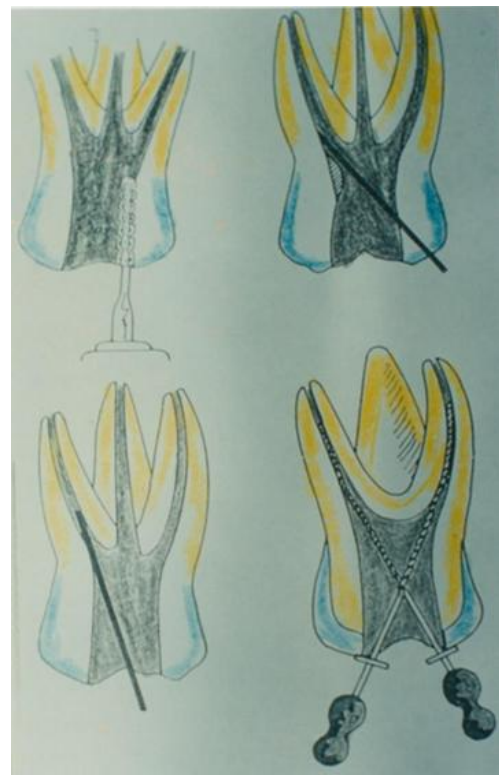
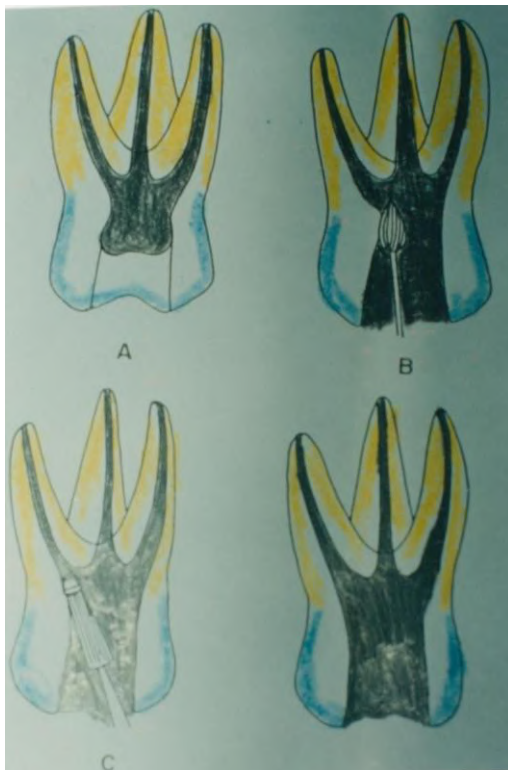
**Primer Molar Superior.**- Debido a la disposición característica de las tres raíces, separadas en un 100% de los casos y a la consiguiente separación distinta de los conductos correspondientes, la apertura coronaria en el primer molar superior, que refleja además de su conformación interna, se presenta aproximadamente en forma triangular, con el vértice dirigido hacia la cara palatina

Técnica.- Iniciar la apertura con piedra redonda de diamante, situada en la fosa central, y orientada hacia palatino, en el sentido de la entrada del conducto homónimo, que se presenta con dimensiones mayores en su entrada. Alcanzada la dentina utilizaremos una fresa redonda lisa, de tamaño compatible con el de la cámara pulpar. Así penetraremos en el espacio pulpar. Luego con movimiento desde el interior hacia la superficie de la cavidad, vamos a remover las saliencias del techo o de la pared de la cámara pulpar, llevando la apertura hacia vestibular, al encuentro de las entradas de los conductos vestibulares, mesiovestibular, abajo de la cúspide correspondiente, y distovestibular a 2 ó 3 mm. aproximadamente hacia distal y 1 mm hacia palatino, con relación al mesiovestibular. La cámara pulpar en los molares superiores tiende situarse algo hacia mesial. De este modo, el puente adamantino en la mayoría de las veces no necesita ser destruido, dado que el orificio de entrada distovestibular se sitúa antes de la cúspide del mismo nombre y no por debajo de la misma.

**Segundo Molar Superior.**- Presenta sus raíces separadas en el 53%; de los casos los restantes se encuentran las más variadas formas de fusiónamiento. De este modo, la forma de la apertura del segundo molar es semejante a la del primer molar, solamente en aquel porcentaje, mientras que en el restante, la

forma de apertura estará condicionada al perfecto examen radiográfico clínico del caso.

**Observación.-** En la apertura de los molares superiores no debemos utilizar las fresas de tallo largo, para evitar la deformación del piso de la cámara pulpar, pues, de modo general las fresas comunes nos ofrecen mayor seguridad, dado que cuando los bordes del contraángulo se encuentran en la cara oclusal del diente, la pared activa de la fresa no estará en contacto con el piso, dando un buen margen de seguridad.





**Anteroinferiores y Premolares inferiores.-** Presentan características a sus homólogos superiores, la apertura coronaria de los dientes anteriores y de los premolares inferiores sigue la misma orientación. Pero con una acentuada inclinación hacia lingual de los premolares, estando la cara oclusal de los mismos como mirando hacia la lengua. Por esta razón, la cúspide vestibular generalmente se incluye en la apertura.



**Primer Molar Inferior.** Debido a la disposición característica de los 3 conductos será también de conformación

triangular, aunque con el vértice orientado hacia distal. Debemos iniciar la apertura a través de la fosa central con una piedra redonda de diamante, inclinada ligeramente hacia distal, orientandose hacia el conducto correspondiente que se presenta con dimensiones mayores a su entrada. Alcanzada la dentina, deberemos reemplazar esta piedra por una fresa redonda, de acuerdo con el tamaño de la cámara pulpar. Con la misma orientación penetraremos en la cavidad pulpar hasta las proximidades de su piso. La dirección de la fresa en sentido distal es de gran importancia, pues, si el piso fuera deformado a ese nivel, no tendremos graves inconvenientes, dado que esta deformación irá a alcanzar como consecuencia de la orientación, la entrada del conducto distal que es de grandes dimensiones, no ofreciendo dificultades para su localización posterior. Con movimientos desde el interior hacia la superficie de la cavidad, removemos las saliencias de su techo, llevando la apertura hacia los conductos mesiales, mesiovestibular, localizados por la cúspide correspondiente, y mesiopalatino, correspondiendo al surco central.

**Segundo Molar.**- Este diente presenta sus raíces separadas en apenas un 39.2% de los casos siendo que en los restantes aparecen las más variadas formas de fusiónamiento. De este modo podríamos concluir que solamente en este porcentaje

tendremos aquel tipo de apertura triangular característica, mientras que en el resto, su forma irá a depender del examen clínico y radiográfico del caso. La técnica de apertura en aquel porcentaje será semejante al de primer molar.

**CAPITULO V**  
**BIOMECANICA**

## PREPARACIÓN BIOMECÁNICA DE LOS CONDUCTOS RADICULARES.

**DEFINICIÓN Y CONCEPTO.-** La preparación biomecánica consiste en tratar de obtener un acceso directo y franco a la unión cemento dentina-conducto (límite CDC) preparándose para seguir el conducto dentinario, "campo de acción del endodoncista" para una completa desinfección o para recibir una fácil y perfecta obturación o para ambas cosas.

El vocablo biomecánica fue introducido en la terminología odontológica a través de la Segunda Convención Internacional de Endodoncia de la Universidad de Pensilvania, Filadelfia, EEUU en 1953, para designar a un conjunto de intervenciones técnicas que preparan la cavidad pulpar para su ulterior obturación. El término biomecánica se justifica porque, al realizar este operatorio deberemos tener siempre en mente los principios y las exigencias biológicas que rigen el tratamiento endodónico.

Existe una división biológica del conducto radicular, es decir, el conducto dentinario, que es el "campo de acción del endodoncista" y el conducto cementario, ya que pertenece a la región apical y periapical. De este modo, jamás deberemos traumatizar esa última región, sea química o mecánicamente, pues como vimos es una zona sagrada por su poder de autoreparación. En los casos de biopulpectomía, el tejido del

conducto cementario debe ser preservado, mientras que en las necropulpectomías el agente etiológico de las alteraciones periapicales se localiza en el conducto dentinario y no en la región periapical, y de este modo eliminándose la causa cesará el efecto, es decir, el conducto dentinario, tendremos la reparación de la zona apical y periapical, a través de los elementos de defensa orgánicos.

**OBJETIVOS.-** Los objetivos de la preparación biomecánica en las biopulpectomías y en las necropulpectomías son las siguientes:

En las biopulpectomías

- a) Combatir la posible infección superficial de la pulpa.
- b) Remover la pulpa coronaria y radicular, los restos pulpares, la sangre infiltrada en los conductos dentinarios.
- c) Prevenir el oscurecimiento de la pieza dentaria.
- d) Rectificar, lo más posible, las curvaturas del conducto radicular.
- e) Ensanchar y alisar las paredes del conducto dentinario, preparándolas para una fácil y perfecta obturación.
- f) Remover las limaduras de dentina que quedan como consecuencia de la instrumentación del conducto radicular.
- g) Preservar la vitalidad del muñón pulpar.

- h) Bajar la tensión superficial de las paredes dentinarias por la acción de los detergentes sintéticos, para favorecer el mayor contacto de los medicamentos y mejor retención mecánica de los cementos obturadores.

En las necropulpectomías

- a) Neutralizar el contenido tóxico de la cavidad pulpar.
- b) Remover mecánica y químicamente las bacterias y sus productos reduciendo la flora bacteriana del conducto radicular.
- c) Remover los restos necróticos, la dentina infectada y reblandecida que permanecían en el conducto radicular, y que van a impedir la acción a distancia del paramonoclorofenol alcanforado, medicamento utilizado como apósito en las necropulpectomías.
- d) Iniciar el combate de la infección del conducto radicular.
- e) Ensanchar y alisar las paredes dentinarias preparándolas para recibir una completa desinfección (medicación tópica) y una obturación lo más hermética posible.
- f) Rectificar, lo más posible, las curvaturas del conducto radicular.
- g) Remover las virutas de dentina que quedan como consecuencia de la instrumentación.
- h) Bajar la repulsión superficial de las paredes dentinarias, por la acción de los detergentes sintéticos, para

favorecer el mayor contacto de los medicamentos y la mejor retención mecánica de los cementos obturadores

**IMPORTANCIA.-** La importancia biomecánica se considera como la fase más importante del tratamiento endodóncico.

Sin duda, trabajos en número considerable han demostrado que la fase quirúrgica, o sea la preparación biomecánica de los conductos radiculares, desempeñan un relevante papel, factor importante en el tratamiento de los conductos radiculares es lo que se retira de su interior y no lo que se coloque en él "Realmente en una evaluación de la preparación biomecánica del conducto radicular en dientes despulpados e infectados realizados por nosotros, observamos que aquel acto operatorio completado por la irrigación alternada de hipoclorito de sodio al 5% y agua oxigenada de 20v. no fue suficiente para obtener y mantener la desinfección.

La reducción periapical y temporaria del número de microorganismo del conducto obtenida por la preparación biomecánica con las soluciones irrigadoras mencionadas evidenció la necesidad de aplicación tópica de un apósito antiséptico entre sesiones. De este modo, nos encuadramos en todas las fases del tratamiento endodóncico en un mismo plano de igualdad en cuanto a la importancia, por considerarlas interdependientes y fundamentales, constituyendo una verdadera



corriente, un verdadero todo, donde el desprecio de una de las fases, de uno de sus elementos podría influir decisivamente en el resultado final. Un conducto bien manipulado mecánicamente, ya nos ofrece un 70% de probabilidades de éxito, dado que la instrumentación defectuosa del conducto radicular, es casi siempre responsable de fracaso del tratamiento, bastando recordar que "el límite de la instrumentación es el límite de la obturación" y si la primera fuera insuficiente, tendríamos un llenado parcial de los conductos, proviniendo de él recidivas o instalaciones periapicopatías.

La instrumentación completa por la irrigación y la aspiración, constituyen recursos insuperables en la remoción del material orgánico, inorgánico, bacterias y otros detritus del conducto radicular. Siguiendo esta orientación, el concepto de cambiar el apósito en las interminables sesiones del tratamiento, fue remplazado por un concepto de mejor limpieza y rápida preparación del conducto radicular, lo que ha contribuido en muchos a la evolución de la especialidad, no puede llevarse a la exageración y menospreciar la aplicación tópica de medicamentos entre sesiones, en los casos de necropulpectomías.

**CAPITULO VI**  
**INSTRUMENTACION**


**MEDIOS MECANICOS: Instrumentación.-** Los medios mecánicos asumen, dentro de la preparación biomecánica de los conductos radiculares una gran importancia, pues a través de la instrumentación coadyuvan con las soluciones irrigadoras que vamos a utilizar, para alcanzar las finalidades que se propone esta fase del tratamiento endodóncico, tanto en las biopulpectomías como en las necropulpectomías.

Es principalmente por medio del instrumental para la preparación de los conductos radiculares que serán alcanzadas casi todas las finalidades de la preparación biomecánica. Este instrumental se divide en dos grupos:

- a) Limas y escariadores de uso manual.
- b) Instrumentos activados a motor.

Basados en trabajos de investigación científica, donde se comparó la eficacia de la instrumentación manual frente a aquella activada a motor, los resultados mostraron una gran ventaja para el primer tipo de procedimiento; nuestra preferencia recayo sobre los instrumentos de uso manual, pues nos ofrecen una preparación mas rápida, más segura, y principalmente más perfecta, de los conductos radiculares.

Así nuestra instrumentación será realizada con el auxilio de: Escariadores, Limas de tipo Kerr y Limas tipo Hedstroen; si hiciéramos una comparación entre los mismos observaríamos:



**Escariadores.-** Abren espacio rápidamente cuando se los hace girar dentro de su movimiento específico, aunque no poseen corte por tracción y son poco flexibles, por lo tanto no se aconseja ser empleados en conductos curvos.

**Limas tipo Kerr.-** No abren espacio tan rápidamente como los escariadores, sin embargo poseen corte por movimiento de tracción, son bastantes flexibles y resistentes, siendo inclusive fabricadas en los números más pequeños, o sea, 06, 08 y 10, estando así indicadas para los conductos curvos y las situaciones donde se necesite un mayor esfuerzo del instrumento para abrir espacio.

**Limas tipo Hedstroen.-** Poseen un corte excelente de tracción de un modo general superior a las del tipo Kerr, aunque no son tan resistentes, y son menos flexibles, de este modo no se aconseja su empleo para abrir espacio con movimiento de rotación, pues esto puede producir fractura.

En función de su utilidad de cada uno de ellos y principalmente de sus características, nos parece válido dividir los conductos radiculares en grupos de acuerdo con su anatomía interna, para indicar, de este modo los instrumentos adecuados para cada caso. Así tenemos: Conductos amplios o relativamente amplios y rectos, conductos atresiaados y curvos y conductos atresiaados y rectos.

**Conductos radiculares amplios o relativamente amplios y rectos.-**

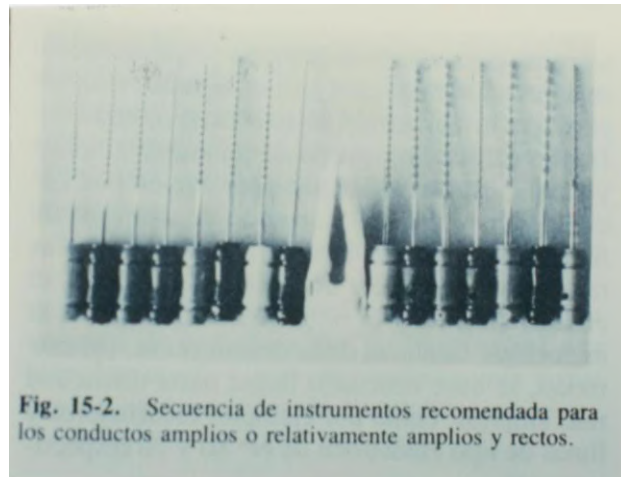


Fig. 15-2. Secuencia de instrumentos recomendada para los conductos amplios o relativamente amplios y rectos.

Este grupo está representado, generalmente por los conductos radiculares de incisivos centrales, caninos y segundos premolares superiores y caninos y premolares inferiores. Usamos escariadores con las limas tipo Hedstroem. Los escariadores son utilizados con movimientos de introducción, rotación de un cuarto a media vuelta y tracción, rápidamente abren espacio en toda la luz del conducto radicular. Cada tres

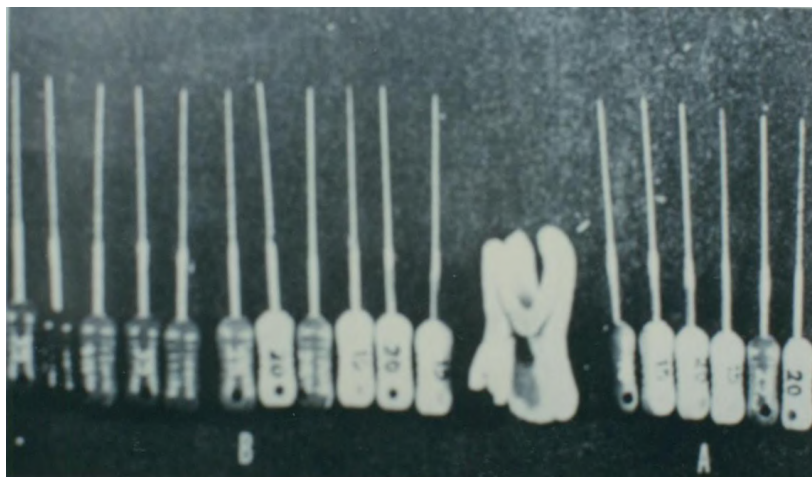
instrumentos pasados, entramos con una lima tipo Hedstroen del número inmediatamente inferior al último escariador utilizado y limamos las paredes del conducto en toda su extensión y contorno. Seguimos con esta secuencia hasta llegar a un punto en que el conducto esté lo suficientemente ampliado y con sus paredes lisas y rectificadas. Al realizar el ensanchamiento y el limado de los conductos radiculares, los instrumentos deben ser manipulados con delicadeza y precisión, empuñándose con el índice y el pulgar y los otros dedos siempre apoyados.

Después de cada secuencia de 2 ó 3 instrumentos, el conducto debe ser abundantemente irrigado y aspirado para remover todas las limaduras de dentina y los residuos que son desprendidos por la acción de los instrumentos; se continúa con el acto operatorio del ensanchamiento y el limado. Nunca se debe instrumentar un conducto radicular seco, siempre debe estar inundado de la solución irrigadora indicada en cada caso, pues de este modo la instrumentación será más efectiva.

El límite de la instrumentación, es decir, hasta el diámetro que se amplía el conducto, está directamente relacionado con las condiciones anatomopatológicas del caso. Es decir si se trata de una biopulpectomía hay que instrumentar lo suficiente como para remover la pulpa y sus residuos, regularizar sus paredes y crear espacios que nos permitan la realización de una buena obturación. Si fuera el caso de una necropulpectomía

el ensanchamiento y el limado tendrán también la importante finalidad de la desinfección.

**Conductos radiculares atrésicos y curvos y atrésicos y rectos.-**



Están representados por los conductos vestibulares de los molares superiores y mesiales de los molares inferiores, principalmente.

En estos casos indicamos la instrumentación con limas tipo Kerr asociadas con limas tipo Hedstroen. El ensanche se hará siempre con la lima tipo Kerr, por ser más flexible y resistente y de mayor confiabilidad. La lima tipo Hedstroen se utilizará para raspar las paredes siempre en un número anterior de la última lima de Kerr, de este modo ya tendremos el espacio abierto y este instrumento no será forzado, penetrando libremente en toda la extensión de la longitud de

trabajo, y por el movimiento de tracción, irá rectificando y regularizando las paredes del conducto radicular.

Si el conducto fuese realmente curvo, conviene parar en este punto de su ensanche, pues los instrumentos por encima de este número sufren una sensible reducción de la flexibilidad y, si se lo fuerza puede formar escalones o deformaciones, impidiendo o dificultando la correcta preparación biomecánica. Es bueno dar al instrumento la curvatura aproximada del conducto radicular, pues de este modo será más fácil la penetración en todo el largo deseado.

Si el conducto fuera atrésico y recto podemos seguir con esta instrumentación, es decir las limas tipo Kerr abriendo el espacio y las limas de Hedstroen entrando siempre en un número inferior al de la última de Kerr. Caben aquí todas las observaciones hechas con relación a la aspiración, irrigación e inundación, con debidos agentes químicos coadyuvantes de la instrumentación. Existen algunos que no pueden ser clasificados como amplios, pero que tampoco encuadran entre los atrésicos, y eventualmente se presentan ligeramente curvos. Ellos son:

- Los primeros premolares superiores.
- El conducto palatino de los molares superiores.



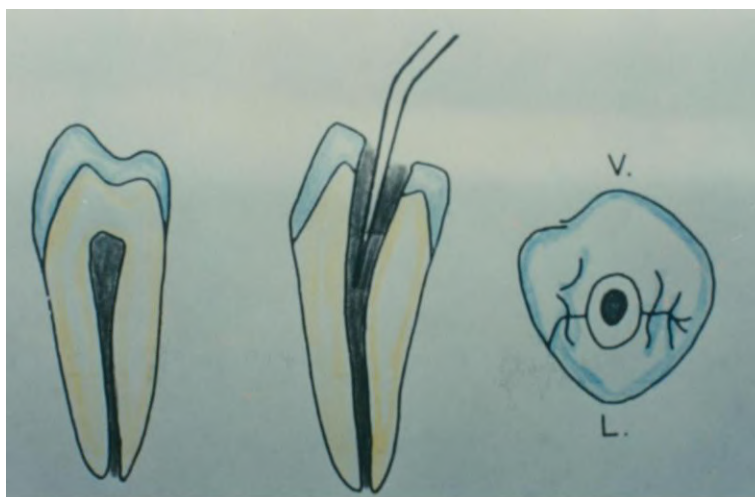
- El conducto distal de los molares inferiores.
- Los incisivos inferiores.

A estos conductos los podemos llamar accesibles y les damos el mismo tipo de instrumentos para los atrésicos.

Los conductos radiculares de los laterales superiores, aunque sean relativamente amplios, se presentan en la mayoría de los casos con curvatura y por esta razón deben ser instrumentados con limas tipo Kerr o Hedstroen , recordando siempre que el trabajar en los conductos que presentan curvaturas, sean estas discretas o acentuadas, los instrumentos deben ser siempre incurvados para facilitar la penetración. No debemos imaginar la instrumentación como el acto de ensanchar y rectificar los conductos radiculares, sino también el conjunto de procedimientos operatorios, que correctamente aplicados, nos llevará a alcanzar finalmente los objetivos básicos de la preparación biomecánica, no sólo en sus principios técnicos, sino también y principalmente en los biológicos.

De esta manera, orientamos nuestra conducta operatoria, basados en los tiempos de la instrumentación propuesto por Pucci, adaptado por nosotros de acuerdo a la situación: sea una biopulpectomía o necropulpectomía.

## TIEMPOS DE INSTRUMENTACIÓN



### Localización de la entrada de los conductos radiculares

En las biopulpectomías, este acto operatorio se realizará después de la remoción de la pulpa coronaria, lo que puede hacerse con las mismas fresas redondas utilizadas para la apertura coronaria, o con el auxilio de excavadores de dentina, seguido de abundante aspiración e irrigación con hipoclorito de sodio (4-6%) y agua oxigenada de 10v. El propósito de esta irrigación es el de combatir una posible infección superficial y retirar la sangre, previniendo de este modo un oscurecimiento de la corona dentaria y facilitando la visualización de los conductos radiculares.

En las necropulpectomías, la localización de las entradas de los conductos radiculares deberá hacerse después de la neutralización y remoción del contenido séptico de la cámara pulpar, por medio de la irrigación/aspiración con hipoclorito

de sodio al 0,5% ó 4-6%, según sea la necrosis con o sin lesión periapical evidenciable radiográficamente. El empleo de cucharetas para dentina será también de gran utilidad.

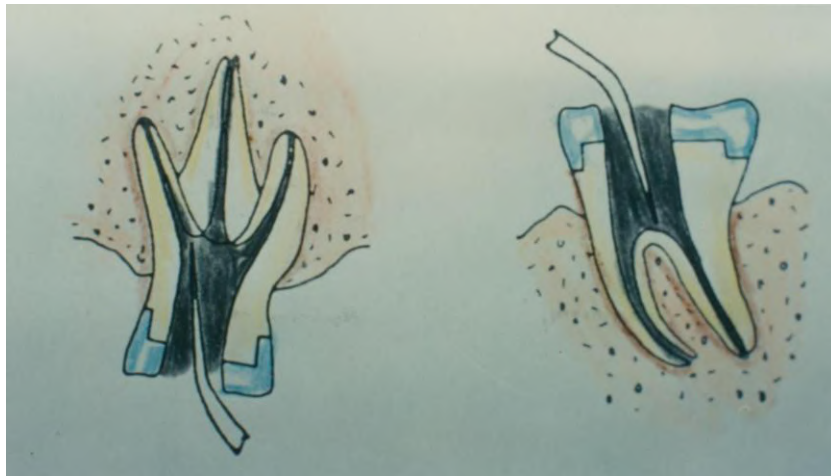
En dientes uniradiculares no habrá dificultad para la localización, siempre que la cámara pulpar y el conducto se continúen recíprocamente.

En los premolares con dos conductos, el piso de la cámara pulpar se presenta convexo y liso y con depresiones que corresponden a las entradas de los conductos estando hacia vestibular y hacia palatino.

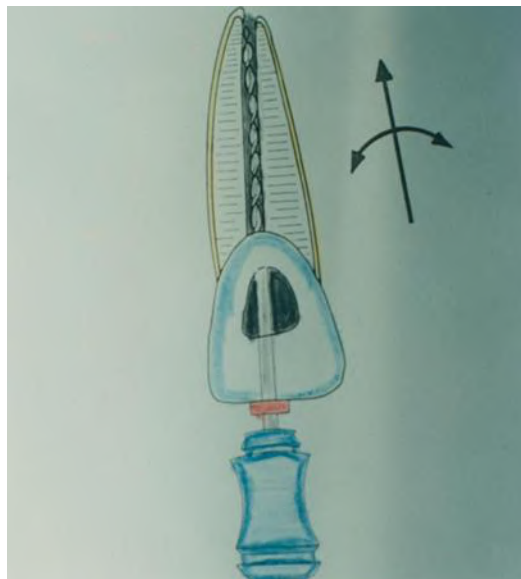


En los molares, el acto operatorio es el mismo que los premolares es decir, deslizarse con una sonda adaptada sobre

el piso de la cámara pulpar en dirección a los puntos de entrada de los conductos. Para esto es necesario que se tenga en mente los detalles morfológicos de la cámara pulpar, así como los principios fundamentales que rigen y orientan el acto operatorio.



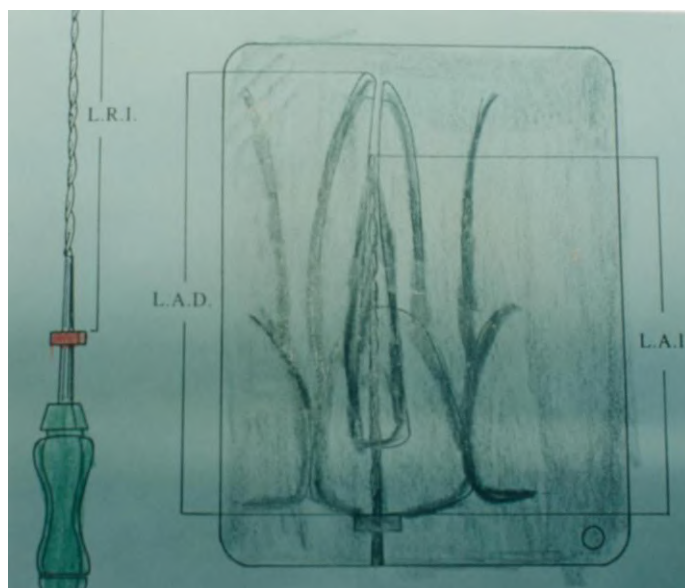
Exploración (cateterismo) del conducto radicular hasta las proximidades del ápice.-



En las biopulpectomías, este tiempo de instrumentación tiene por objeto ofrecernos la posibilidad de un examen cuidadoso del trayecto del conducto radicular, detectar constricciones y obstáculos a la penetración del instrumento como también apartando tejidos vivos creando espacio para la penetración de la lima Hedstroen para el corte y remoción de la pulpa radicular, en este acto se debe utilizar un tope en el instrumento para delimitar la longitud que será empleada en la odontometría.

En las necropulpectomías, este tiempo operatorio será totalmente contraindicado pues la penetración del instrumento funcionando como émbolo, se puede forzar el material séptico hacia la región periapical, determinando las desagradables agudizaciones postoperatorias.

**Odontometría.-**



Es imprescindible que se obtenga con exactitud la longitud del diente que está recibiendo tratamiento endodóncico, porque solo así tendremos la certeza de que la instrumentación se realizará hasta las proximidades de la unión cemento-dentina-conducto, lo que además de permitirnos una preparación del conducto dentinario en toda su extensión, también nos permite estos procedimientos dentro de una conducta de total respeto a los tejidos apicales. Es a través de la odontometría que vamos a establecer la longitud real del diente (L.R.D.) y a partir de esta, la longitud real de trabajo (L.R.T.), o sea, de instrumentación. Según el caso sea de biopulpectomía o de necropulpectomía con o sin lesión periapical.

Existe una diversidad de métodos citados por muchos autores, pero el más aceptado es el método propuesto por Bregman donde, después de colocar un instrumento de 10 mm. de longitud dentro del conducto radicular, se radiografía, y con un auxilio de una regla milimetrada, se miden en la radiografía la longitud del diente y del instrumento, teniendo 3 valores, se aplica el principio del colario del teorema de Thales, convertido en una regla de 3 simple, por medio del cual se obtiene la longitud real del diente. Así técnicamente la odontometría se realiza por la aplicación de la siguiente ecuación.

$$L.R.I. \times L.A.D.$$

$$\text{-----} = L.R.D.$$

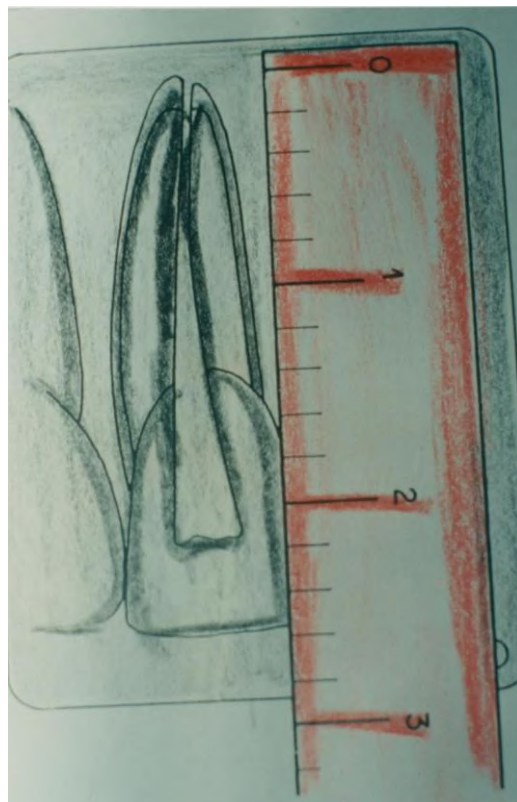
$$L.A.I.$$

L.R.I. Longitud real del instrumento (medida colocada en el instrumento hasta la cual se introduce en el conducto radicular).

L.A.D. Longitud aparente del diente (obtenida por medida de la longitud del diente en la radiografía).

L.A.I. Longitud aparente del instrumento (obtenida midiendo la radiografía de la odontometría, la longitud del instrumento desde su tope de goma que debe estar apoyado en una referencia bien nítida, hasta su porción apical).

L.R.D. Longitud real del diente.



Este método es empleado hace varios años, con buenos resultados prácticos aunque lo aplicamos con ligera variación

o modificación. En lugar de la longitud real del instrumento (L.R.I.) siempre de 10 mm, preferimos colocar una medida basada en la radiografía para el diagnóstico y en el cálculo de la longitud media del diente, siempre reducida en algunos mm, como medida de seguridad, para no traumatizar los tejidos apicales y periapicales.

Frente a cualquier duda que pudiera surgir, en la obtención de las longitudes aparentes en la radiografía o en los cálculos, debemos repetir los procedimientos, hasta que se llegue con seguridad a la longitud real del diente. Otra de las técnicas, para la medición de los dientes propuestas por Ingle, sugiere un procedimiento que nos parece de lo más simple y objetivo, y paralelamente de gran eficacia. Consta de los siguientes procedimientos.

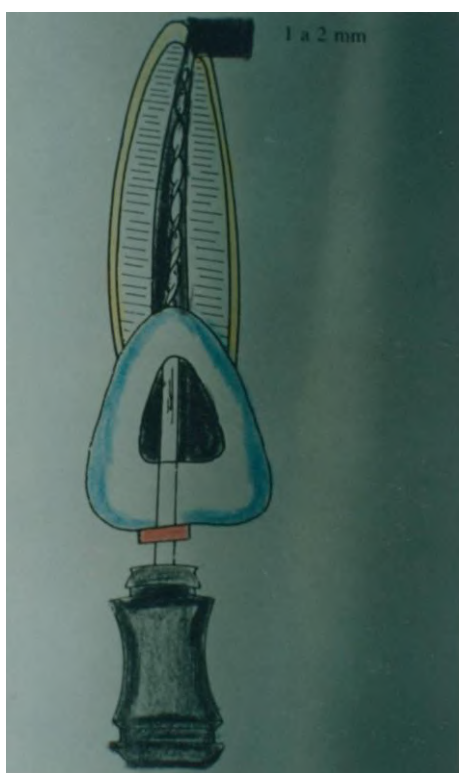
1. Medir el diente en la radiografía de diagnóstico, la cual debe estar tomada dentro de una angulación que dé la menor distorsión posible (se debe tener siempre en mente la longitud promedio del diente).
2. Disminuir 2 ó 3 mm de esta medida, previniéndose posibles distorsiones de la imagen radiográfica, y también como medida de seguridad para no traumatizar los tejidos apicales y periapicales.




3. Transferir esa longitud a un instrumento endodónico (escariador o limas tipo Kerr), el cual estará delimitado por la colocación de un pequeño cursor de goma.
4. Colocar el instrumento dentro del conducto, de modo que el cursor o tope goma quede tangente al borde incisal o a la cúspide del diente, siempre en el punto del diente bien definido.
5. Hacer una toma radiográfica y el debido procesamiento de la película.
6. Medir en la radiografía la diferencia entre la punta del instrumento y el ápice radicular aumentando o disminuyendo este valor a la longitud del instrumento. De este modo obtendremos la longitud real del diente.

Tenemos que considerar el hecho de que el caso sea en una biopulpectomía o una necropulpectomía, con o sin lesión periapical.

En las biopulpectomías, la preservación de la vitalidad del muñón pulpar es un hecho de relevante importancia para el buen éxito de tratamiento, y de este modo, los procedimientos operatorios no deberán realizarse más allá de la unión cemento-dentina-conducto, límite del campo de acción del endodoncista. De este modo deberemos establecer una longitud de trabajo que quede de 1 a 2mm más corta con respecto al ápice radiográfico.



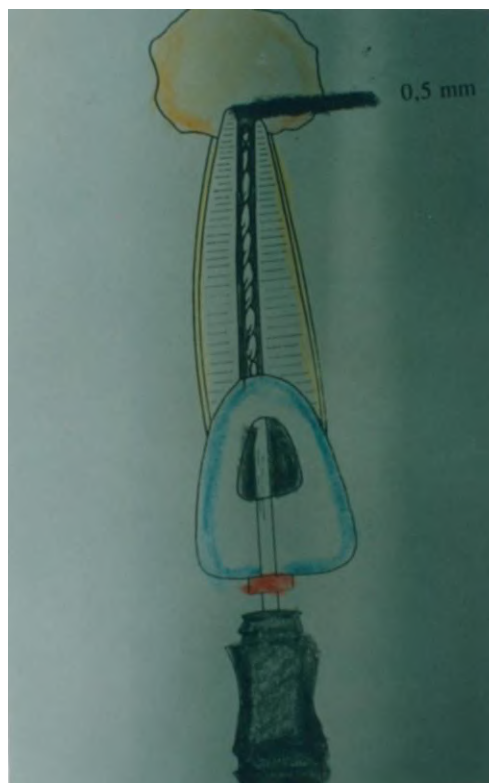
Biopulpectomía



Necropulpectomía

En las necropulpectomías, sin reacciones periapicales evidenciables radiográficamente, aunque no exista más que el muñón pulpar, existe aún el conducto cementario, y de tal manera, el límite de la instrumentación deberá llevarse hasta las proximidades de la unión cemento-dentina-conducto, a semejanza de las biopulpectomías, debemos adoptar como longitud de trabajo una medida que quede también de 1 ó 2 mm más corta con respecto al ápice radiográfico. En las necropulpectomías, con lesiones periapicales bien caracterizadas radiográficamente por áreas de reabsorción

ósea, se sabe que los tejidos que componen el conducto cementario fueron reabsorbida, quedando descubierta la dentina. En estos casos, nuestra longitud de trabajo deberá aproximarse lo más posible a la porción apical, quedando de 0,5 mm del ápice radiográfico.



#### Necropulpectomía con lesiones periapicales

De este modo tenemos: Para los dientes uniradiculares, la toma radiográfica para la odontometría se realiza en angulaciones normales, sin mayores dificultades igual que para los molares superiores.

En las situaciones en que existen dos conductos en una misma raíz o aun en raíces separadas, aunque paralelas, se produce una superposición de imagen que dificulta la determinación precisa de los límites deseados. En caso de primeros y segundos molares superiores y de la raíz mesial de los molares inferiores, se debe modificar la angulación horizontal, ligeramente hacia mesial y de este modo se consigue la separación de los conductos. La raíz o el conducto lingual, que se encuentra siempre distante, acompañan a la variación de la angulación, o sea se mesializan.

#### **Remoción de la pulpa.-**

O neutralización. Remoción de los productos de descomposición aun existentes en la porción apical del conducto radicular, en las necropulpectomías; la remoción de la pulpa en las biopulpectomías.

En las biopulpectomías es necesario que se evalúen ciertas observaciones y consideraciones:

Realizada la extirpación con tiranervios, además de crear una herida lacerante, lleva también a distintos niveles de ruptura de la pulpa radicular, directamente relacionado con la morfología del conducto.

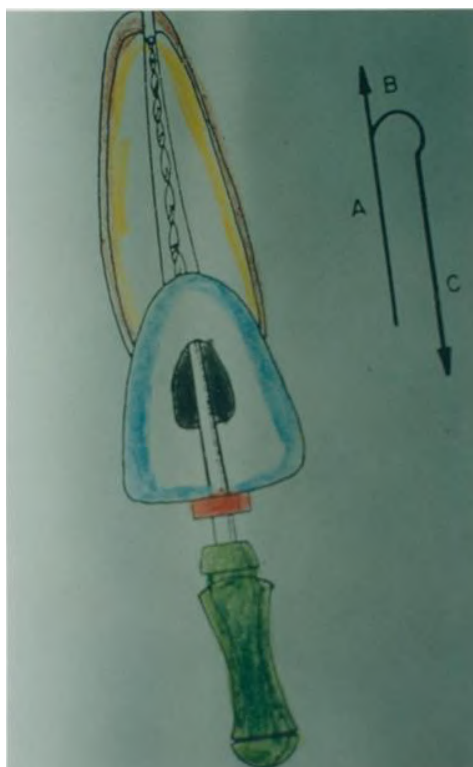
En estos conductos radiculares amplios y principalmente con forámenes que coinciden con el ápice, se puede producir una ruptura de los tejidos a nivel del periodonto apical, hecho

indeseable por ser lesivo para los mismos y contrariar totalmente los fundamentos biológicos que se imponen en endodoncia. Para los conductos amplios se elige una lima de Hedstroen de un diámetro inferior al del conducto sobre la que se delimita la longitud de trabajo por medio de la colocación de un tope de goma.

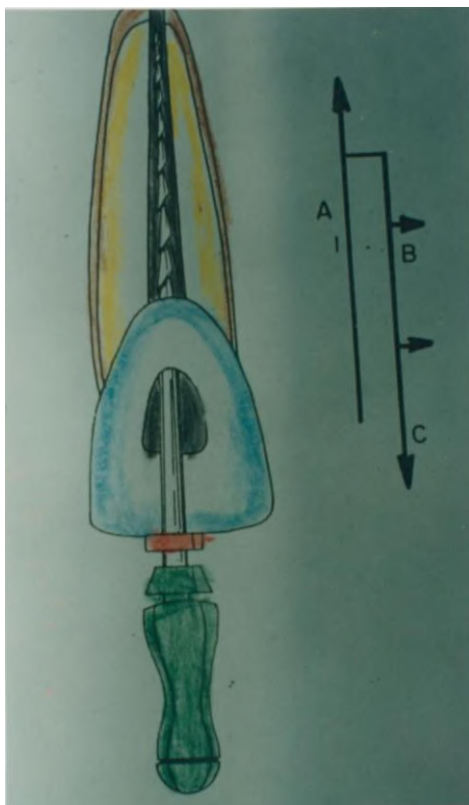
Para los conductos atrésicos, curvos, o ambos tipos, tampoco se debe utilizar tiranervios ya que pueden penetrar con facilidad en los conductos estrechos, dado que sus partes activas se cierran contra los vástagos, en los hechos donde se originaron, aunque al realizar el movimiento de remoción, los mismos se clavan en las paredes y fatalmente producirán la fractura del instrumento. De este modo, en este tipo de conducto se haría simultáneamente con los restos del ensanche y el limado. Las limas de Kerr y de Hedstroen, a medida que fueron ampliando y regularizando las paredes del conducto irían también rompiendo y fragmentando la pulpa radicular, que es removida por la irrigación y la aspiración. Denominamos a este procedimiento remoción pulpar por fragmentación, y nos parece ser la conducta más segura para remover la pulpa de los conductos atrésicos, curvos o ambas cosas. En casos de necropulpectomías, tenemos que remover los productos de descomposición pulpar, remanentes en la porción apical, ya que en nuestra conducta de neutralización y remoción anterior a la

odontometría, quedamos a algunos milímetros del ápice como medida de seguridad.

En los conductos amplios, este objetivo será alcanzado siguiendo la misma operatoria que antecedió a la odontometría, o sea la neutralización de los restos necróticos con hipoclorito de sodio, y que serán desalojados con escariadores o limas de Hedstroen y simultáneamente removidos por irrigación y aspiración. En conductos atrésicos curvos, o en ambos, la conducta es la misma, variando solamente el tipo de instrumentación empleado para desalojar el material séptico resultante de la descomposición pulpar aún existente en la porción apical.



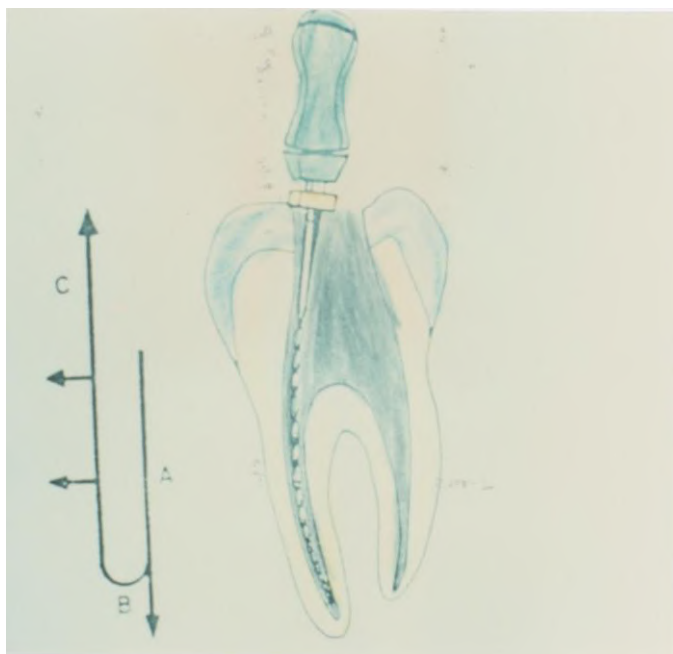
### Ensanche y limado..



Sin duda, éste es uno de los aspectos de mayor importancia dentro de la preparación biomecánica, debido a estos actos operatorios es que vamos a conseguir una ampliación o rectificación de las curvas, alisado de las paredes y remoción de los residuos de los conductos radiculares, tanto en los dientes con vitalidad pulpar (biopulpectomías), como en los que perdieron su vitalidad pulpar (necropulpectomías).

Conductos radiculares amplios o relativamente amplios y rectos.- Para estos conductos, el ensanche y el limado se realizarán por medio del empleo de los escariadores,

intercalado con limas tipo Hedstroen, deben ser utilizados con tope de goma, que delimite la longitud de trabajo. Además deben de estar dispuestos en su secuencia numérica montada en una caja para endodoncia completa y bien organizada. El conducto irrigado y aspirado después de la remoción pulpar o de los restos necróticos deberá ser totalmente inundado con la solución irrigadora indicada para el caso.



Primero hay que seleccionar el instrumento adecuado con un diámetro tal que al penetrar se sienta una presión sobre las paredes del mismo. Juntamente con los movimientos de penetración realizamos el de rotación y tracción de algunos milímetros, así proseguimos hasta que tope alcance el punto de referencia, es decir toda la extensión del conducto dentinario. Luego utilizamos otro escariador superior al



anterior, con el mismo conjunto de movimiento; a su vez debe de ser irrigado y aspirado para que se remuevan todas las limaduras de dentina y los residuos desprendidos por la acción de los escariadores. Se debe penetrar con una lima de tipo Hedstroen, utilizada con movimientos de penetración y tracción con presión lateral contra las paredes, irá raspando y removiendo los residuos y regularizándolos. Los movimientos característicos de la lima son circulares, es decir, de manera que se alcancen todas las paredes del conducto, "El limado jamás puede ceñirse a una única pared, sino que se debe extender a todas". Así se debe seguir con toda atención la secuencia numérica creciente de los instrumentos, y los mismos deben ser movidos dentro de sus características propias, todos ellos deben alcanzar con precisión la longitud de trabajo. Deben empuñarse con delicadeza, siempre que el profesional disponga de tiempo, el conducto o los conductos radiculares deben ser obturados en la misma sesión. Mientras tanto si por cualquier motivo esta complementación no fuese posible, se debe colocar un apósito que puede ser una solución de corticoesteroide/antibiótico, como hidróxido de calcio compuesto, bajo la forma de una pasta. La apertura coronaria será sellada con cemento provisorio, y el paciente citado para una nueva sesión, en la que se hará una obturación del conducto radicular.

En las necropulpectomías, nuestra orientación es siempre en el sentido de colocar dentro de los conductos radiculares un apósito de p-monoclorofenol alcanforado y sellar la apertura coronaria con cemento provisorio, quedando la obturación del conducto radicular para una segunda sesión.

**CAPITULO VII**  
**PRINCIPIOS DE UNA BUENA**  
**OBTURACION**

**DEFINICIÓN.-** Obturar un conducto radicular significa rellenarlo en toda su extensión, con material inerte o antiséptico que selle permanentemente y de la manera más hermética posible, no interfiriendo, y de preferencia estimulando, el proceso de reparación apical y periapical que debe producirse después de un tratamiento endodóncico.

Se puede decir, además, que la obturación es el relleno de todo el espacio anteriormente ocupado por la pulpa, es decir, del conducto dentinario, y que ahora se encuentra preparado y desinfectado para recibir esa fase del tratamiento endodóncico.

**IMPORTANCIA.-** De acuerdo con los principios básicos que orientan a la endodoncia actual, todas las fases del tratamiento del conducto radicular deben ser encaradas con la misma atención e importancia, por ser consideradas actos operatorios interdependientes. De este modo, una intervención perfecta, sería aquella que se iniciase con un correcto diagnóstico y fuese concluida con una obturación lo más hermética posible, seguida de los controles a distancia.

La incorrecta ejecución de una de las fases, infaliblemente llevaría a dificultades en otra ulterior, pudiendo hasta llegar a traer, como consecuencia, el fracaso total. A pesar de esto, se tiende a dar un mayor énfasis e incluso una

importancia superior a la fase de la obturación de los conductos radiculares, debido a que el éxito final del tratamiento está condicionado a este paro y que, "de nada servirán los cuidados de la antisepsia, la ejecución de una técnica atraumática, la preparación química mecánica cuidadosa si la obturación fuera defectuosa". Innumerables estudios fueron hechos para comprobar que las obturaciones incorrectas de los conductos radiculares están íntimamente relacionados con los fracasos. En ellos se pueden observar: sellados deficientes, o sea portadores de periapicopatías, obturaciones incompletas o parciales.

**OBJETIVOS.-** Para llegar a buen término en los procedimientos endodóncicos es fundamental la obturación lo más herméticamente posible de los conductos radiculares.

**Finalidad selladora antimicrobiana.-** Ya está comprobado que en los procesos infecciosos de larga duración (procesos crónicos, granulomas y quistes), la proliferación microbiana en el interior de los conductos radiculares es intensa, no sólo abarcando la luz del conducto, sino también los conductillos de la masa dentinaria, los laterales, colaterales secundarios y accesorios y los deltas apicales. De este modo por más perfecta que fuera la preparación biomecánica, asociadas a sustancias irrigadoras energéticas, por más rigurosa que fuese

la desinfección por medio del empleo de agentes antimicrobianos inespecíficos cabría siempre la posibilidad de permanencia de microorganismos en los conductillos dentinarios y en las ramificaciones del conducto principal. De este modo, una de las más importantes finalidades de la obturación, es la de sellar esos canalículos, ramificaciones y la unión cemento-dentina-conducto, con el propósito de impedir el pasaje de microorganismos que por ventura, hubieran escapado a la terapéutica endodóncica y pudieran proliferar y volver a producir o irritar la región periapical.

**Finalidad selladora con objeto de evitar el espacio.-** La obturación de los conductos radiculares hasta la unión cemento-dentina-conducto, o sus proximidades, es un procedimiento de gran importancia, pues según Grósmán, la permanencia de un espacio vacío podría ser comprometedor para los buenos resultados que se espera obtener del tratamiento.

Esto es por que en los casos de las lesiones periapicales, podría haber drenaje de exudados hacia el interior de la porción no obturada, donde se estancarían. Como son ricos en sustancias proteicas, por la descomposición de estas se producirá la liberación de sustancias tóxicas e irritantes para los tejidos periapicales. Al sufrir esta agresión tóxica, se inflamarían más intensamente y formarían más exudados. De

esta manera se produciría un círculo vicioso de inflamación. En estudios hechos sobre fracasos y éxitos de la endodoncia, se muestra que las causas más comunes de aquellos están relacionados con la incorrecta obturación de los conductos radiculares, destacando que "La inflamación periapical persiste, generalmente no debido a la irrigación bacteriana, sino a los productos tóxicos del espacio muerto", entendiéndose por éste a los espacios que no fueron rellenados con la sustancia conservadora.

**Finalidad biológica.-** Lo que se espera también de la obturación de los conductos radiculares, es que los mismos no interfieran y si es posible, hasta estimulen el proceso de reparación apical y periapical que debe producirse después de las intervenciones endodóncicas.

Los principios básicos de total respeto por los tejidos apicales y periapicales, que rigen nuestra conducta durante la preparación biomecánica, y la fase de desinfección, deben prevalecer también en el momento de la obturación. De este modo, deberemos usar técnicas y materiales que preserven la vitalidad del muñón pulpar en las biopulpectomías y que no interfieran con el proceso de reparación de los tejidos, en los casos de necropulpectomías.

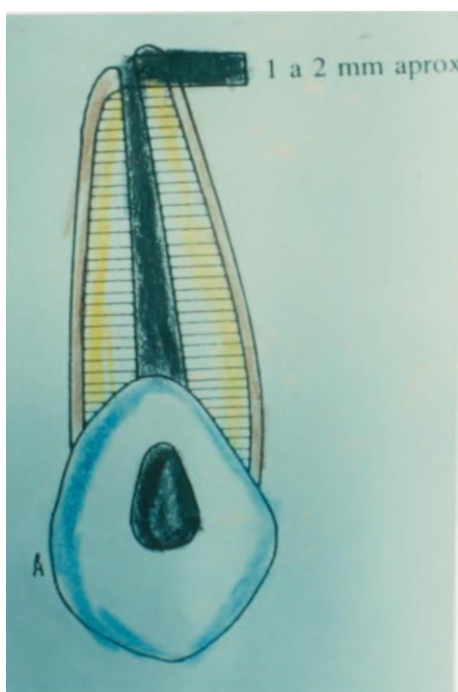
**LIMITE APICAL DE LA OBTURACION.-**

Se sabe, desde hace mucho tiempo, que el conducto radicular no se presenta único, sino constituido por dos conformaciones cónicas bien caracterizadas, de tamaño diferentes. La más larga tiene abertura mayor en continuidad con la cámara pulpar y la menor orientada hacia apical, y el llamado conducto dentinario, ocupado por un tejido conjuntivo laxo, denominado pulpa. La otra conformación cónica es mucho menor y tiene mayor amplitud dirigida hacia la región apical y su punto más estrecho uniéndose con la conformación anterior, es el conducto cementario, ocupado por un tejido conjuntivo fibroso de características semejantes a las del periodonto y que recibe la denominación de muñón pulpar. El encuentro de estas dos conformaciones cónicas, se da en el lugar de sus estrechamientos, y este punto se llama unión cemento-dentina-conducto, de gran importancia dentro de los procedimientos endodóncicos, pues a ese nivel termina la pulpa y se inician las estructuras periodontales. De este modo queda bien definido que el campo de acción del endodoncista es el conducto dentinario. Todos los procedimientos operatorios deben tener como límite esta unión y como no podría dejar de ser, las obturaciones también deben ser hechas hasta ese nivel. Con esa conducta en las biopulpectomías, estamos respetando y preservando la vitalidad pulpar, procedimiento de

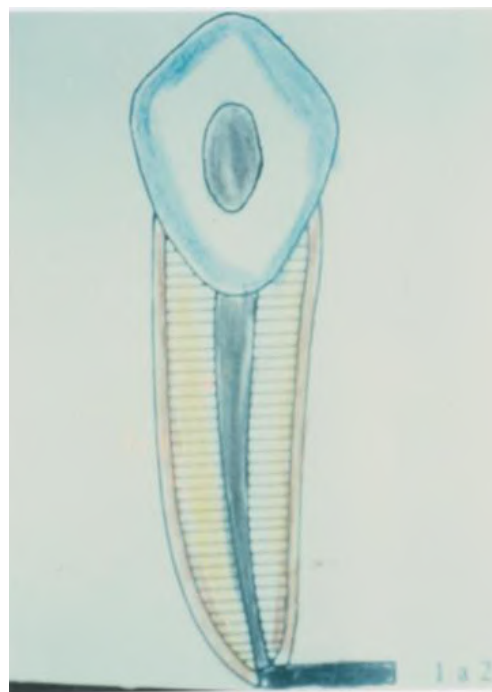


fundamental importancia para que se produzca el proceso de reparación apical, después del tratamiento endodóncico.

En los dientes sin vitalidad pulpar, los procedimientos de las técnicas endodóncicas también deben ser ejecutados hasta las proximidades del límite anatómico del conducto dentario.



Biopulpectomía

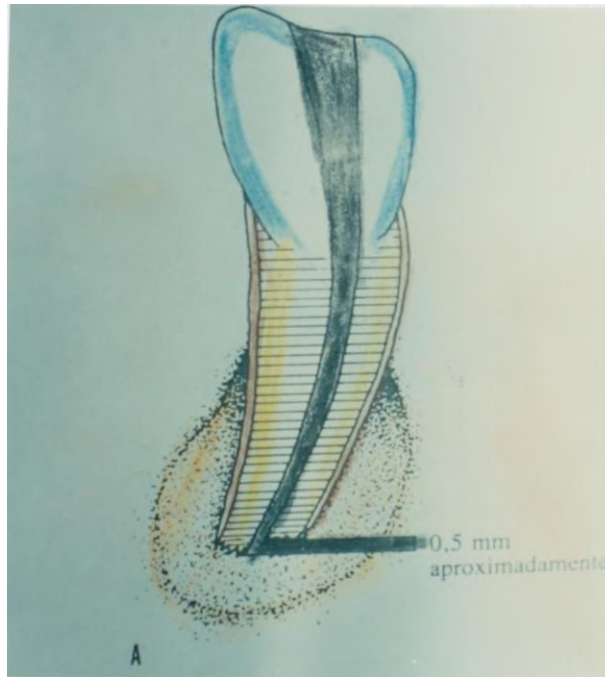


Necropulpectomía

En las biopulpectomías, debemos adoptar como longitud de trabajo, y en consecuencia como límite de la obturación, una longitud de hasta aproximadamente 1 a 2 mm antes del ápice radiográfico.

En casos de necropulpectomías, sin lesiones periapicales (necrosis, gangrenas, abscesos agudos) también somos de la

opinión terapéutica endodóncica, así como el límite de la obturación, sean aproximadamente de 1 a 2 mm, cortos con respecto al ápice radiográfico.



#### Necropulpectomía con lesiones periapicales

En los casos de necropulpectomías, con lesiones periapicales (abscesos crónicos, granulomas y quistes), recomendamos que la reparación de conducto y la obturación se realicen hasta 0,5 mm antes del ápice radiográfico.

**OPORTUNIDAD DE LA OBTURACIÓN.**- La obturación del conducto radicular es el cierre de seguridad de toda la secuencia operatoria de la técnica endodóncica, y como tal debe ser lo

más hermética posible, no irritar a los tejidos apicales y periapicales, alcanzar un límite adecuado, y también ser realizado en un momento oportuno.

¿Cuál sería el momento ideal para obturar los conductos radiculares?

Esta parece ser una cuestión que despierta gran interés, principalmente entre los estudiantes y profesionales que recién se inician, que aún no poseen la experiencia y el sentido clínico para decidir con seguridad la conveniencia o no de realizar este acto operatorio. Tal indecisión puede, en ciertas circunstancias, prolongar innecesariamente un tratamiento endodóncico y en otra, terminarlo en momento inadecuado.

De este modo para una mejor comprensión del tema es imprescindible que se tenga en cuenta si el tratamiento está siendo realizado en un diente con vitalidad pulpar, o sin ella.

En las biopulpectomías, somos de la opinión que el conducto radicular debe ser obturado en la misma sesión de tratamiento. Tal procedimiento se basa en trabajos de investigación y observaciones que demuestran que al remover una pulpa, dentro de las condiciones normales, se produce un cuadro inflamatorio dentro de los tejidos apicales y periapicales que tienden a normalizarse aproximadamente en 48 hrs. Después del acto

operatorio, si volviésemos a intervenir en este conducto en una segunda sesión nuestros procedimientos por más cuidadosos que fuesen, podrían desencadenar por traumatismos, una nueva respuesta inflamatoria sobre tejidos que están ya en reposo y preparados para el proceso de reparación.

Con relación al aspecto microbiano, no existen mayores problemas, pues son innumerables los estudios que han demostrado la ausencia de infección en la intimidad del tejido pulpar; aun en situaciones donde la pulpa fue comprometida por un proceso de caries, los microorganismos están contenidos por los elementos de defensa, y de este modo la infección casi siempre es superficial, la pulpa de los conductos radiculares está estéril, aunque reaccionalmente inflamada. Combatida la infección superficial, antes de la remoción de la pulpa nuestro trabajo se desarrollará en un campo libre de microorganismos, eximiendo e inclusive contraindicando el empleo de soluciones irrigadoras energicas (bactericidas) y el empleo de antisépticos inespecíficos como apósitos entre sesiones.

En las necropulpectomías en los procesos infecciosos de larga duración (abscesos crónicos, granulomas y quiste) hay una intensa proliferación microbiana con propagación no sólo a la luz del conducto, sino también hacia los conductillos

dentenarios, los conductos laterales, accesorios, deltas y ramificaciones en general.

El objetivo básico de un tratamiento endodóncico en estas situaciones, es la neutralización y la remoción de todos los productos tóxicos de descomposición pulpar así como la destrucción microbiana. Por medio del ensanchamiento y del limado, ayudados por la irrigación y la aspiración con sustancias químicas bactericidas, se consigue una razonable desinfección de la luz del conducto. Mientras tanto los microorganismos infiltrados en la masa dentinaria, y las ramificaciones, deben aun recibir la acción de antisépticos inespecíficos, en aplicación tópica como apósitos entre sesiones.

Tal hecho nos lleva a indicar el tratamiento de los dientes despulpados e infectados en por lo menos dos sesiones. De este modo, el conducto estaría en condiciones de ser obturado en una segunda sesión, después de la permanencia de un apósito de P-monoclorofenol alcanforado durante un período mínimo de 72 hrs. Pero sería necesario también que el mismo cumpliera algunos requisitos fundamentales:

1. Que el conducto radicular estuviese "biomecanizado", es decir que sus irregularidades y curvaturas sean rectificadas lo más posible, sus paredes estuvieran ya

preparadas por la acción de los instrumentos endodóncicos, de tal manera que su diámetro permitiese la realización de una correcta obturación.

2. Sería necesario también que el conducto estuviese seco, o sea, que no hubiese exudado periapical drenado.
3. Ausencia de sensibilidad dolorosa.- Es evidente que el conducto radicular para ser obturado en una segunda sesión debe estar libre de sintomatología dolorosa (periodontitis), pues si hubiera sensibilidad a la percusión, sensación de extrusión, o dolor espontáneo, no deberemos obturar el conducto radicular.
4. Ausencia de olor.- No se debe obturar un conducto en presencia de olor, pues en la mayoría de los casos, es indicativo de proliferación microbiana o de existencia aún de productos tóxicos de descomposición pulpar.
5. Prueba bacteriológica negativa.- Sería un excelente punto de referencia para ayudarnos a indicar el momento exacto de la obturación, sin embargo, sabemos que la misma es de valor relativo, porque traduce las condiciones bacteriológicas solamente de la luz del conducto y nunca de los canalículos, los conductos accesorios, etc.

**CAPITULO VIII**  
**ASEPSIA Y ANTISEPSIA EN**  
**ENDODONCIA**

Asepsia, es un conjunto de procedimientos que tienen por objeto impedir la penetración de gérmenes en el sitio que no lo contengan.

Antiseptia, es la destrucción de los gérmenes, por medio del empleo de antisépticos.

Los medios de que disponemos para la aplicación de los principios de estos dos procedimientos, se consiguen a través de la esterilización y la desinfección del ambiente de trabajo del consultorio y su equipamiento, del instrumental utilizado, así como del campo operatorio.

Dentro de una secuencia clínica, de un tratamiento endodóncico, tendríamos los siguientes procedimientos:

**PREPARACIÓN DEL PACIENTE.-** Esta fase debe merecer del profesional mucha atención, dado que, de un modo general, los dientes que se presentan para el tratamiento endodóncico se encuentran con caries, con hiperplasia gingivales invaginadas en las destrucciones coronarias, falta de cúspides enteras, cálculos salivales, materia alba, etc. El primer paso sería entonces, la total limpieza del tejido cariado, el corte de las hiperplasias gingivales, la reconstrucción de las paredes perdidas, lo que podrá hacerse con cemento de policarboxilato de zinc, o aun cuando la destrucción fuera muy extensa con el auxilio de tubos de cobre o bandas para ortodoncia. La



remoción del tártaro para mejorar las condiciones higiénicas, también se hace necesaria. Todos los procedimientos mencionados tienen por objeto proveer mejores condiciones de antisepsia al diente que se va a tratar, así como crear condiciones para realizar la aislación adecuada del campo operatorio.

**AISLACIÓN DEL CAMPO OPERATORIO.-** En endodoncia, la aislación adecuada del campo operatorio es un requisito indispensable y directamente ligado al éxito del caso.

Aunque existen medios químicos para disminuir la secreción salival (atropina, sus derivados y asimilares) técnicas de aislamiento relativo (rollo de algodón, elementos absorbentes y sus elementos respectivos de fijación), el esfuerzo del profesional debe estar siempre dirigido en sentido de conseguir el aislamiento absoluto a través del dique de goma. Desde cuando Barnum introdujo este tipo de aislación en odontología, el tema ha merecido la atención y el entusiasmo de muchos autores, que resaltan la importancia de su empleo en endodoncia y en odontología restauradora. Se lo emplea porque es la única manera de obtener un campo seco, fácil de desinfectar, con la visión de proteger a los tejidos gingivales contra la acción caústica de las sustancias químicas empleadas en la preparación de los conductos, impedir la posibilidad de la caída de algún instrumento en las

vías respiratorias o digestivas, o aun disminuir la preocupación del profesional con respecto a la posibilidad de contaminación del campo operatorio, volviendo así más cómodo y más rápido su trabajo; es la aislación absoluta, sólo posible con el dique de goma.

El material y el instrumental necesario para este tipo de aislación son:

**Láminas de goma.**- Se presenta generalmente en rollos de 15 cm. de ancho, que para cada aislación será necesario cortar en cuadrados, de 15 cm. por cada lado. Dependiendo del origen, se podrá encontrar el tamaño ideal para su uso. Se presenta también en varios colores y grosores y sus indicaciones están de acuerdo con cada caso. Las oscuras ofrecen un mejor control visual del diente y gozan de nuestra preferencia.

**Arco Portadique.**- Se encuentra generalmente en forma de U y presenta pequeños pernos o saliencias laterales para enganchar la goma y mantenerla en posición. El más conocido está construido de acero inoxidable y se denomina arco de Young, para la práctica de endodoncica, es más recomendable el arco de Obstby, constituido por material plástico radiolúcido.

**Perforador de goma Dique.**- Generalmente en forma de alicate, permite obtener orificios en la goma, de distintos diámetros, y citamos como empleo el perforador de Ainsworth.

**Pinzas Portaclamps.**- Pinza especial utilizada para la aplicación de distintos clamps, que se adaptan en la región cervical de los dientes. Son bien conocidas las pinzas de Brewer y de Ivory siendo esta última la que goza de nuestra preferencia.

**Clamps.**- De un modo general, los clamps se clasifican como comunes y especiales. Los primeros se aplican tanto en dientes anteriores como posteriores. Los clamps especiales sirven para un tipo específico de diente, entre los cuales destacamos los de colección de Ivory, y los recomendamos para dientes con coronas expulsivas y aun destruidas (raíces). Estos clamps presentan las partes internas de su base dirigidas hacia la región apical del diente y actúan como una garra que se adapta fuertemente en su región cervical, impidiendo su deslizamiento en sentido oclusal.

Incisivos centrales superiores 211 y 212 S.S.W.

Incisivos inferiores y laterales superiores 211 y 208 S.S.W.

Premolares Superiores e inferiores 206 y 208 S.S.W.

Molares superiores e inferiores 200 y 205 S.S.W.

Incisivos inferiores 0 y 00 ( Ivory)

Premolares superiores e inferiores 1, 1A y 2 (Ivory)

Molares superiores e inferiores 14 y 14A (Ivory)

La técnica para la colocación del dique es fácil y se realiza pocos segundos, aun en manos de principiantes. En endodoncia, de preferencia se aísla solamente el diente tratado, lo que además de simplificar las técnicas contribuyen a eliminar la posibilidad de contaminación del campo operatorio.

**Antisepsia de la cavidad bucal y del campo operatorio.-** Una vez que el diente está preparado para recibir la aislación, es una buena norma proceder a la antisepsia de la cavidad bucal, haciendo una atomización con un antiséptico adecuado (soluciones de Oralina, Espadol, Sepacol, Lestirene) colocando el dique de goma, nuestra primera preocupación antes de cualquier intervención endodóncica será proceder a la antisepsia del campo operatorio (diente, clamps, goma dique que rodea a toda la región, lo que se consigue con un trozo de gasa o algodón embebido en sustancia antiséptica. Conviene destacar que "los antisépticos son medicamentos que pertenecen a los más variados grupos y funciones químicas aunque muchas de estas sustancias hayan sido usadas o aún lo sean internamente, su principal utilidad reside en los efectos obtenidos por su utilidad. Entre ellos se destacan: Alcohol

etílico al 50- 70%, alcohol yodado al 0,3% compuesto de amonio cuaternario, zefirol, sales de metales pesados.

#### **Esterilización del instrumental y del material endodóncico.-**

Esterilizar un material endodóncico o instrumental es destruir todos los microorganismos que en ellos existen. El medio más eficaz y rápido (120c c/ 20 min.) de esterilización es la autoclave ( calor húmedo bajo presión) debido y además se sabe que la termocoagulación de las proteínas es catalizada por el agua, lo que confiere a esta técnica una alta eficacia.

**Estufa seca.-** Es solamente un recipiente metálico de paredes dobles, externamente revestidas de amianto y que contienen dentro resistencias; generalmente permite una temperatura de hasta 200°C y un marcador de tiempo de esterilización, son aparatos fáciles de manejar, altamente eficientes y no ocupan mucho espacio en el consultorio. Todo instrumental endodóncico puede ser esterilizado por este método, en una caja metálica especial donde serán colocados todos los instrumentos endodóncicos (limas, escariadores, sondas lisas, tiranervios, espaciadores), así como el instrumental auxiliar (sondas excavadores, pinzas), además de jeringa para irrigación, anestesia y sus respectivas agujas. El material endodóncico (trozos de gasa, rollos de algodón, puntas absorbentes) también pueden ser llevados a la estufa dentro de las referidas cajas,

evitándose, sin embargo, la reesterilización, lo que reseca mucho y lo vuelve quebradizo. La temperatura y el tiempo recomendado es de 160° C. durante 60 ó 90 min. en caso de que la estufa esté muy cargada.

**Esterilizadores rápidos.**- Son pequeños aparatos constituidos por una resistencia eléctrica que calienta un recipiente que contiene bolillas de sílice o pyrex, donde se colocan los instrumentos o los materiales que se desea esterilizar. Luego estos aparatos fueron utilizados con metal de punto de fusión entre 193 y 204° C con gran eficacia de esterilización, dos segundos para cada instrumento y 5 segundos para los conos absorbente, aun cuando estuviese contaminados con esporas. Son excelentes para reesterilizar el instrumental durante la preparación biomecánica de los conductos radiculares.

**Flameado.**- Es tal vez el método más simple y más antiguo de esterilización que se conoce. Consiste en llevar el instrumento a la llama de una lámpara de alcohol o de gas hasta que se pone al rojo,

**Medios Químicos.**- Existen varios productos químicos indicados para la esterilización del instrumental endodóncico siendo los más comunes: Germekil instrumental, Valmicid- GI, líquido de Denigés. Estos no destruyen las esporas no indicamos este

método para la esterilización del instrumental endodóncico sino solamente lo recomendamos para la conservación de instrumentos ya previamente esterilizados en estufas o autoclave.

**CAPITULO IX**  
**MATERIALES OBTURADORES DE LOS**  
**CONDUCTOS RADICULARES**



Una correcta obturación de los conductos radiculares, es lo más hermético posible y dentro de un límite preciso, es un factor relevante para el éxito de la endodóncia.

Para conseguir las obturaciones herméticas tan deseadas, son necesarios, además de técnicas depuradas, también y principalmente, buenos materiales selladores, o sea, sustancias que colocadas dentro del conducto radicular, en el mismo momento de la obturación cumplan sus reales finalidades de sellado y de respeto de tejidos apicales y periapicales. Por lo tanto es necesario que los productos empleados para este fin cumplan con una serie de propiedades, que se las dividen en biológicas y fisicoquímicas.

De este modo tenemos:

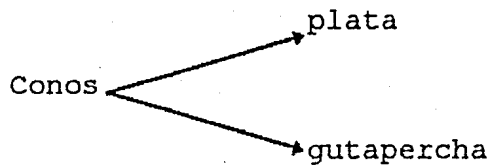
- Poseer buena tolerancia tisular.
- Ser reabsorbido en el periápice, en casos de extravasamientos accidentales.
- Estimular o permitir el depósito de tejido mineralizado a nivel del ápice.
- Tener acción antimicrobiana.
- Poseer facilidad de inserción.
- Ser plástico en el momento de la inserción, volviéndose sólido posteriormente.

- Poseer buen tiempo de trabajo.
- Propiciar un buen sellado en todos los sentidos.
- No debe sufrir contracciones.
- Debe ser permeable.
- Poseer un buen escurrimiento.
- Tener buena viscosidad y adherencia.
- No ser solubilizado dentro del conducto radicular.
- No manchar las estructuras dentarias.
- Ser estéril o pasible de esterilización.
- Ser de fácil retiro.

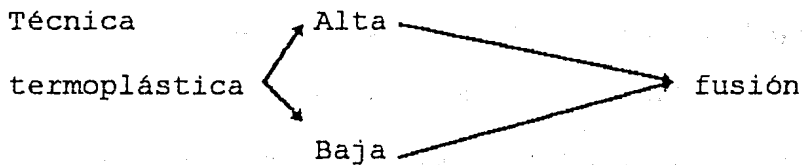
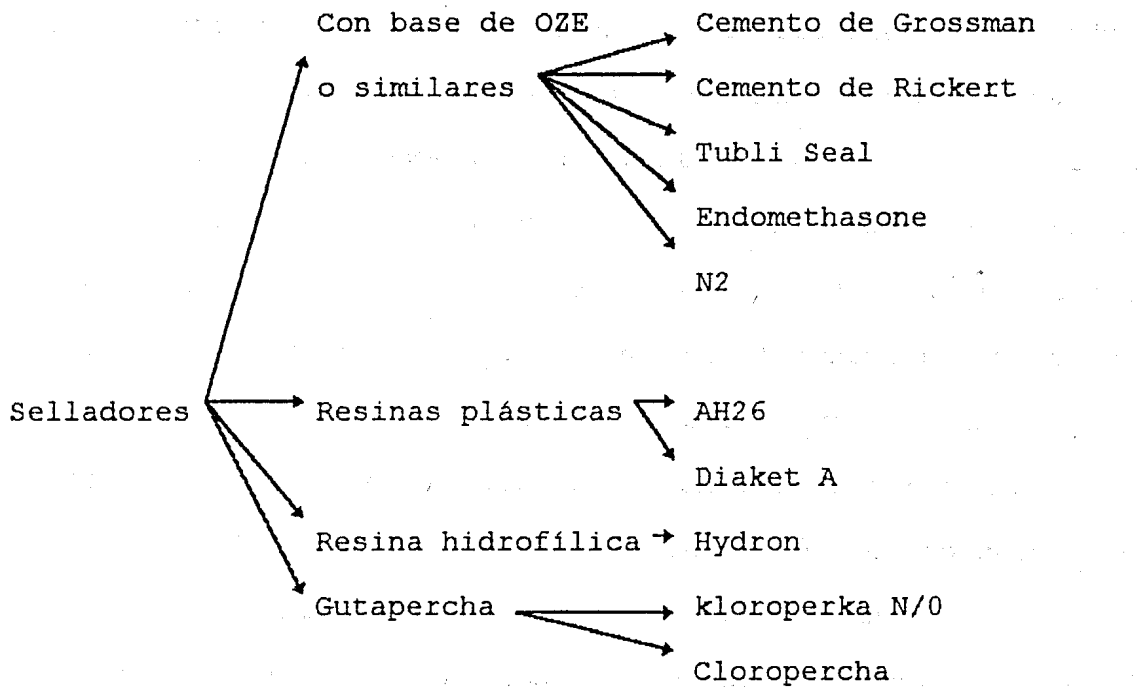
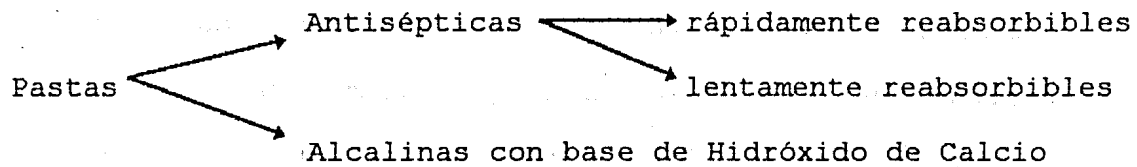
#### **CLASIFICACION DE LOS MATERIALES DE OBTURACION ENDODONCICO.-**

Los diferentes materiales de obturación de los conductos radiculares han sido clasificados de acuerdo con las distintas consideraciones como: Acción del material, naturaleza del mismo, velocidad de reabsorción, etc.

**Materiales llevados al conducto en estado sólido:**



**Materiales al conducto en estado plástico:**



El tratamiento de las inflamaciones pulpares irreversibles y de las mortificaciones pulpares, requiere la eliminación del tejido enfermo, la limpieza y antisepsia de los conductos radiculares. Logrado dicho objetivo, la preparación bimecánica tiende a la conformación de los conductos para recibir a los materiales de obturación.

La obturación de los conductos radiculares representa una de las etapas endodóncicas íntimamente ligadas al material, a la naturaleza del mismo, y a su velocidad de reabsorción en directa relación con el nivel apical de la obturación que representa una de las variables y, su localización depende de factores anatómico, al estado de maduración apical, al diagnóstico que tomando en cuenta los diferentes estados patológicos de la pulpa y de los tejidos circundantes, nos puede hacer variar el límite apical de la preparación quirúrgica y de la obturación, ya que el remanente pulpar y el tejido periodontal son afectados física y químicamente por los materiales que entran íntimamente en contacto con ello en la interfase de materiales de obturación y tejidos apicales. Esta relación se presenta con mayor frecuencia entre el cono de obturación y los tejidos apicales; sellador y tejidos apicales; virutas dentinarias y tejido apicales; algunos autores realizan intencionalmente el taponamiento apical con virutas dentinarias como Yury Kuttler y otros, que realizan estos taponamientos con Hidróxido de Calcio impidiendo así la

acción irritante, tanto de los cono como de los selladores y que sirven de sustancias estimulantes para el cierre apical.

#### **Técnicas de obturación de los conductos radiculares.**

Uno de los pasos fundamentales que consolidan, tanto la preparación biomecánica como la fase antiséptica de la terapéutica endodóncica, la misma que de acuerdo al conocimiento de las propiedades de los materiales utilizados y que hayan sido avalados clínica y experimentalmente con el objeto de que nuestras técnicas cumplan el cometido buscado cual es la obturación hermética del o de los conductos radiculares hasta la zona apical y periapical o viceversa, de los procesos preexistente las más difundidas y de eficacia comprobada en particular, la preparación técnica utilizada durante la preparación de la presente tesis, de condensación lateral.

#### **TECNICA DE OBTURACION CON PASTA ANTISEPTICA.**

En la técnica de obturación con pasta antiséptica, estas presentan el elemento fundamental de la obturación, los conos juegan un papel accesorio y solo intervienen en la condensación de la pasta hacia la porción apical y paredes dentinarias de los conductos radiculares.

**TECNICAS DE OBTURACION CON PASTAS ALCALINAS.**

Es utilizada especialmente para el tratamiento de piezas dentarias con ápices inmaduros, con el objeto de estimular a los tejidos apicales, cuando por afecciones de la pulpa, se encuentre comprometido el desarrollo radicular.

**TECNICAS DE OBTURACION CON CONOS DE PLATA.**

El uso de los conos de plata esta especialmente indicando en la obturación de conductos estrechos y/o curvos donde no pueden ser empleados los conos de gutapercha por su falta de rigidez. En estas circunstancias habrá que poner particular cuidado en la realización de una preparación quirúrgica adecuada al material a fin de obtener una obturación de ajuste correcto.

**TECNICA DE OBTURACION DEL TERCIO APICAL CON CONO DE PLATA SECCIONADO.**

Esta técnica consiste en la obturación del tercio apical del conducto con una sección de cono de plata y sellador, quedando libre los dos tercios coronarios para el anclaje protético.

La obturación es realizada presionando un cono de plata, al cual se le fractura el interior del conducto radicular al nivel deseado o utilizando conos a rosca.

Hace muchos años esta técnica tuvo muchos adeptos, poco a poco cayendo en desuso, pues aunque posee la ventaja de permitir el anclaje protético endodóncico, tiene la desventaja propia de la obturación con la plata.

#### **TECNICA DEL CONO UNICO DE GUTAPERCHA**

Lo fundamental de esta técnica consiste en lograr la obliteración completa del conducto radicular instrumentando, mediante la utilización de un cono único de gutapercha y sellador.

El cono de gutapercha seleccionado a tal efecto deberá ajustarse convenientemente a las paredes del conducto. Esta situación permite el empleo de una capa mínimo espesor de sellador, lo que incrementa el sellado y disminuye el efecto tóxico del mismo.

#### **TECNICA DE CONDENSACION VERTICAL DE LA GUTAPERCHA CALIENTE**

Esta técnica se refiere a ella como: de la obturación de conductos en tres dimensiones.

La condensación vertical de la gutapercha reblandecida por el calor, da como resultado una obturación completa y condensada con mayor densidad de material en la región apical. El atacado de la gutapercha caliente es un sistema triaxial.

La técnica operatoria requiere la elección de un cono del conducto y que quede de 1 a 2 mm. corto del límite cemento-dentinario. Su porción terminal será más gruesa que el extremo apical del conducto y su forma no demasiado aguzada a fin de evitar la extrusión de material. Previamente a la introducción del cono seleccionado, hay que llevar una cantidad pequeña de sellador al conducto.

#### **TECNICA DEL CONO INVERTIDO**

Esta técnica tiene su aplicación limitada a los casos de conductos muy amplios y con forámenes incompletamente calcificados en forma de trabuco, especialmente en dientes anteriores donde resulta muy dificultoso el ajuste apical de un cono de plata o de gutapercha por los métodos corrientes. Hablamos de la posibilidad de obturar este conducto cuya mayor amplitud se encuentra en el extremo apical con pasta alcalina que tiende a favorecer el cierre del ápice con formación de cemento.



#### TECNICA DE CONDENSACIÓN LATERAL

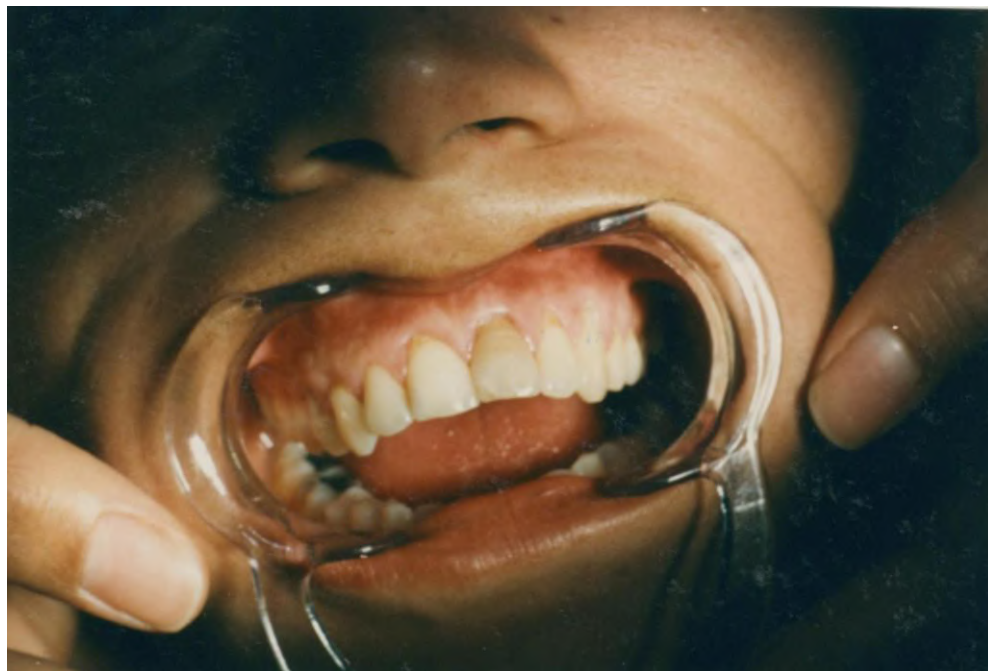Esta técnica de condensación lateral tiene por objeto la obliteración tridimensional del conducto radicular a partir de una masa de obturación homogénea, compuesta por conos indicado para la obturación de conductos cónicos o de corte transversal oval y en los casos en los que se sospeche la existencia de conductos laterales.

En esta técnica el sellado apical depende del ajuste del cono principal y del grado de condensación obtenida. La selección del cono principal y la introducción del sellador sigue los mismos lineamientos que la técnica del cono único. Durante las maniobras de condensación lateral el espaciador debe penetrar profundamente para condensar la gutapercha y el sellador contra las paredes y la constricción apical.

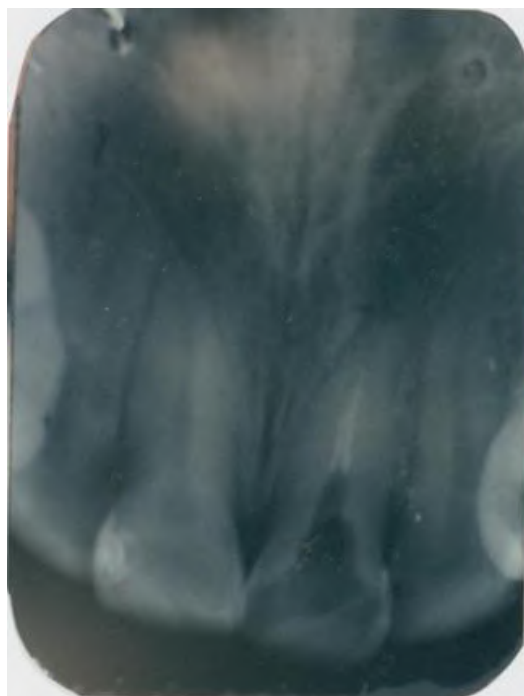**CAPITULO X**  
**IANOTROPIA EN LA DECOLORACION**  
**DE LOS DIENTES**

Nombre : M. L. C.  
Edad : 25 años  
Sexo : Femenino  
Ocupación : Profesora  
Historia Clínica : Estado de salud favorable.  
Diagnóstico Clínico : Presencia de decoloración del  
incisivo central superior izquierdo.

Paciente

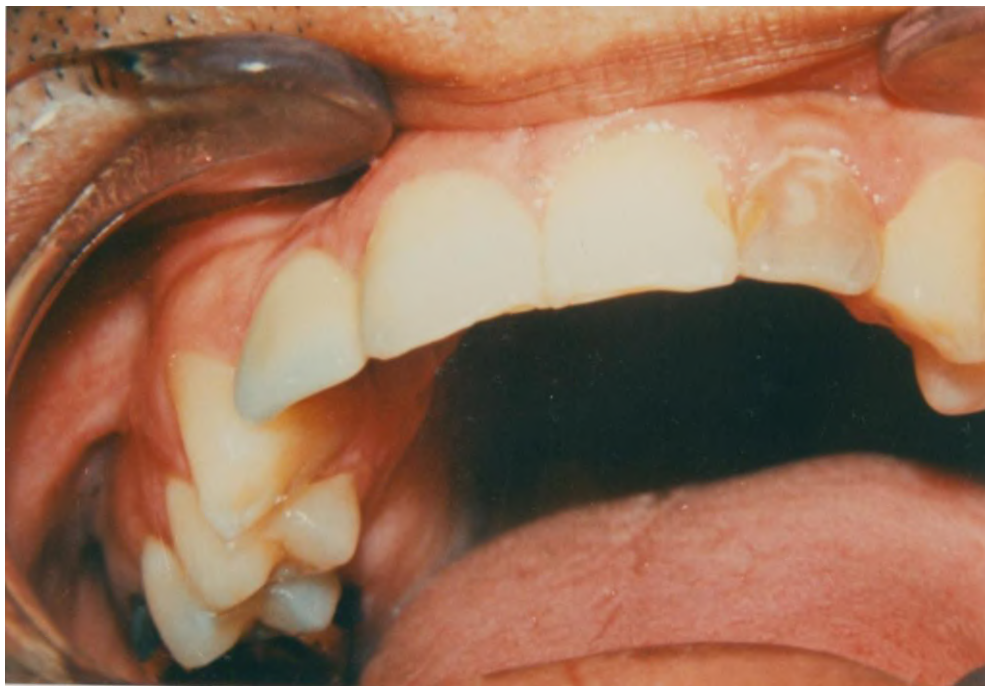

Radiografía



Nombre : A. R. C.  
Edad : 50 años  
Sexo : Masculino  
Ocupación : Ingeniero  
Historia Clínica : Estado de salud favorable.  
Diagnóstico Clínico : Presencia de decoloración del  
incisivo lateral superior izquierdo.

**Paciente**

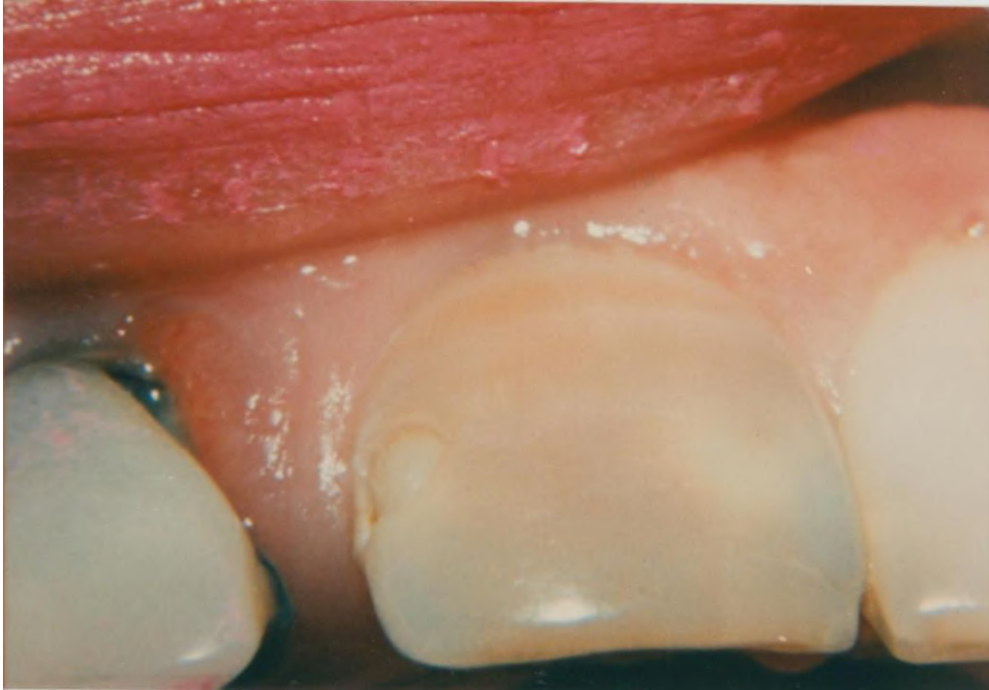

**Radiografía**

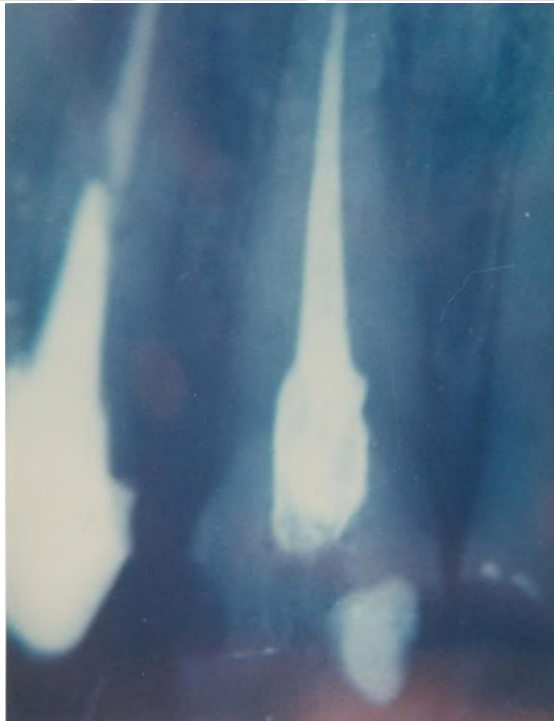


Nombre : R. S. P.  
Edad : 32 años  
Sexo : Femenino  
Ocupación : Manicurista  
Historia Clínica : Estado de salud favorable.  
Diagnóstico Clínico : Presencia de decoloración del  
incisivo central superior derecho.

Paciente



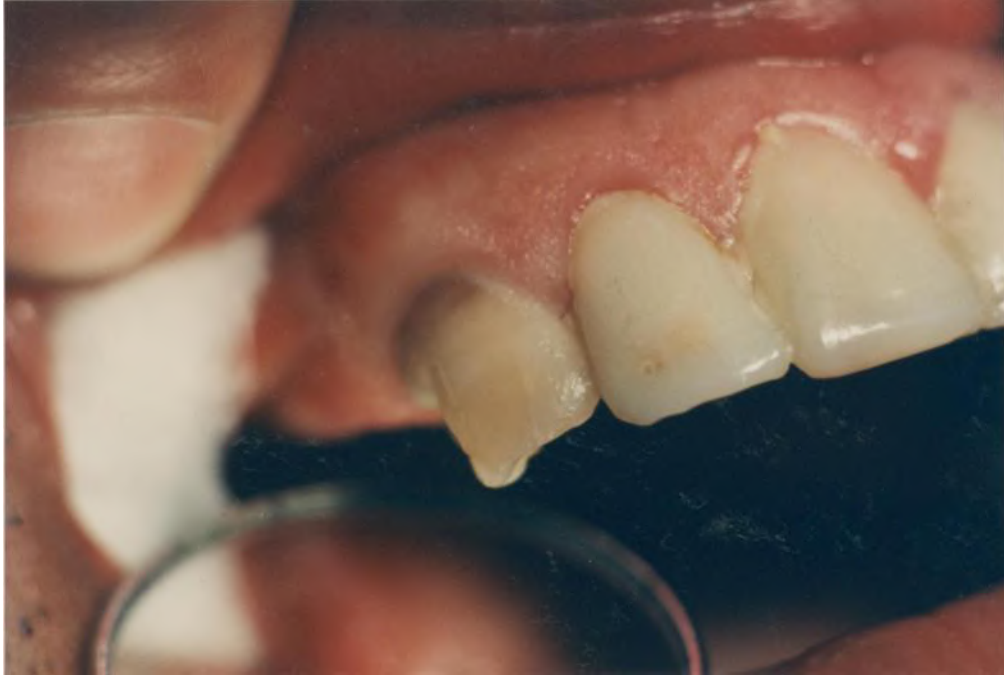Radiografía



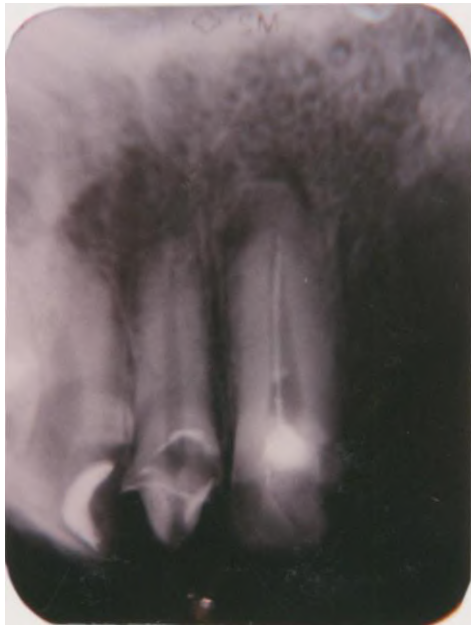


Nombre : T. F. P.  
Edad : 30 años  
Sexo : Masculino  
Ocupación : Estudiante  
Historia Clínica : Estado de salud favorable.  
Diagnóstico Clínico : Presencia de decoloración del  
canino superior derecho.

**Paciente**



**Radiografía**



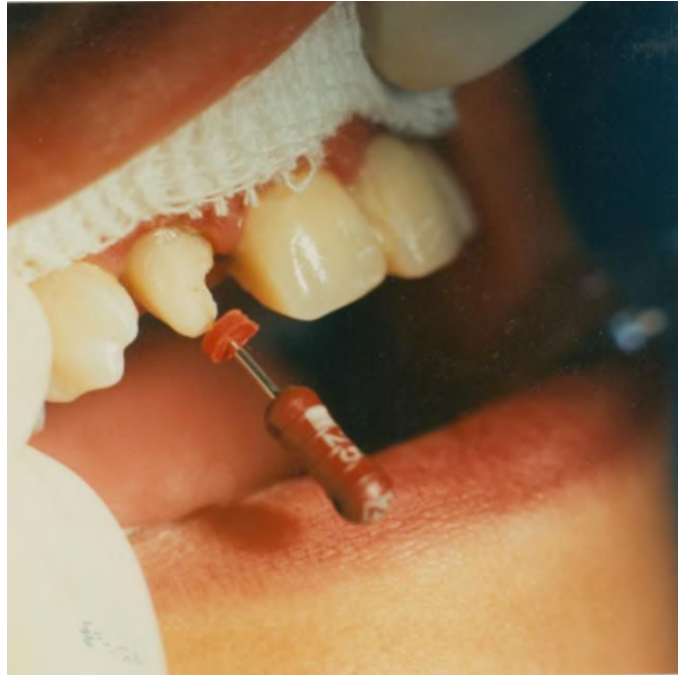**CAPITULO XI**  
**CASOS CLINICOS**

## CASO CLINICO N° 1.

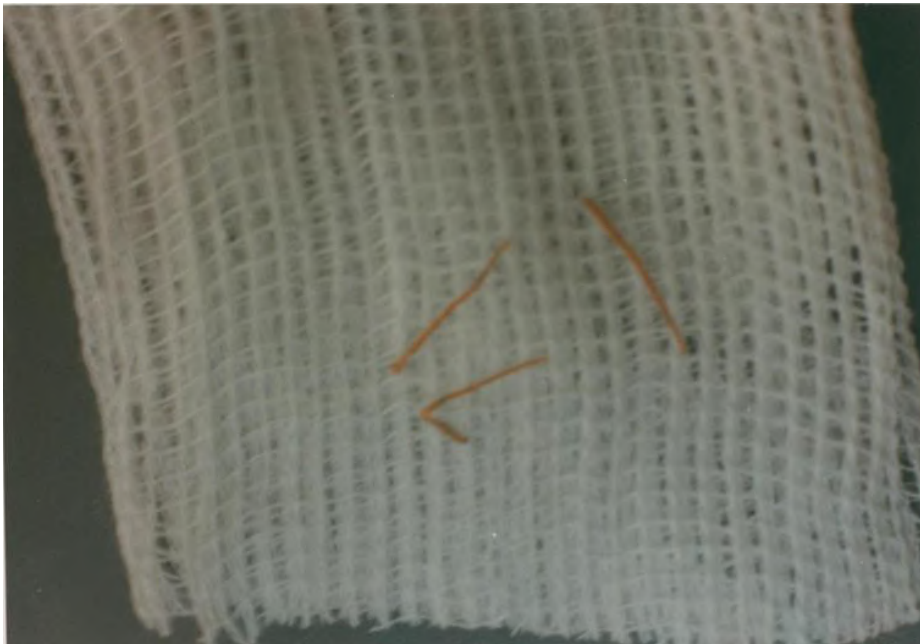Nombre : Y. Y. L.  
 Edad : 23 años  
 Sexo : Femenino  
 Ocupación : Estudiante  
 Historia Clínica : Paciente que fue a la clínica por un cambio de corona en el I.L.I. pero a la radiografía se descubrió un proceso en el mismo, por falta de condensación lateral de los conos.  
 Diagnóstico Clínico : Proceso periapical crónico.  
 Pronóstico : Favorable.  
 Plan de tratamiento : Retratamiento de canal.  
 Técnica de desobturación : Escalonada

lima testigo 25mm	20mm
lima testigo 30mm	19mm
lima testigo 25mm	20mm
lima testigo 35mm	18mm
lima testigo 25mm	20mm
lima testigo 40mm	17mm
lima testigo 25mm	20mm

Desobturación



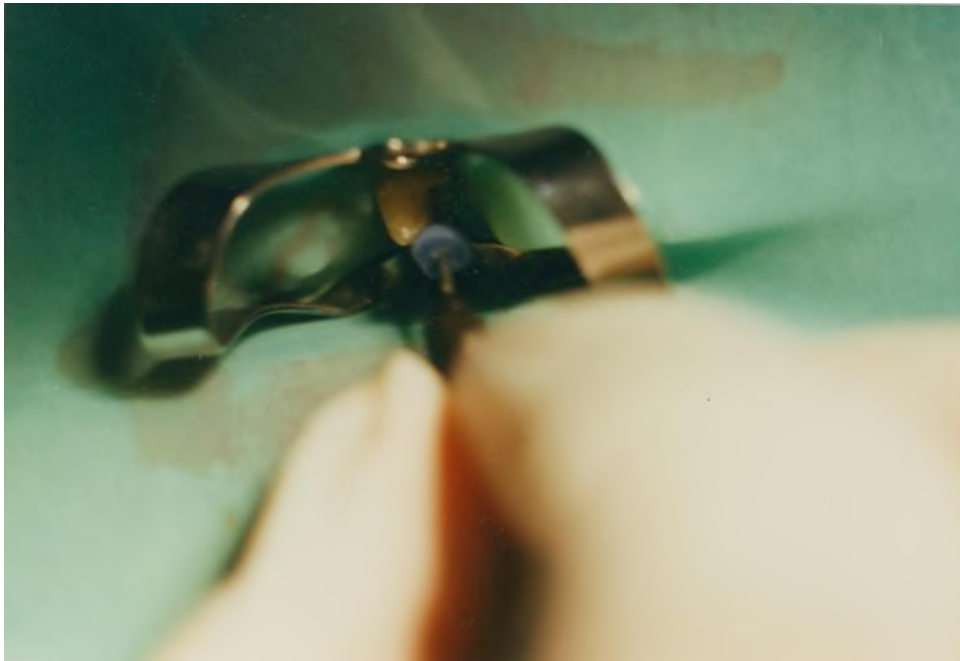Conos



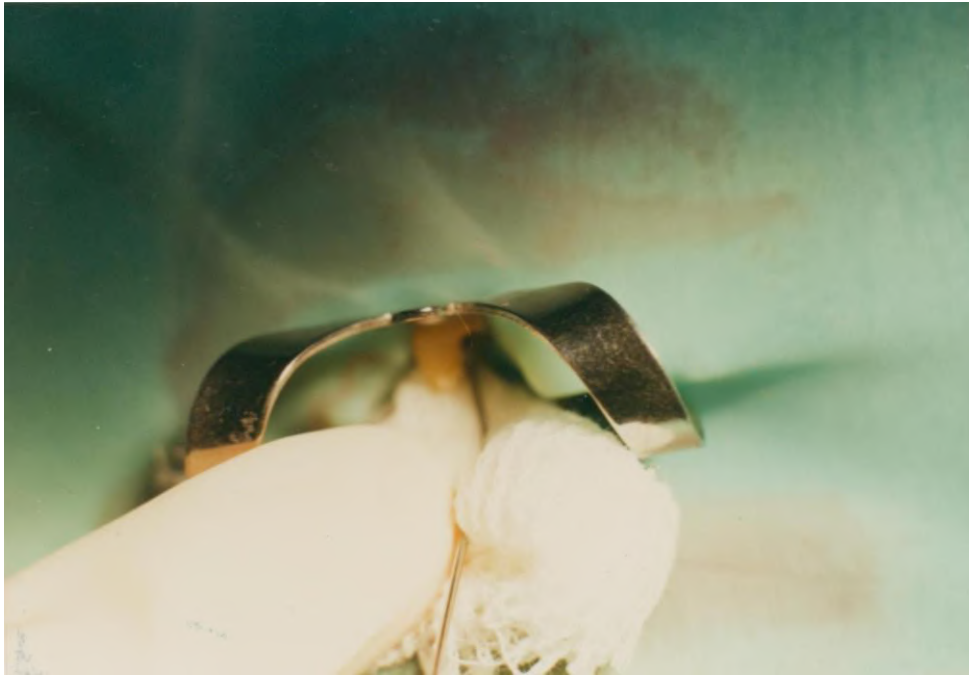Colocación del dique de goma




Instrumentación




Irrigación



Secado



**Conductometría**

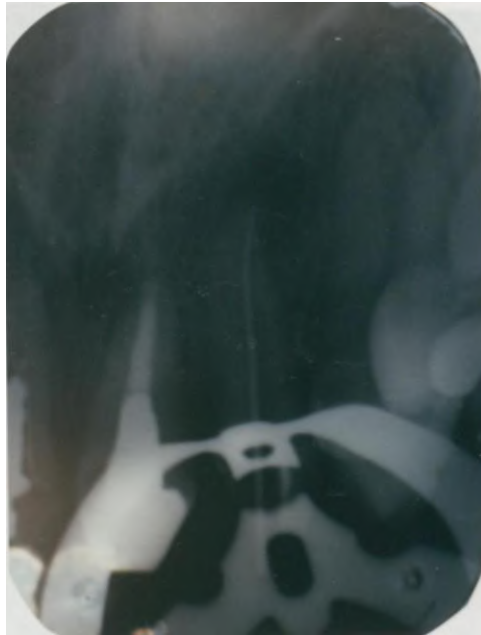

**Radiografía**

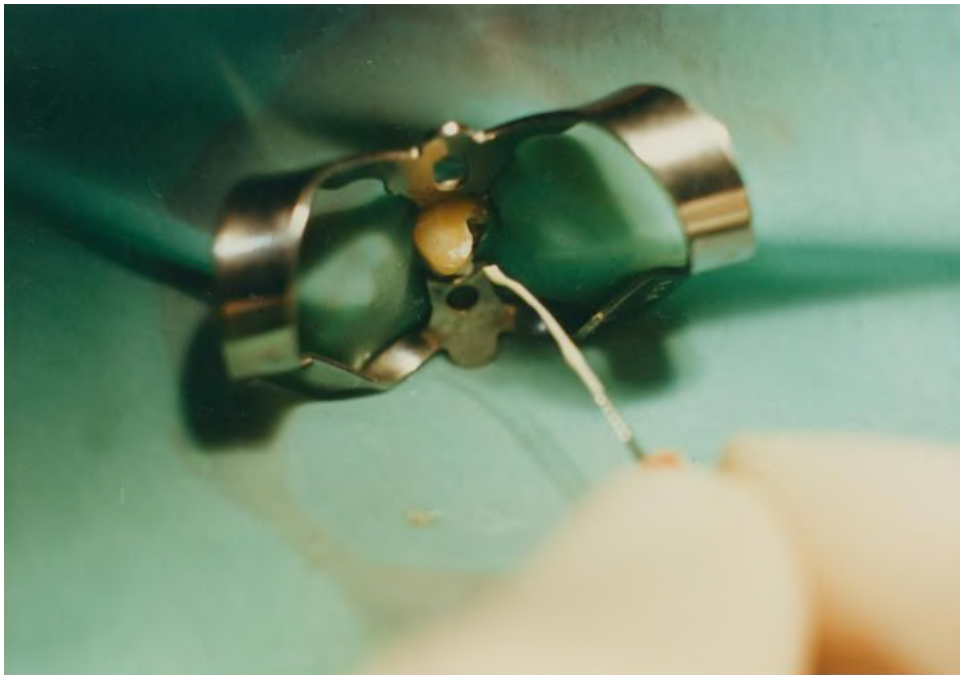



**Conometría**



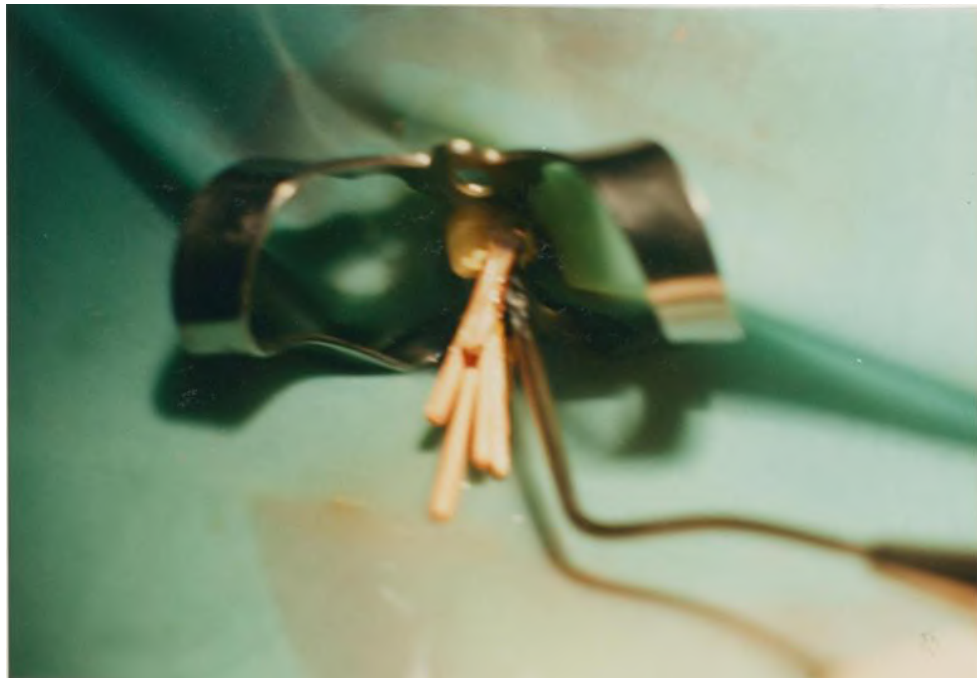**Obturación**



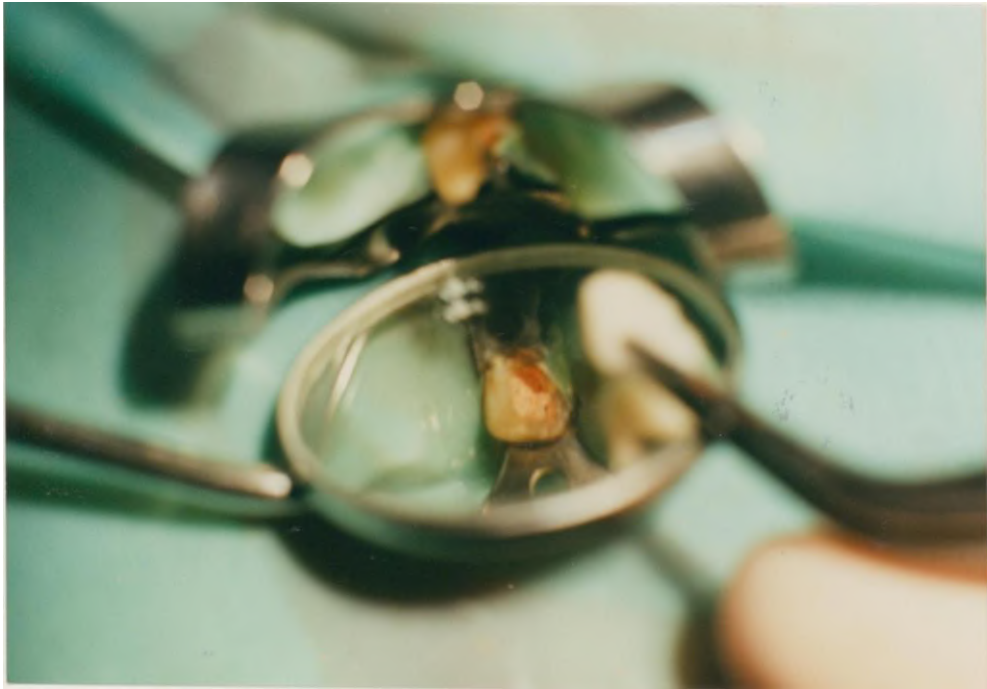Condensación lateral



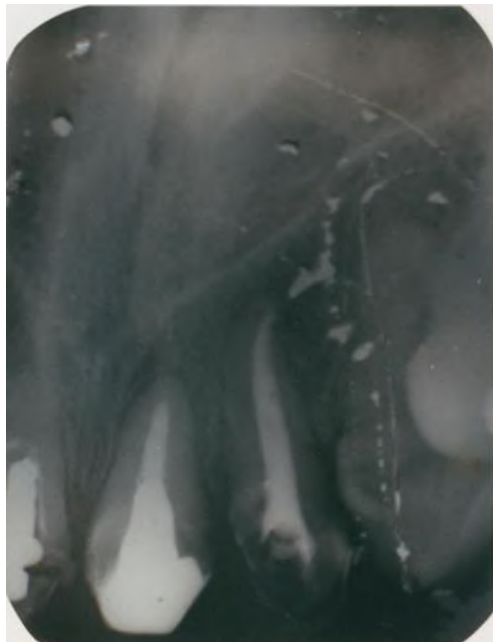Corte de los conos



Cámara limpia



Radiografía



## CASO CLINICO N° 2.

Nombre : T. F. P.  
 Edad : 30 años  
 Sexo : Masculino  
 Ocupación : Estudiante  
 Historia Clínica : Paciente que fue a la clínica por un cambio de color en el C.S.D. pero a la radiografía se descubrió una mala obturación, con un cono único.  
 Diagnóstico Clínico : Decoloración de la pieza dentaria.  
 Pronóstico : Favorable.  
 Plan de tratamiento : Retratamiento de conducto.  
 Técnica de desobturación : Escalonada

lima testigo 30mm 21mm

lima testigo 35mm 20mm

lima testigo 30mm 21mm

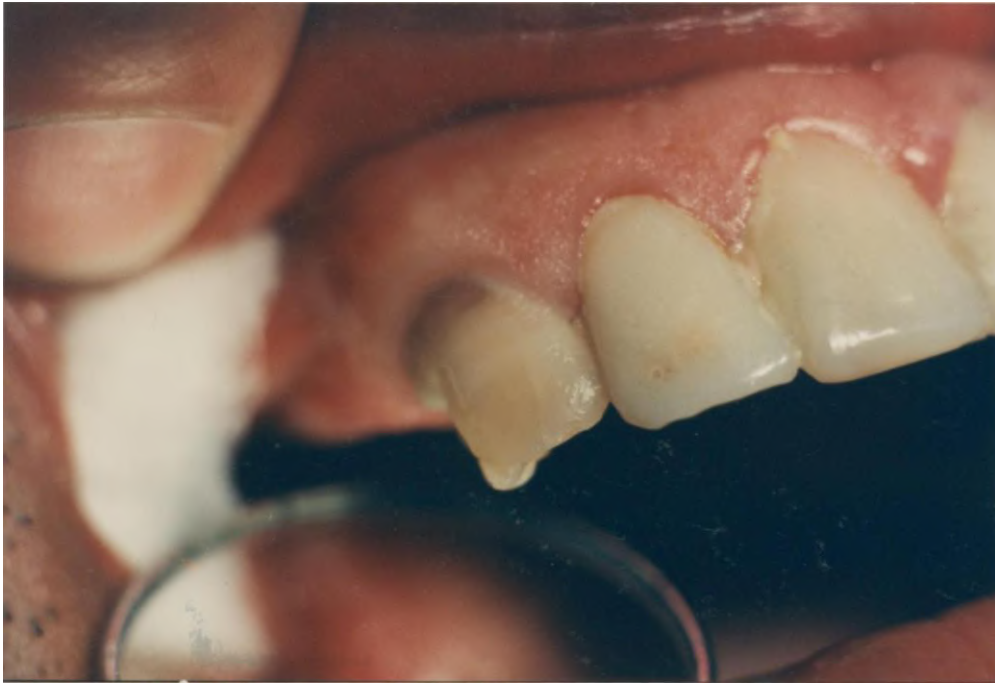lima testigo 40mm 19mm

lima testigo 30mm 21mm

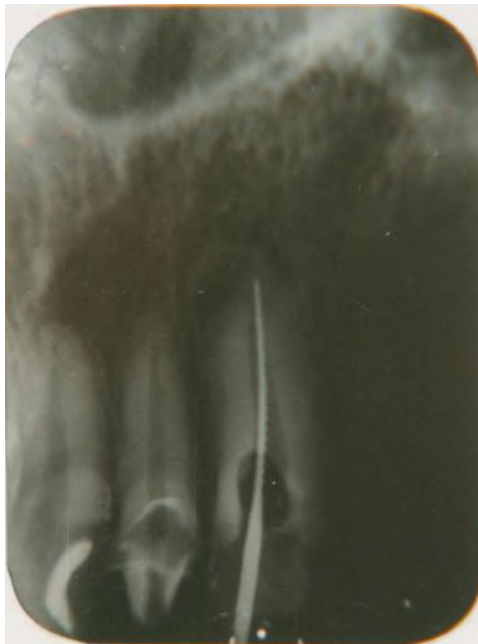lima testigo 45mm 18mm

lima testigo 30mm 21mm

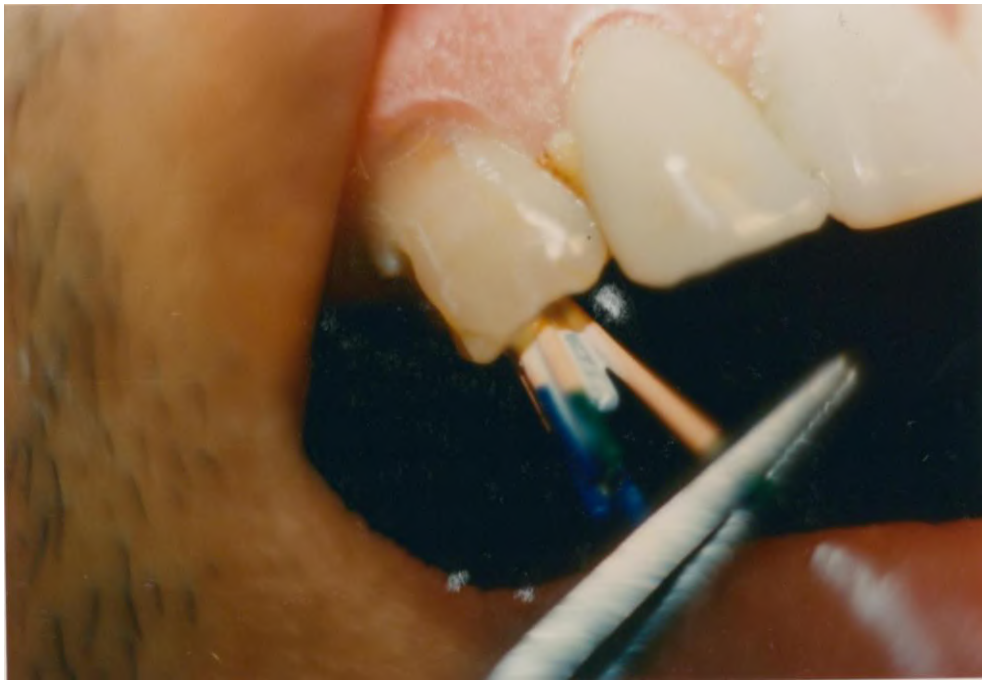Preoperatorio



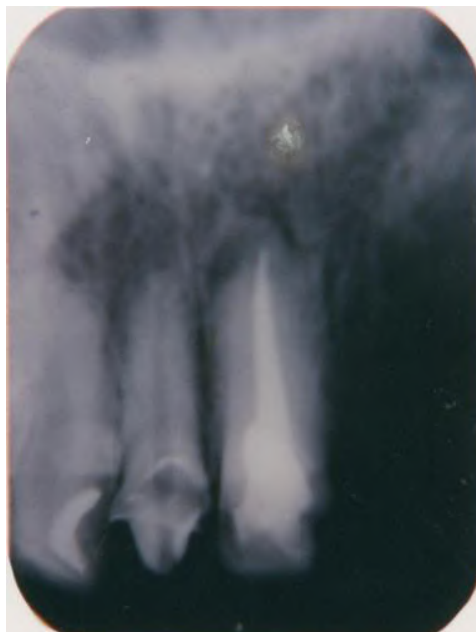
Conductometría



**Obturación**



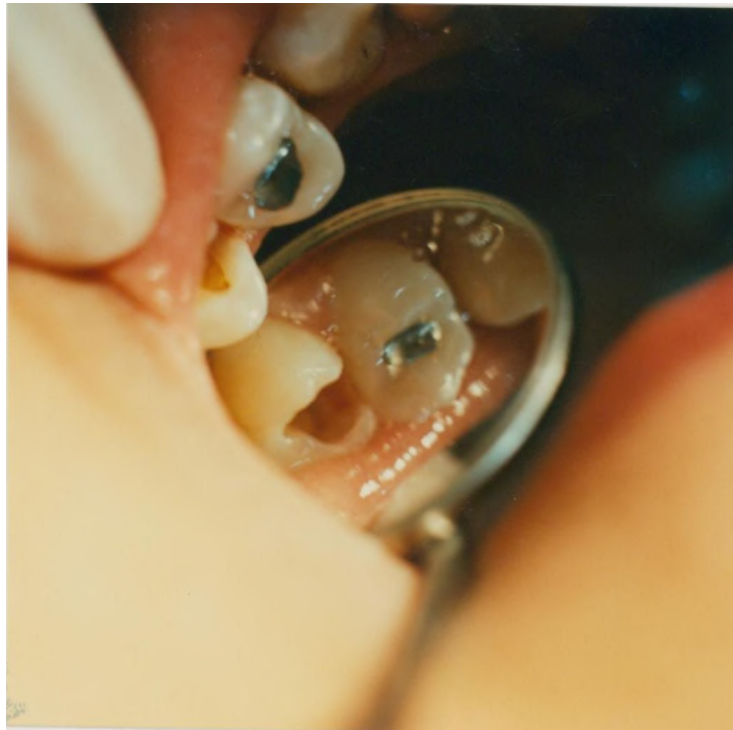**Radiografía post-operatoria**




**Caso Clínico N° 3.**

Nombre : P. P. J.  
Edad : 18 años  
Sexo : Femenino  
Ocupación : Empleada  
Historia Clínica : Estado de salud favorable.  
Diagnóstico Clínico : Caries de cuarto grado en Segundo  
Premolar Superior Izquierdo.  
Pronóstico : Favorable.  
Plan de tratamiento : Biopulpectomía.

**Preoperatorio**

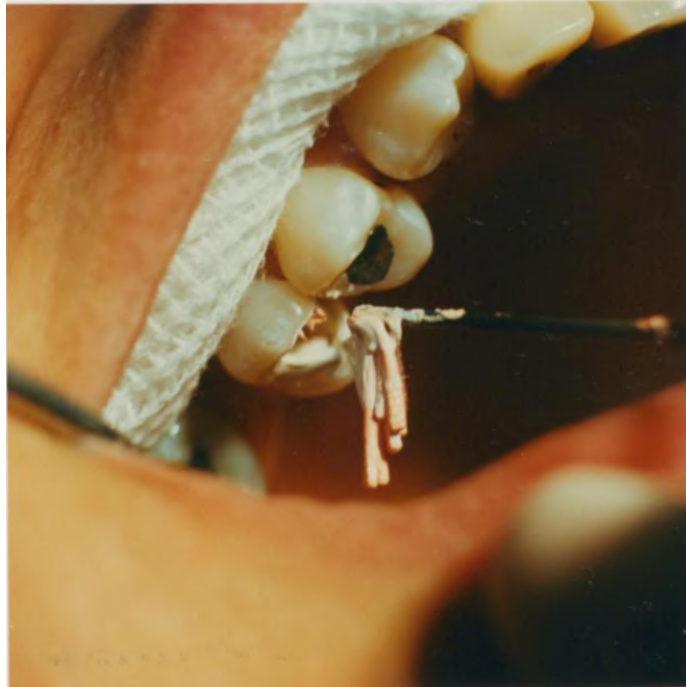

**Conductometría**





**Obturación**



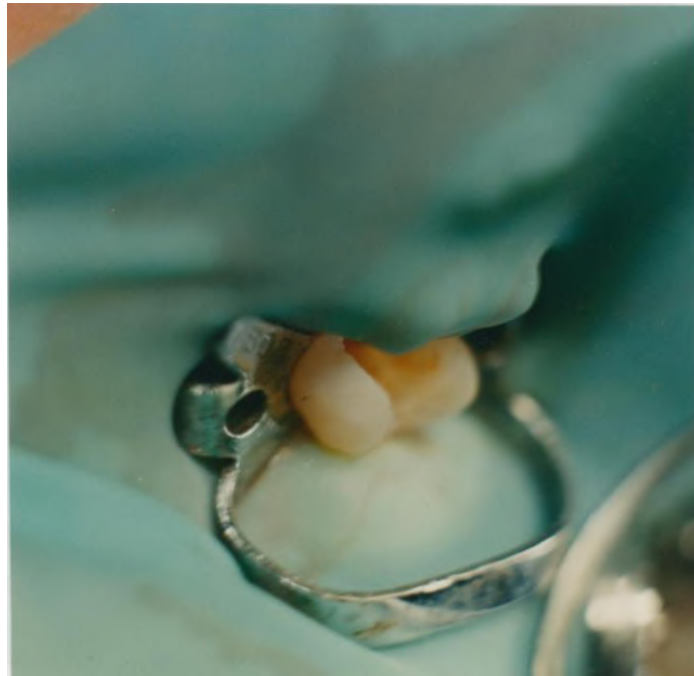**Radiografía post-operatoria**



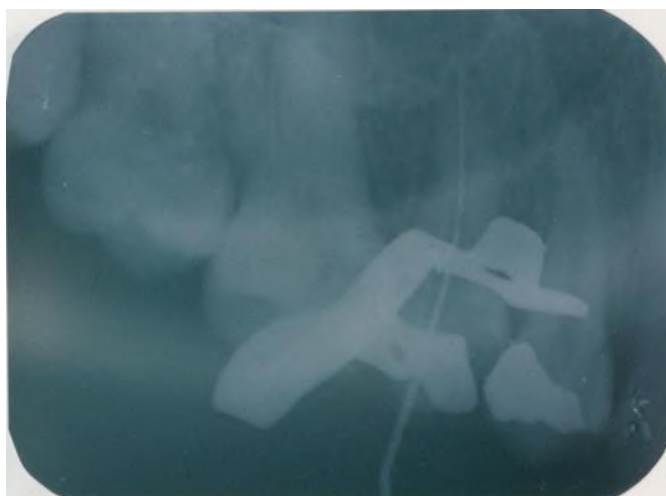
**Caso Clínico N° 4.**

Nombre : Y. Y. L.  
Edad : 23 años  
Sexo : Femenino  
Ocupación : Estudiante  
Historia Clínica : Estado de salud favorable.  
Diagnóstico Clínico : Caries de cuarto grado en Primer  
Premolar Superior Izquierdo.  
Pronóstico : Favorable.  
Plan de tratamiento : Biopulpectomía.

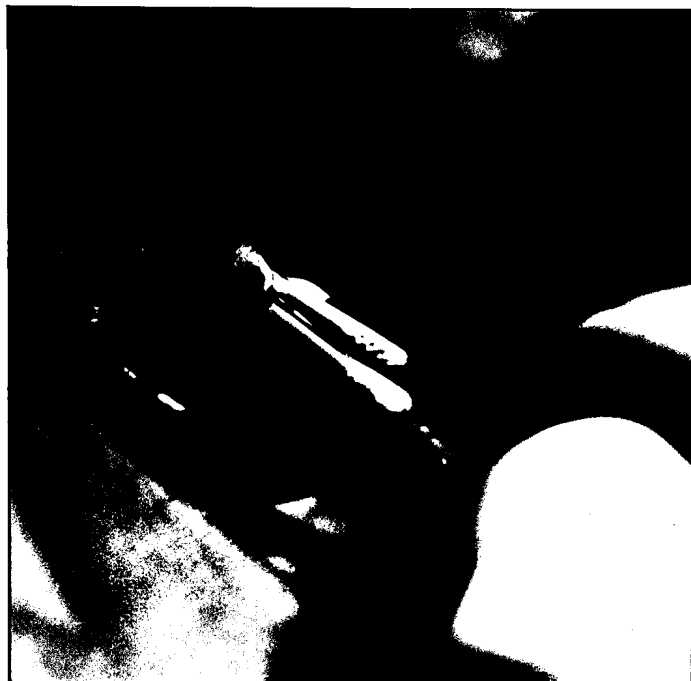**Preoperatorio**



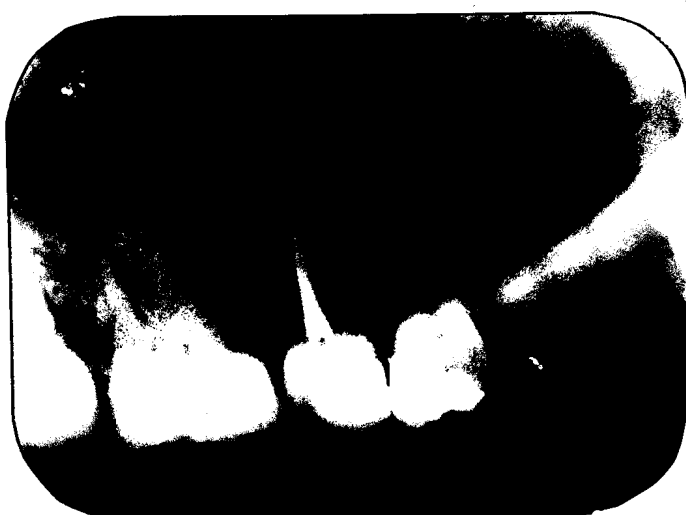**Conductometría**



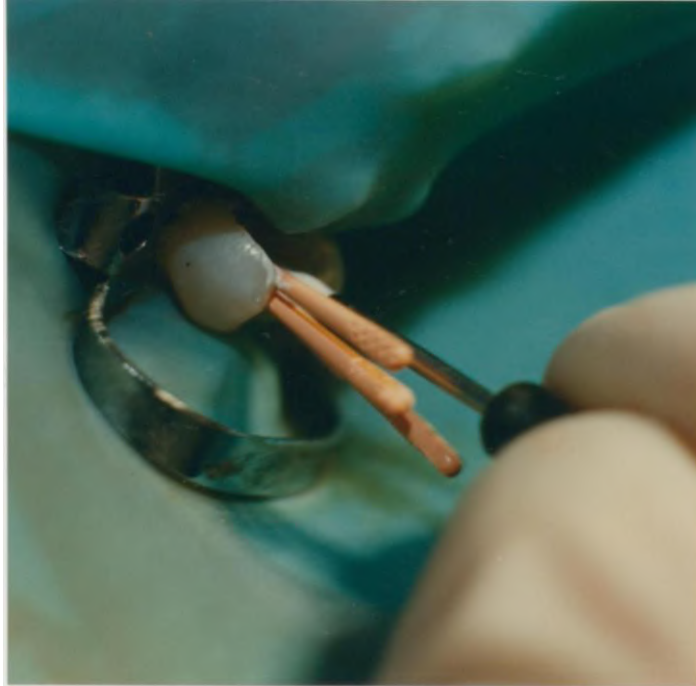
Obturación



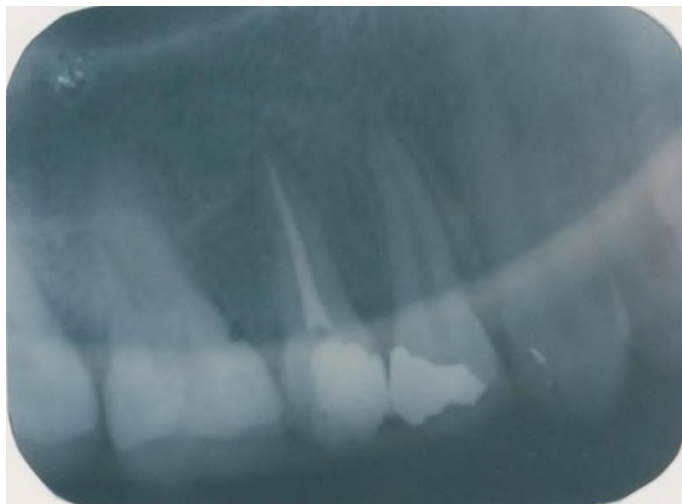
Radiografía post-operatoria



Obturación



Radiografía post-operatoria



**Caso Clínico N° 5.**

Nombre : A. A. B. R.

Edad : 31 años

Sexo : Masculino

Ocupación : Estudiante

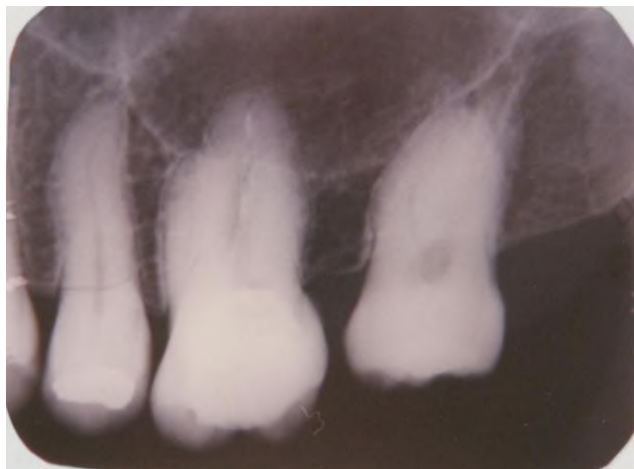
Historia Clínica : Paciente que vino a la clínica para la obturación del Primer Molar Superior Derecho, que se encontraba con pasta yodoformada por un tiempo aproximado de dos años.

Diagnóstico Clínico : Debido a que la pieza dentaria se encontraba con pasta yodoformada no presenta ningún tipo de infección ni proceso periapical.

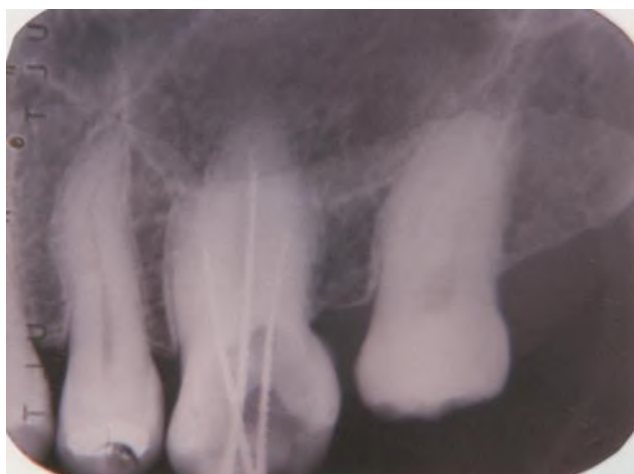
Pronóstico : Favorable.

Plan de tratamiento : Obturación de los conductos radiculares.

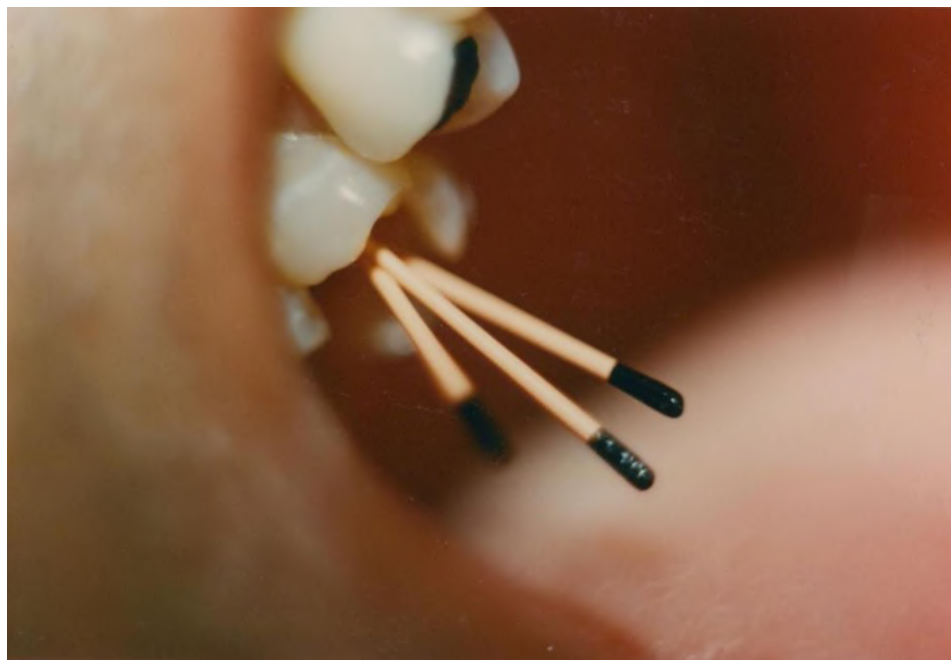
**Preoperatorio**



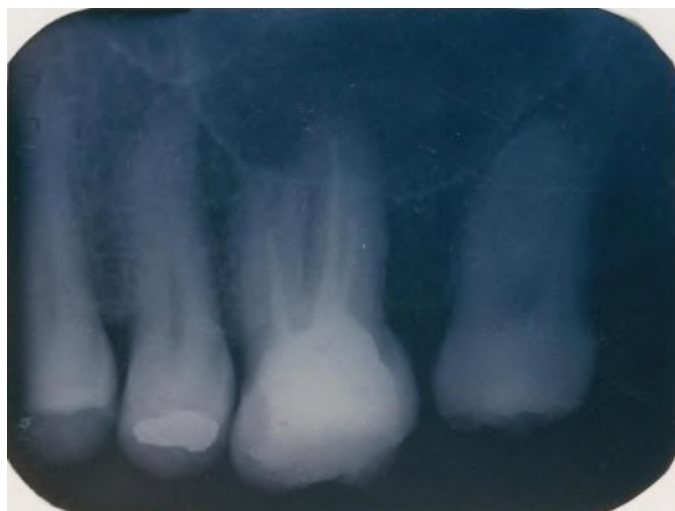**Conductometría**



Obturación



Radiografía post-operatoria





**CAPITULO XII**  
**CONCLUSIONES Y RECOMENDACIONES**

**CONCLUSIONES.-**

Por las observaciones clínicas constatamos que el éxito del tratamiento endodóncico para evitar la decoloración de la pieza dentaria depende estrechamente de las siguientes fases:

1° Conocimiento de la morfología dentaria, es decir un conocimiento de la cavidad pulpar, cámara pulpar y sobre todo del conducto radicular, así saber hacer una buena instrumentación.

2° Instrumentación, que es de capital importancia. Si no es hecha con rigor técnico, no obtendremos precisión en los resultados.

3° La medicación, que es una fase que completa la instrumentación y es una garantía para las otras fases.

4° La asepsia y antisepsia, no debe ser violada. Un descuido de cualquiera de estas, vamos a observar que las bacterias se desenvuelven y se multiplican e irán a complicar cada vez más nuestra tarea.

5° La obturación del canal y un perfecto sellado de la cavidad pulpar y su precisión dependen de que se escoja el material adecuado.

**RECOMENDACIONES.-**

Este trabajo realizado es una recomendación de como hacer un buen trabajo en endodoncia, empezando por el conocimiento de la morfología dentaria de los instrumentales y de los materiales obturadores, como así también tener el suficiente cuidado de la asepsia y de la antisepsia de la cavidad bucal, así ya sea por negligencia o por una falta de conocimiento nos lleve a causar una decoloración de una pieza dentaria.