

**CAPITULO X**  
**CASOS CLINICOS**

Caso Clínico N°1

NOMBRE: Victor Mena  
NACIONALIDAD: Boliviana  
OCUPACION: Emp. Público  
FECHA DE INGRESO: 10.1.95

EDAD: 30 años  
SEXO: Masculino  
DIRECCION: El Tejar

## DIAGNOSTICO

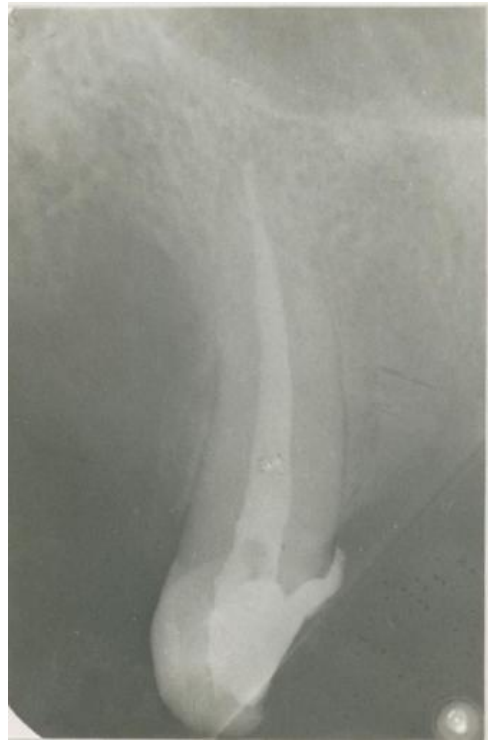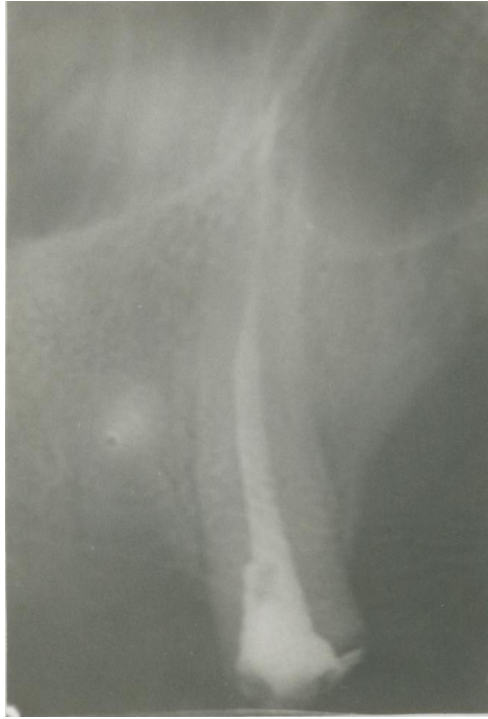MOTIVO DE LA CONSULTA: Reposición de piezas dentarias

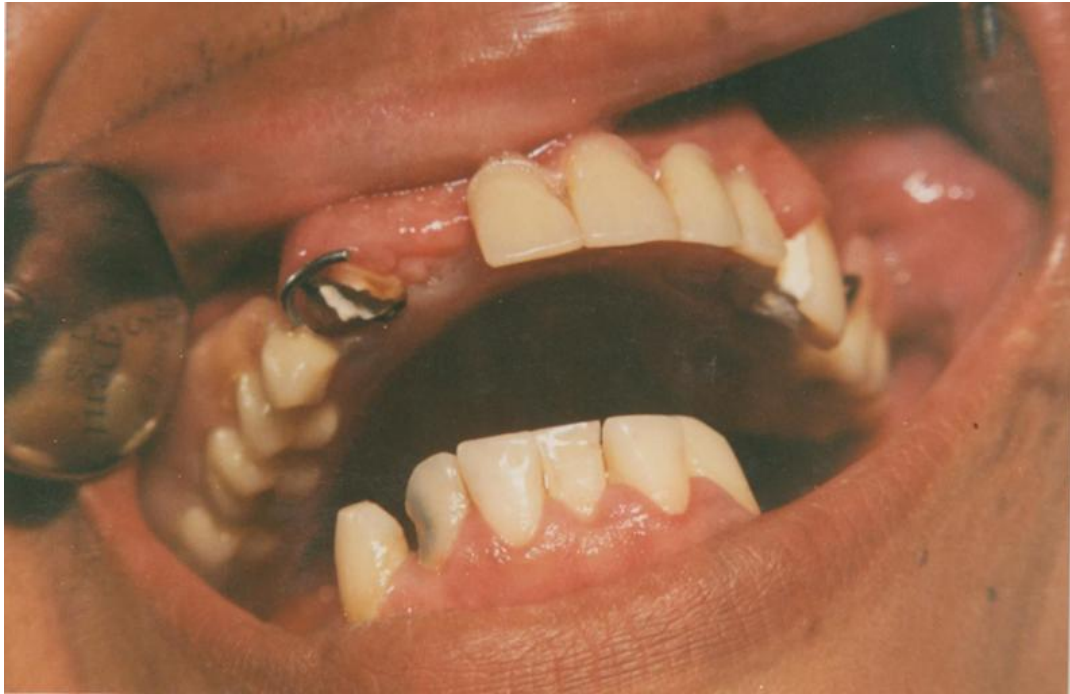
### EXAMEN EXTRA ORAL

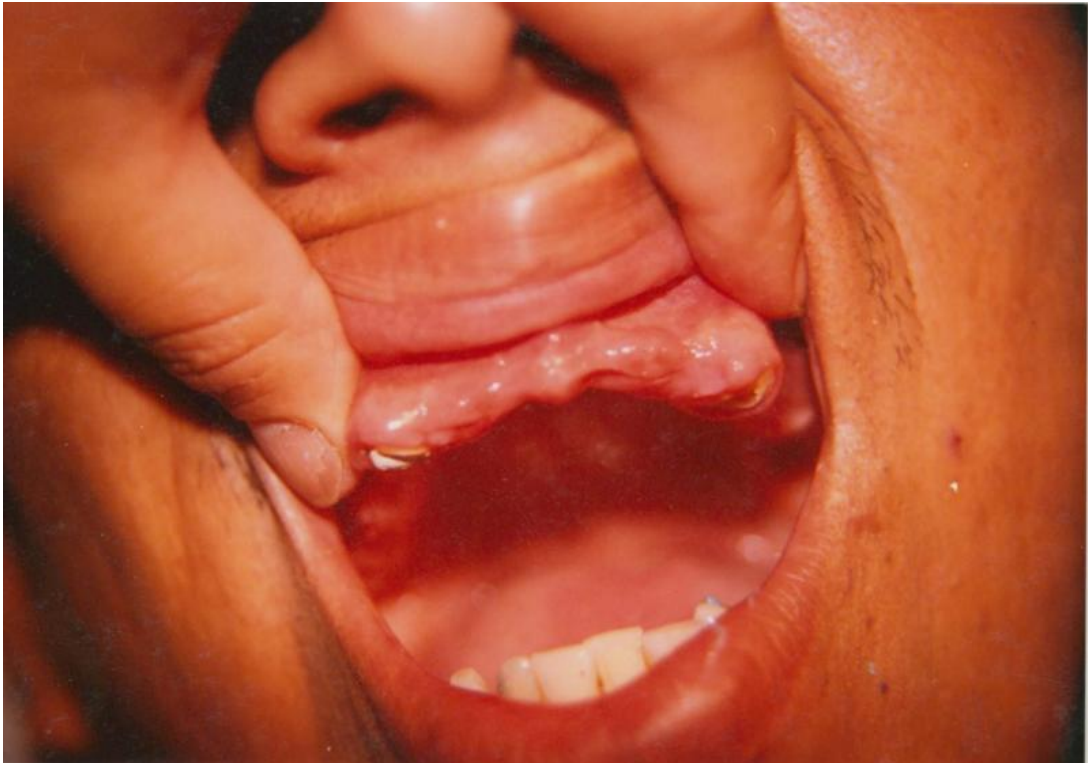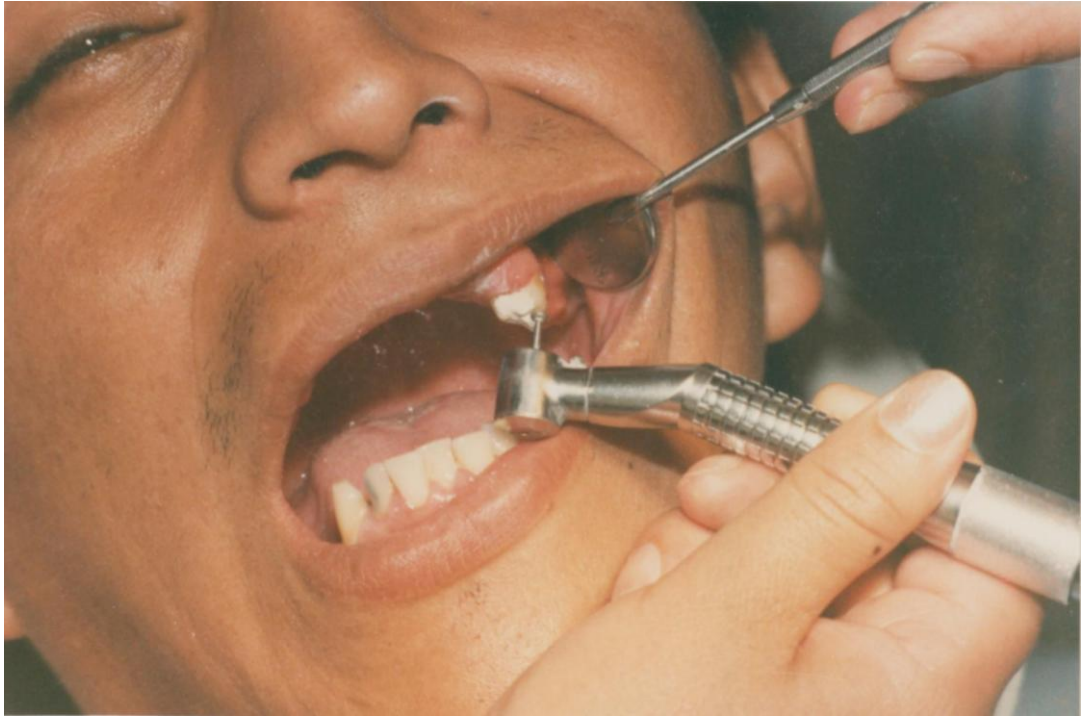SIMETRIA FACIAL: Existe simetría  
PERFIL FACIAL: Convexo  
CONTORNO FACIAL: Ovoide  
ALTURA FACIAL: Alterada  
LABIOS: Grandes  
A.T.M.: Sin alteración

### EXAMEN INTRA ORAL

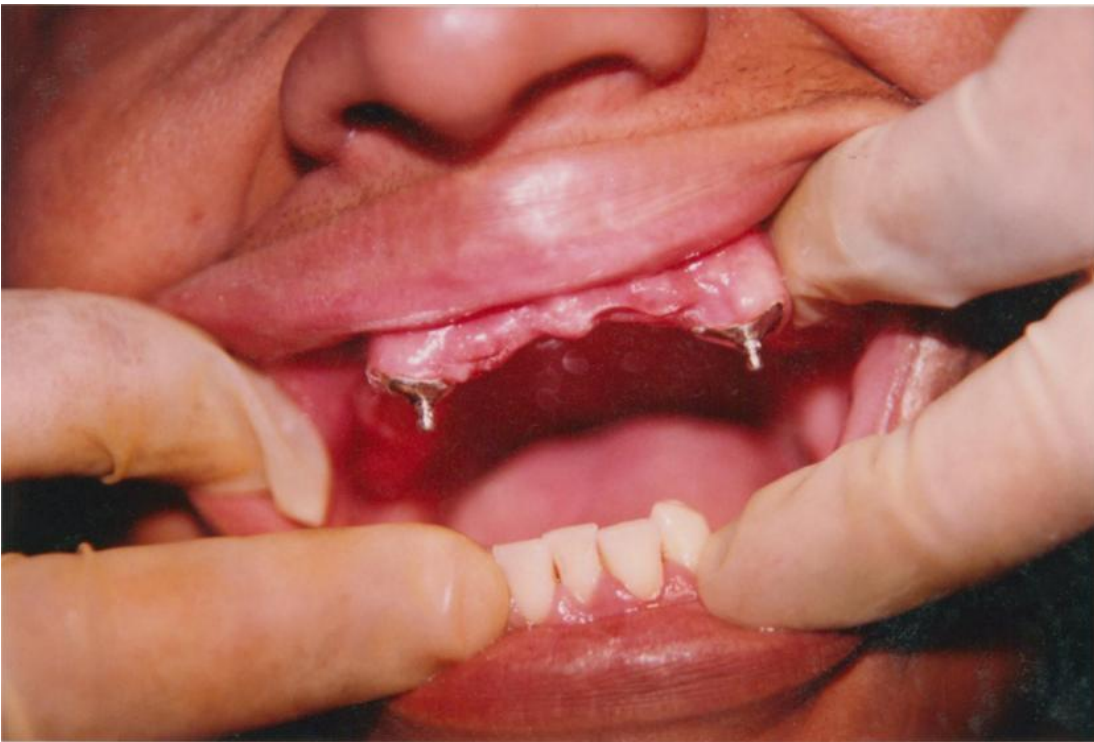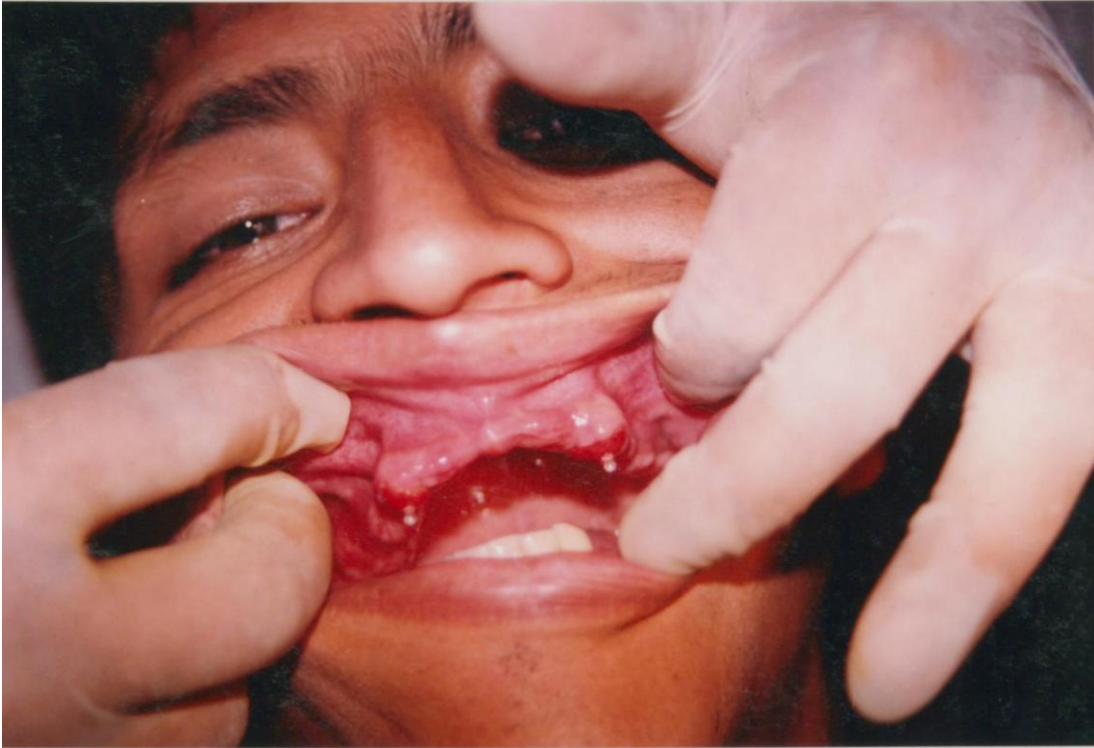MUCOSA: Normal  
PIEZAS DENTARIAS: 3 | 3  
VESTIVULOS: Profundos  
PALADAR: Profundo  
TONO DE LOS TEJIDOS: Mediano  
DOMINIO MUSCULAR: Bueno  
TAMAÑO DE LOS MAXILARES: Grandes  
FORMA DE LOS MAXILARES: Ovoides  
TAMAÑO Y FORMA DE LOS REBORDES ALVEOLARES:  
MAXILAR SUPERIOR MAXILAR INFERIOR  
DERECHA: Redondeado Afilado  
IZQUIERDA: Redondeado Atrofiado-  
Afilado  
ANTERIOR: Redondeado Presencia de  
dientes  
INSERCIÓN DE LOS TEJIDOS: Superior alta  
Inferior baja  
SENSIBILIDAD BUCAL: Presenta sensibilidad al trabajo  
intrabucal  
RELACION LABIO ALVEOLAR: Labio grande  
Reborde grande  
LENGUA: Mediana y móvil  
SALIVA: Mucosa y abundante

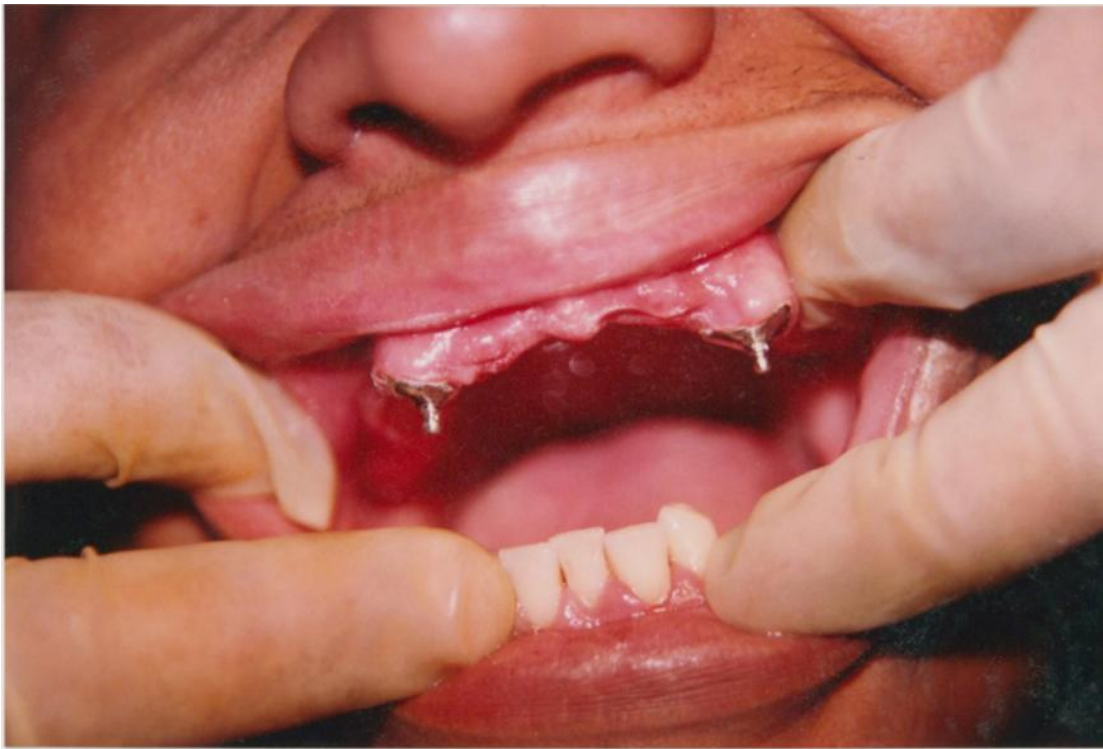
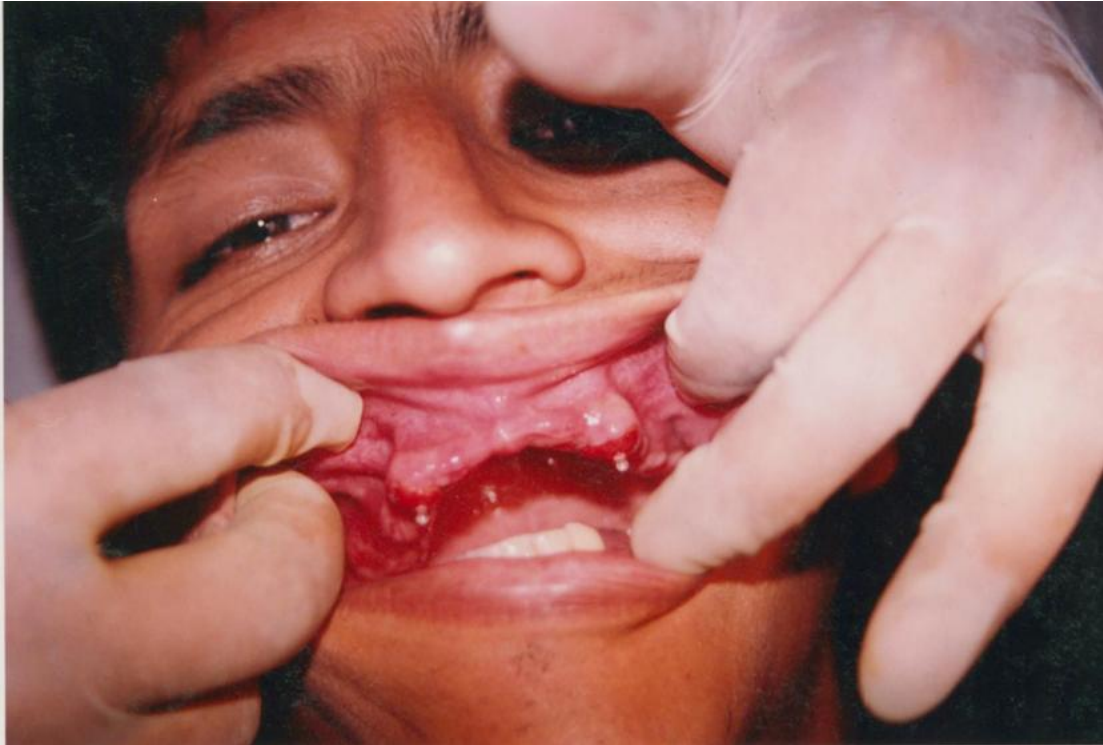




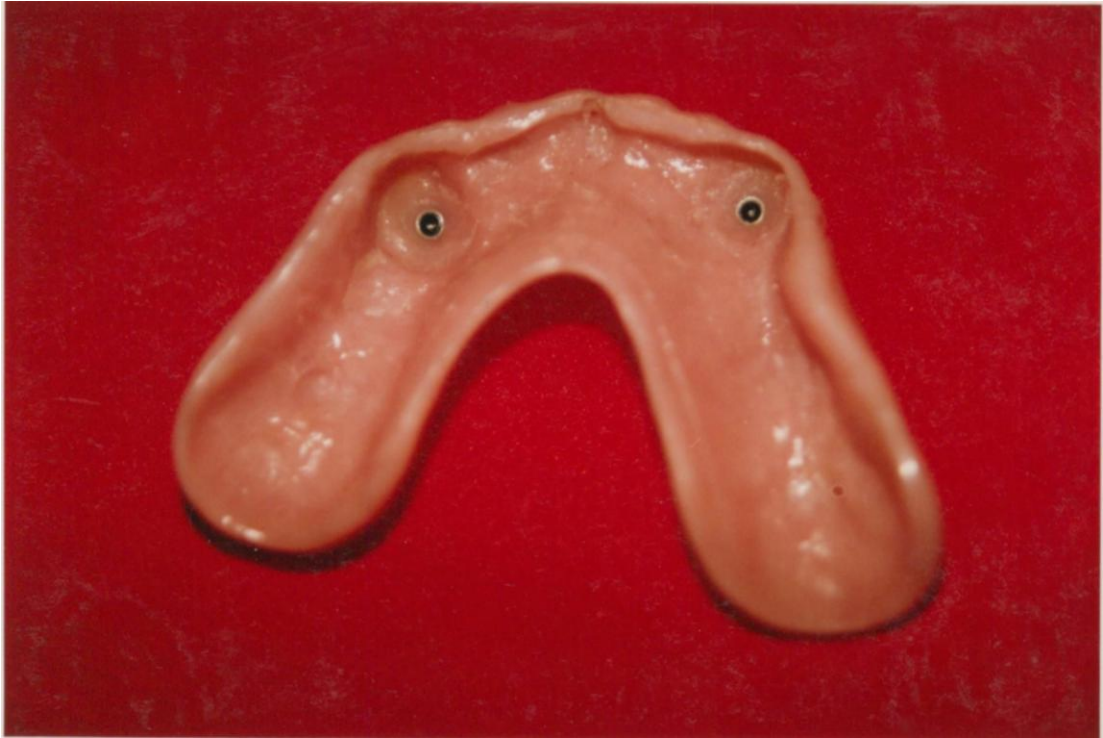




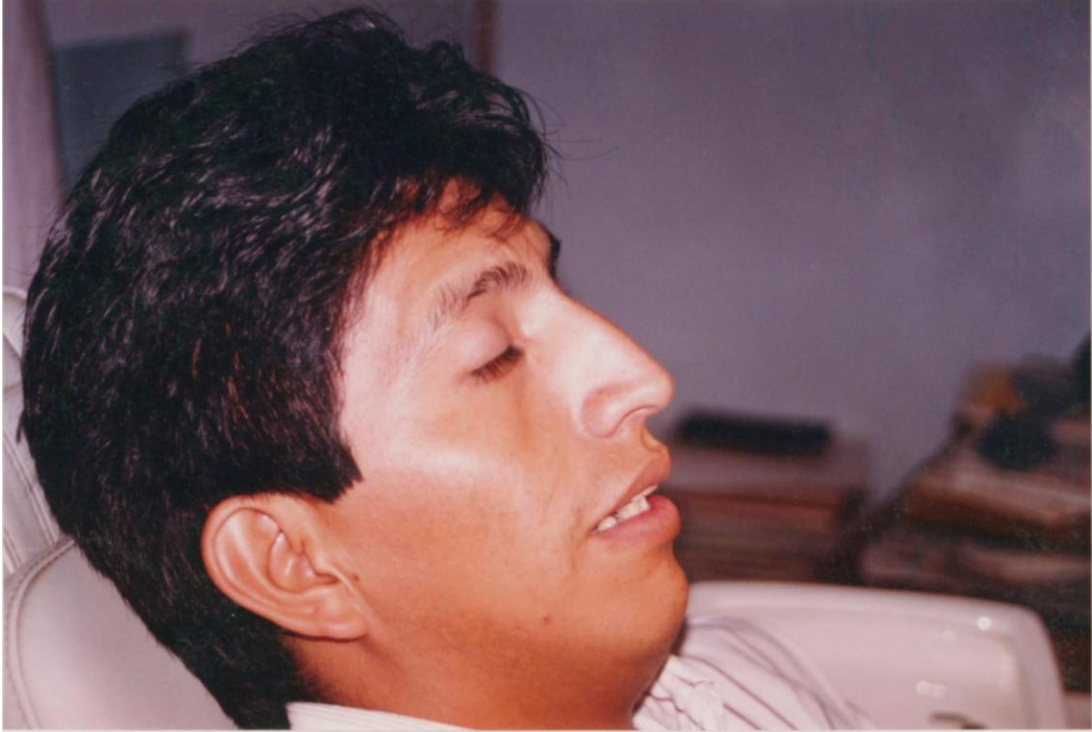








Caso Clinico N° 2

NOMBRE: L. A. R.

NACIONALIDAD: Boliviana

OCUPACION: Maestra

FECHA DE INGRESO: 20.6.95

EDAD: 50 años

SEXO: Femenino

DIRECCION: La Loma

## DIAGNOSTICO

MOTIVO DE LA CONSULTA: Reposición de piezas dentarias

### EXAMEN EXTRA ORAL

SIMETRIA FACIAL: Existe simetria

PERFIL FACIAL: Convexo

CONTORNO FACIAL: Ovoide

ALTURA FACIAL: Alterada

A. T. M.: Normal

### EXAMEN INTRA ORAL

MUCOSA: Normal

PIEZAS DENTARIAS:  $\frac{\quad}{3|3}$

VESTIBULOS: Profundos

PALADAR: Poco profundo

TONO DE LOS TEJIDOS: Mediano

DOMINIO MUSCULAR: Bueno

TAMAÑO DE LOS MAXILARES: Mediano

FORMA DE LOS MAXILARES: Ovoide

TAMAÑO Y FORMA DE LOS REBORDES ALVEOLARES:

MAXILAR SUPERIOR

MAXILAR INFERIOR

DERECHA: Afilado

Redondeado

IZQUIERDA: Redondeado

Afilado

ANTERIOR: Redondeado

Redondeado

INSERCIÓN DE LOS TEJIDOS: Superior alta Inferior Baja

SENSIBILIDAD BUCAL: Ninguna

RELACION LABIO ALVEOLAR: Labio mediano  
Reborde mediano

LENGUA: Mediana y movil

SALIVA: Mucosa y abundante

