

# **ANEXOS**

# **CASOS CLINICOS**



FIG.1: Material utilizado en el blanqueamiento

de dientes vitales:

- a) BH 2000 electrotermio
- b) Fitex, Atex, Sepla, Pre B.V. SIMPLE, B.V. FORTE, LIAD, ORTHAD, EYECTAD.
- c) Cubetas Thermostandar

# **PRIMER CASO**

# BLANQUEAMIENTO DE DIENTES

## CON VITALIDAD

FICHA CLINICA No.1.....

Paciente: Alberto Rodriguez Ocupación: Estudiante

Teléfono: \_\_\_\_\_ Domicilio: Calle Sucre

Edad: 24 Estado Civil: Soltero Fecha Inicio Trat. 25-1-95

Diagnóstico: Cambio de coloración de las piezas dentarias  
debido a la colocación de aparatos de ortodoncia

Fecha Finalización Trat. 25-3-95

FECHA	PIEZA	COLOR
25-1-95	<u>321   123</u>	BX <sub>3</sub>
26-1-95		
15-2-95		BX <sub>2</sub>
25-3-95		NB <sub>1</sub>

### EXAMEN CLINICO

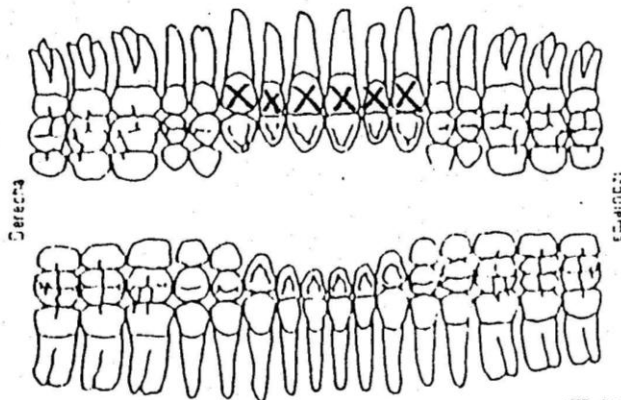

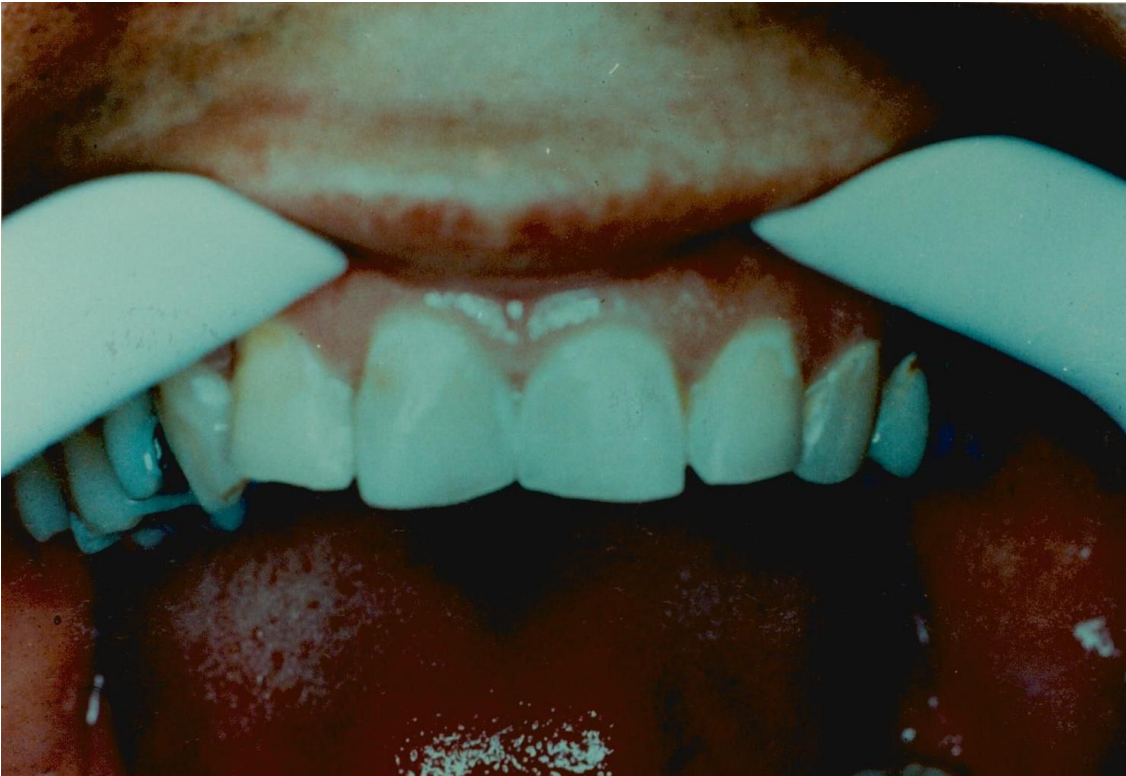


FIG.2: Caso clínico




FIG.3: Selección de las termocubetas



FIG.4: Adaptación de la altura de la termocubeta



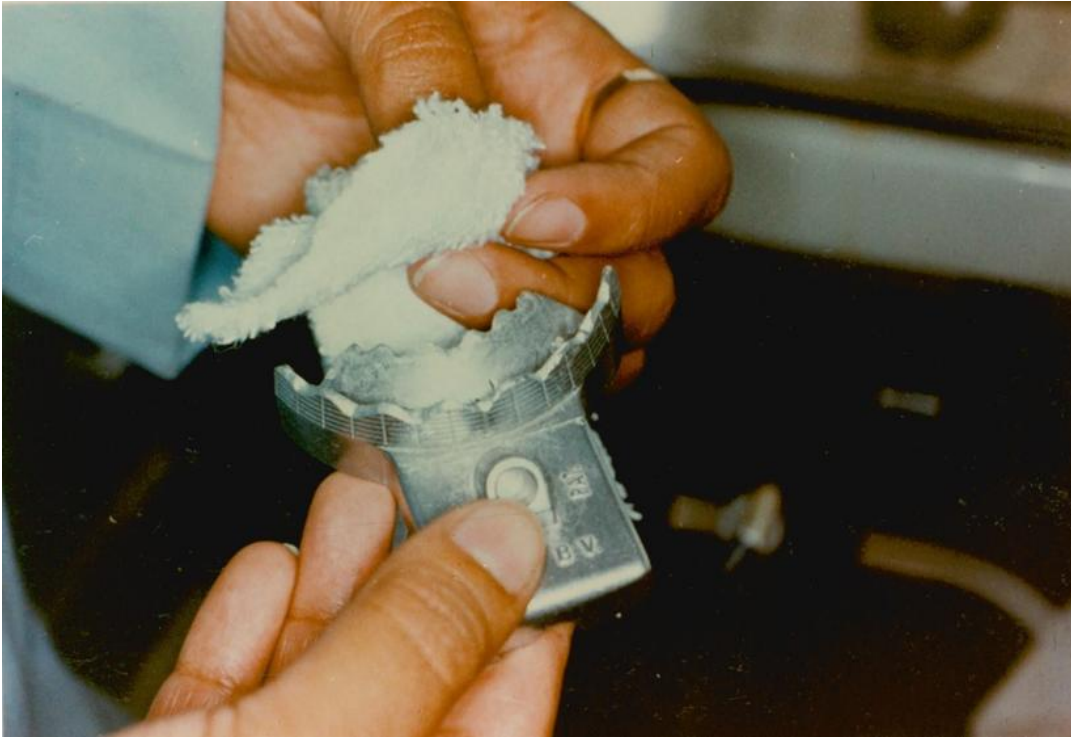

FIG.5: Colocación de material absorbente "Fitex"

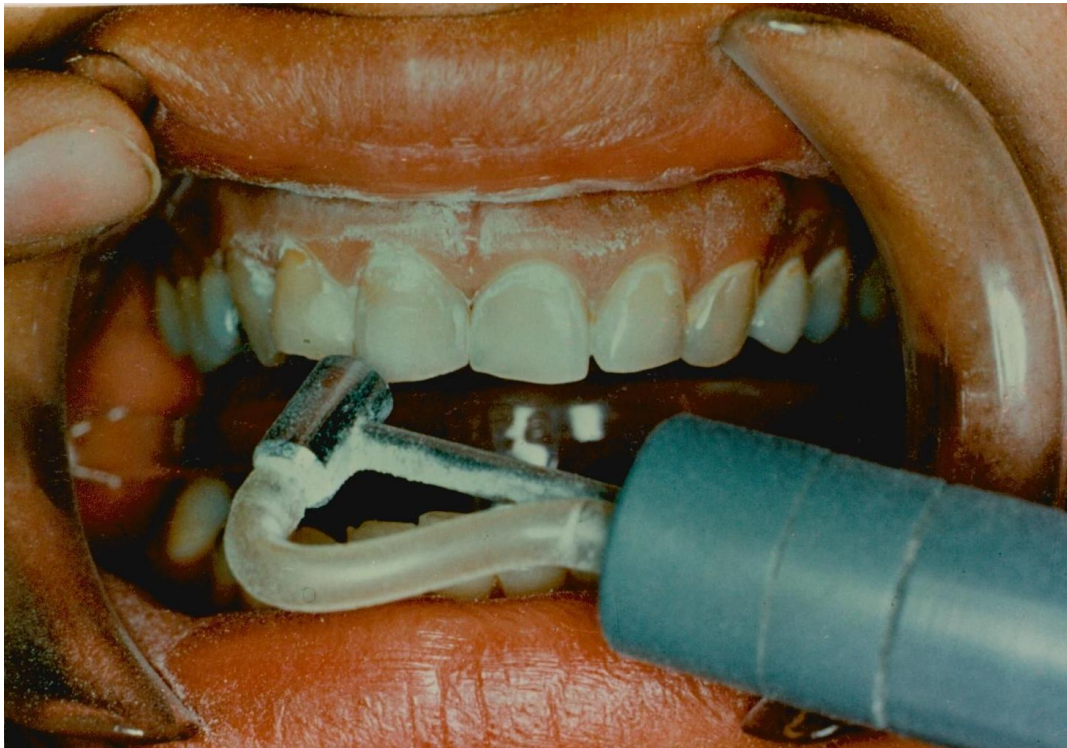


FIG.6: Preparación de las piezas dentarias que van a recibir tratamiento



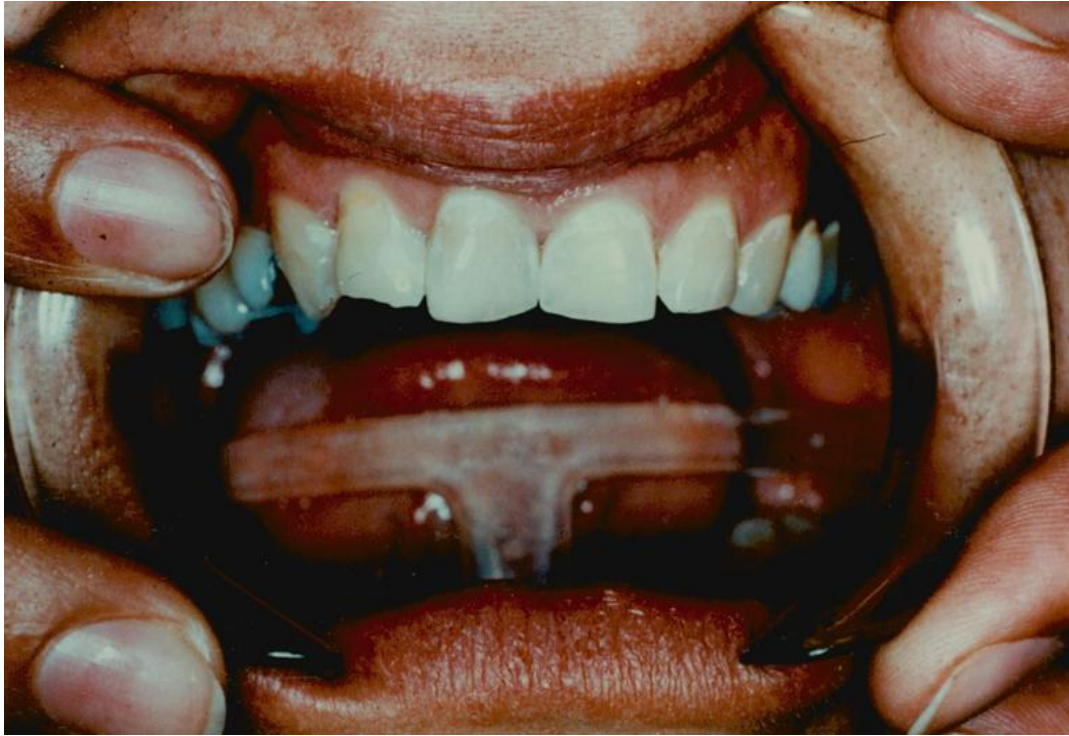

FIG.7: Colocación del separador "SEPLA"

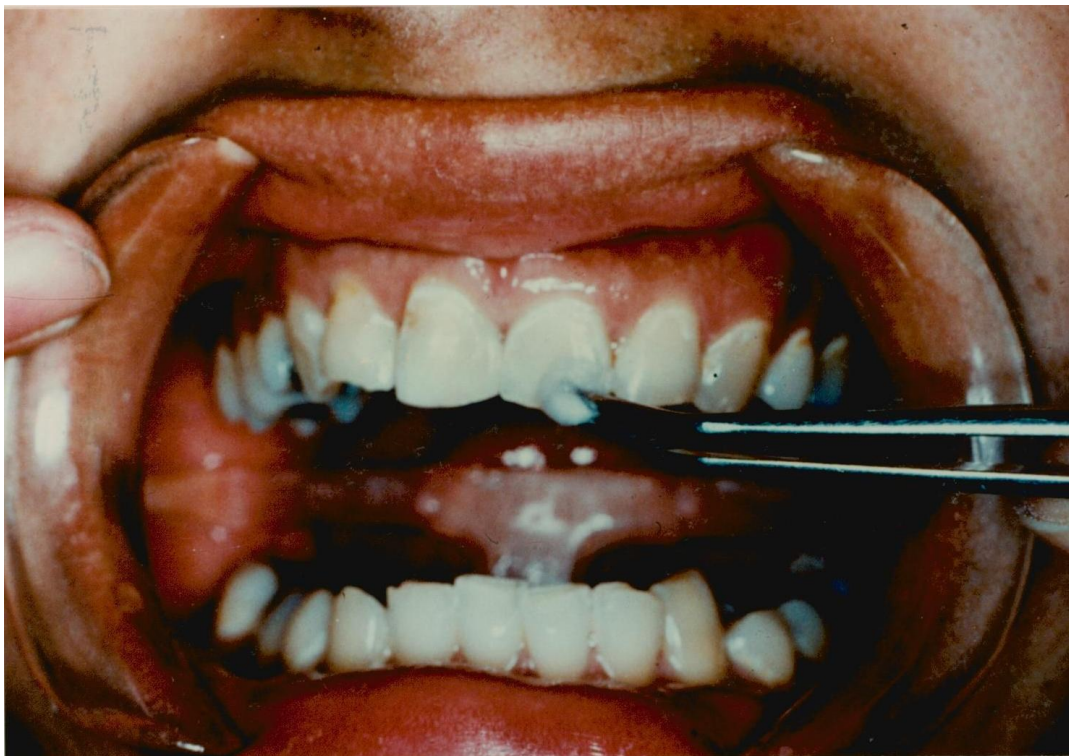

FIG.8: Aplicación del producto "LIAD"

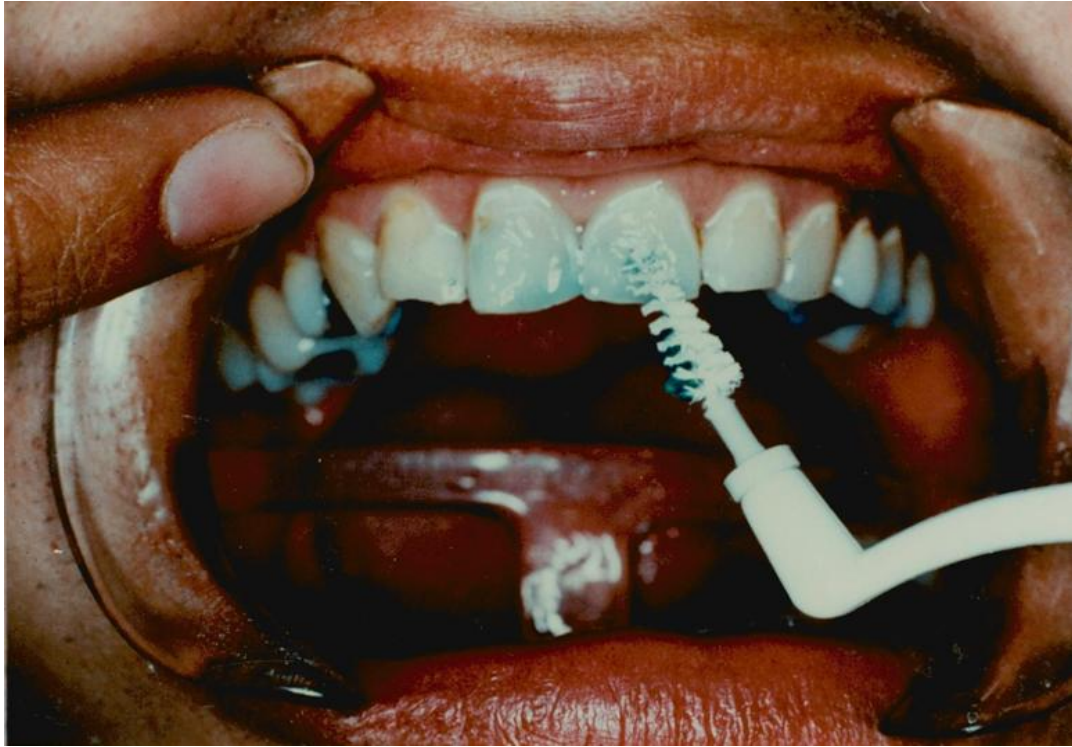


FIG.9: Grabado ácido del esmalte con "ORTHAD"

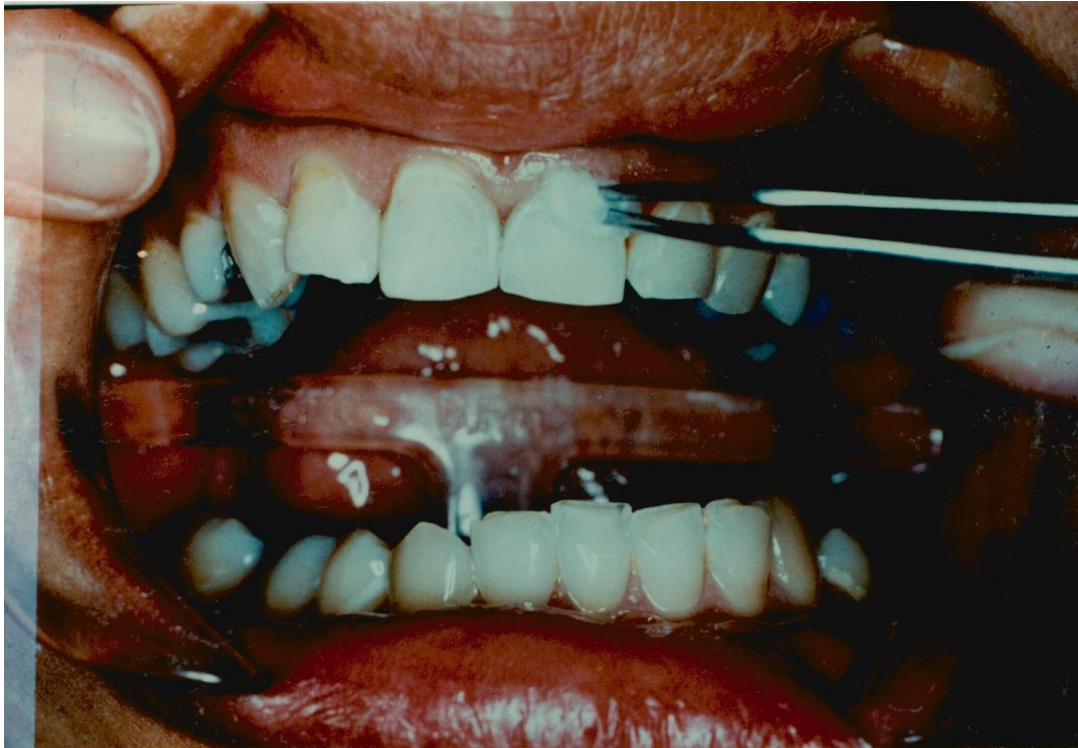


FIG.10: Aplicación del producto "EYECTAD"



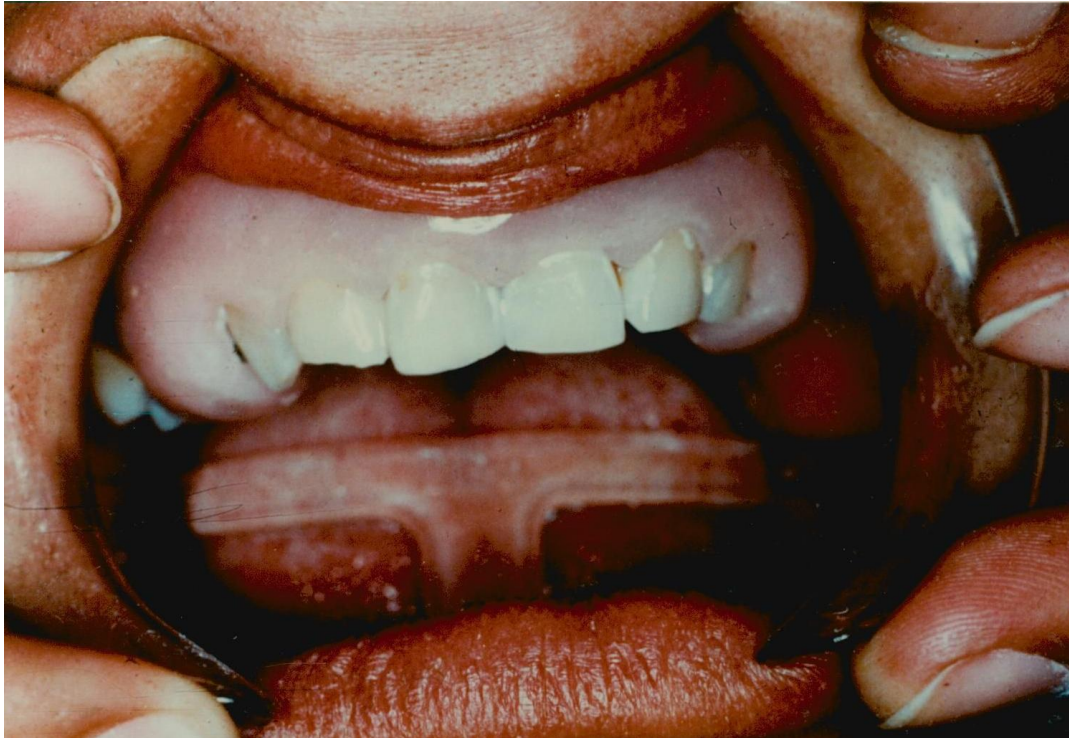

FIG.11: Colocación del producto de la encía

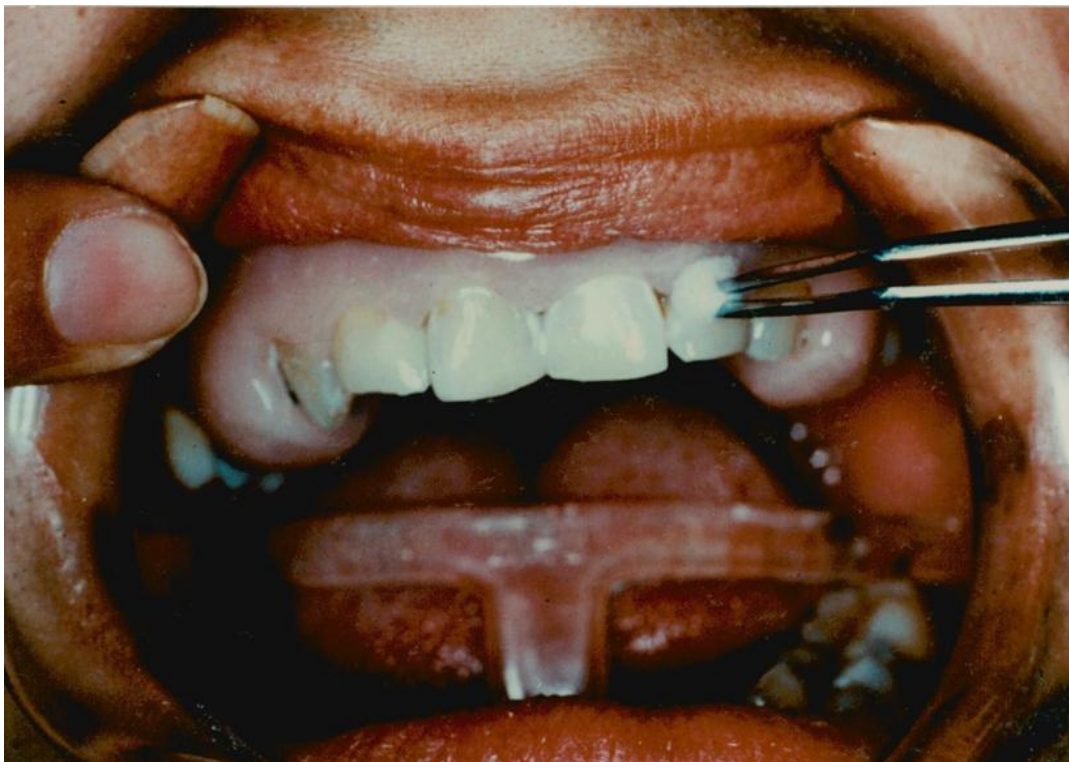

FIG.12: Aplicación del producto "BLEACHING VITAL TOPICAL ENAMEL"

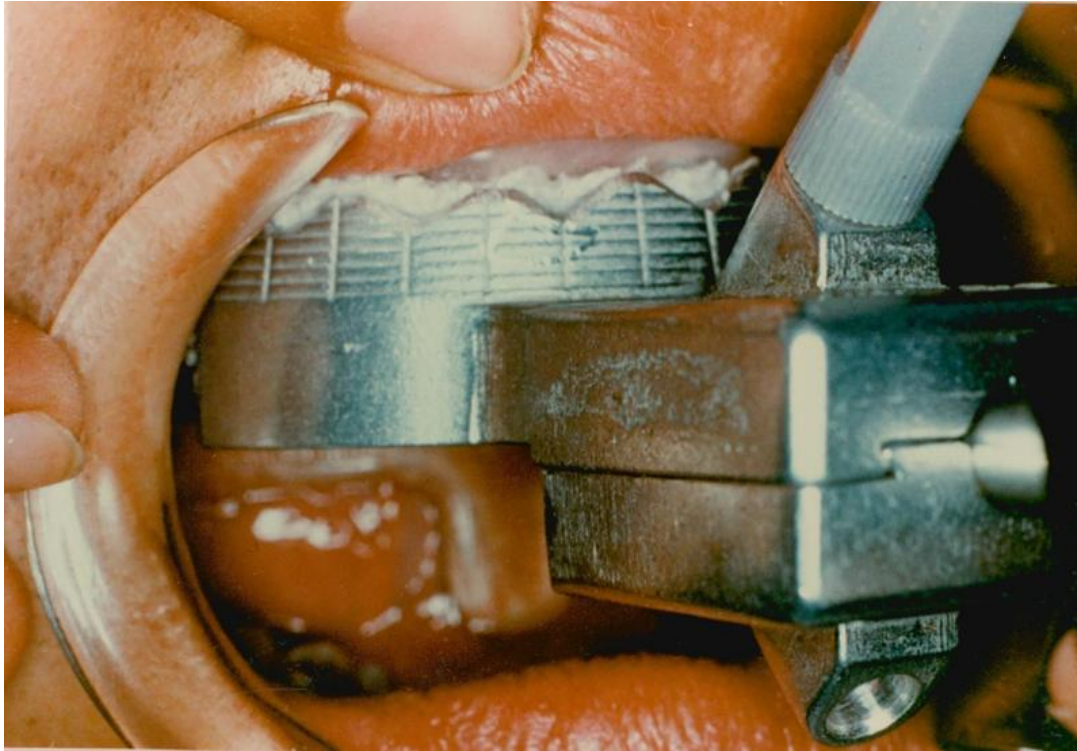


FIG.13: Colocación de la termocubeta en los dientes

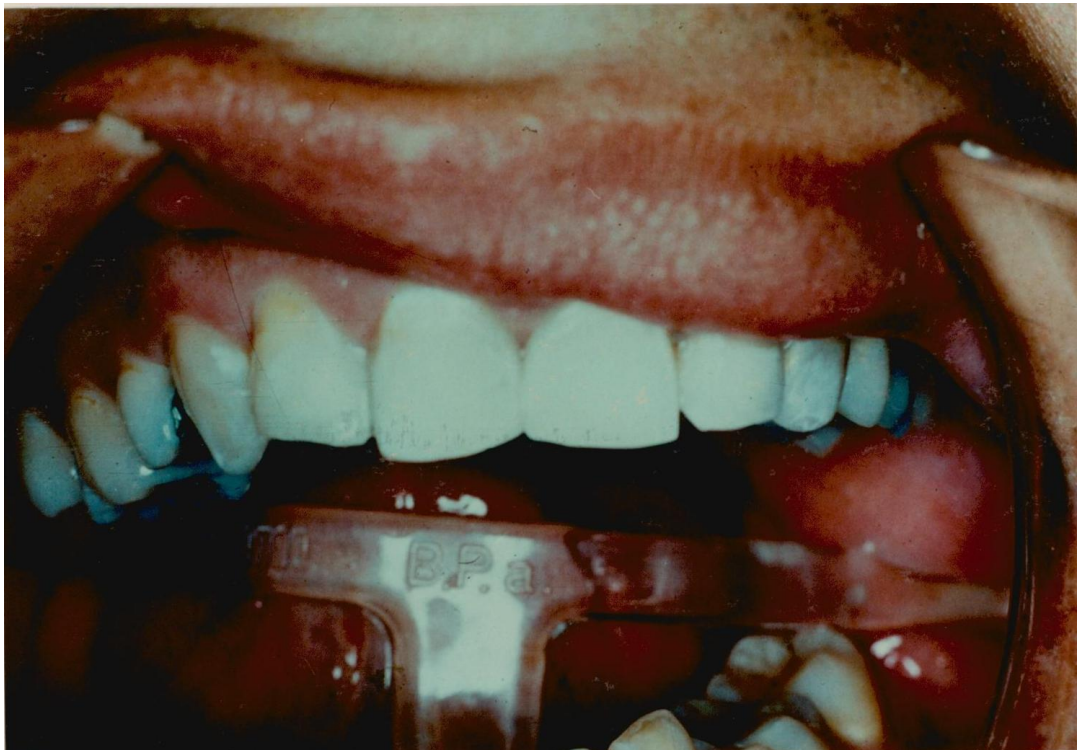


FIG.14: Resultado del blanqueamiento



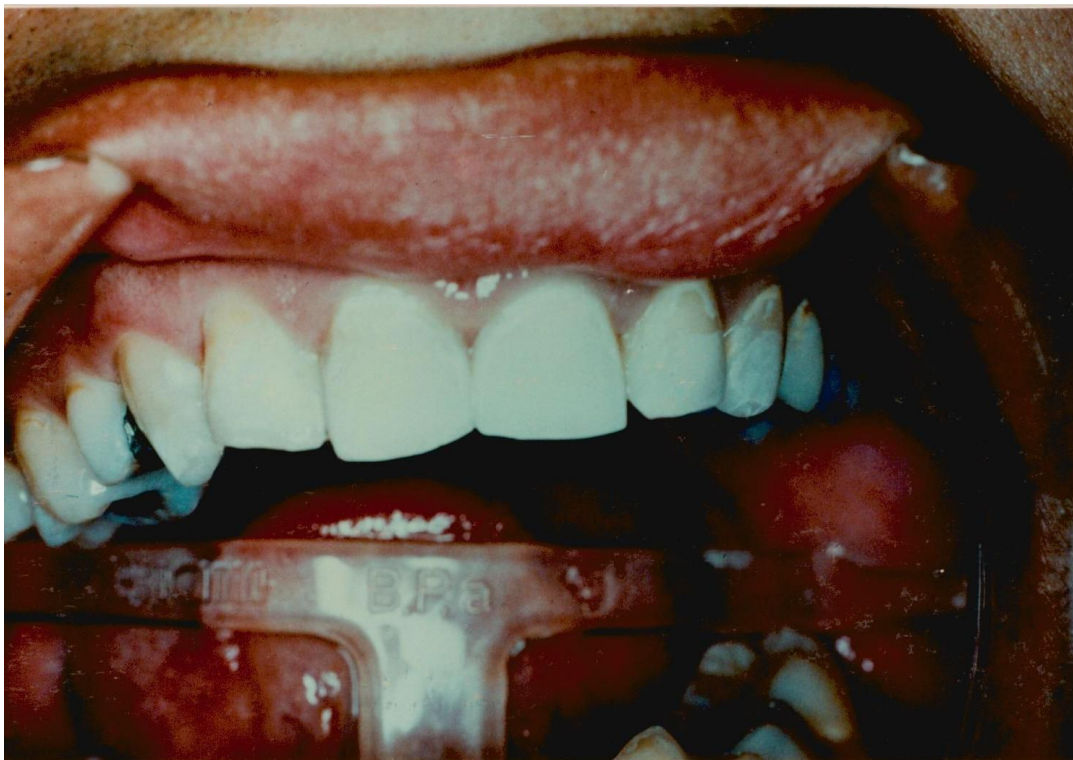


FIG.15: Caso concluido después de 2 sesiones

## **SEGUNDO CASO**



# BLANQUEAMIENTO DE DIENTES

## CON VITALIDAD

FICHA CLINICA No.. 2....

Paciente: Cecilia de Michel Ocupación: Ingeniera

Teléfono: 44401 Domicilio: Avenida Las Americas

Edad: 29 Estado Civil: Casada Fecha Inicio Trat. 20-2-95

Diagnóstico: Oscurecimiento de las piezas dentarias  
debido al consumo de antibiotico "tetraciclina"

Fecha Finalización Trat. 20-4-95

FECHA	PIEZA	COLOR
20-2-95	321   123	B <sub>5</sub>
21-2-95		
20-3-95		B <sub>3</sub>
20-4-95		B <sub>1</sub>

### EXAMEN CLINICO

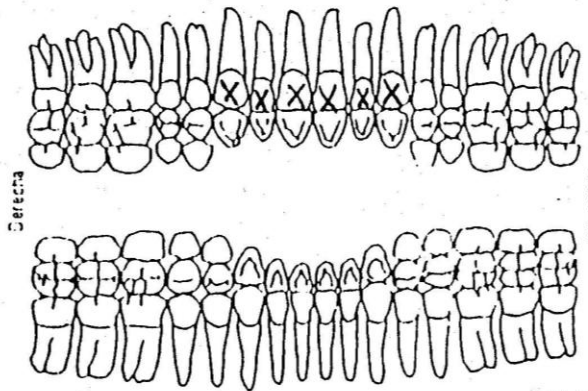

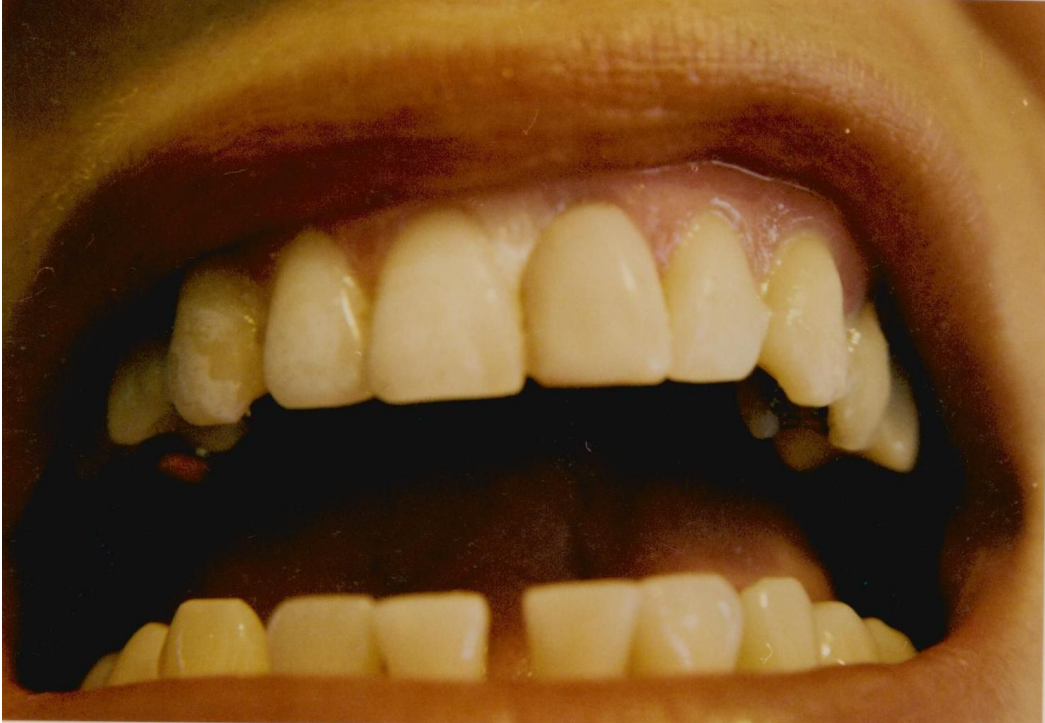


FIG.16: Caso clínico

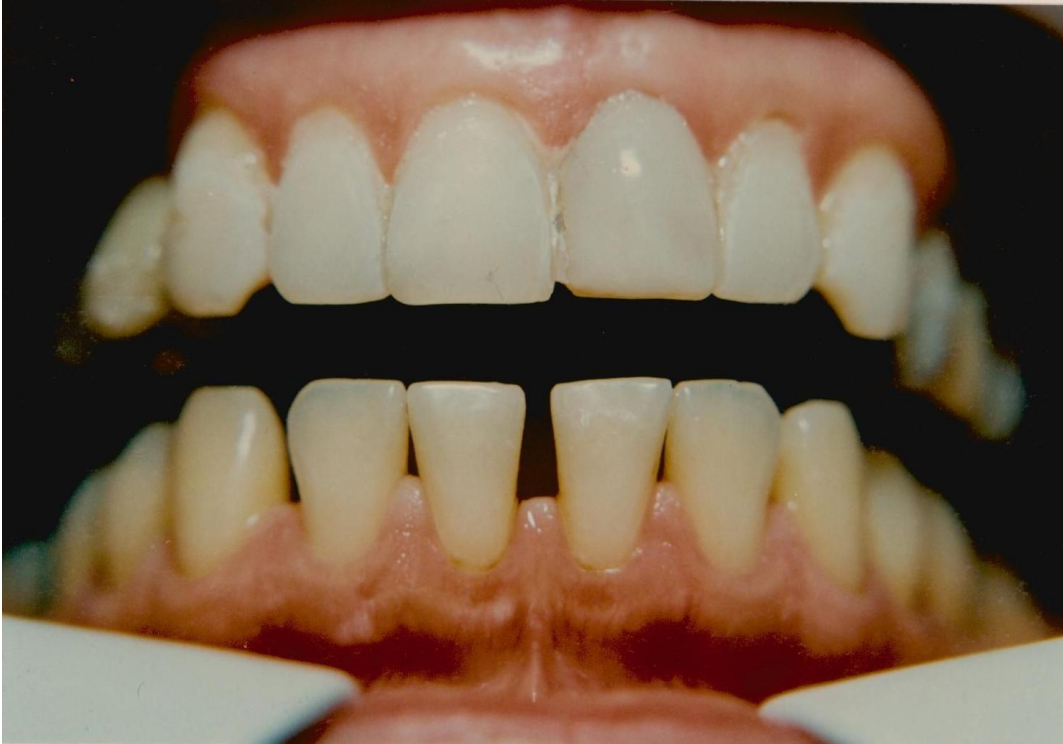

FIG.17: Después de 2 sesiones, caso concluido

## **TERCER CASO**

# BLANQUEAMIENTO DE DIENTES

## CON VITALIDAD

FICHA CLINICA No.. 3....

Paciente: Fredy Castedo Ocupación: Estudiante

Teléfono: 42981 Domicilio: Madrid

Edad: 22 Estado Civil: Casado Fecha Inicio Trat. 14-4-95

Diagnóstico: Cambio de coloración de las piezas dentarias  
debido al consumo de antibiotico

Fecha Finalización Trat. 20-5-95

FECHA	PIEZA	COLOR
14-4-95	321   123	B <sub>5</sub>
28-4-95		
8-5-95		B <sub>3</sub>
20-5-95		B <sub>1</sub>

### EXAMEN CLINICO

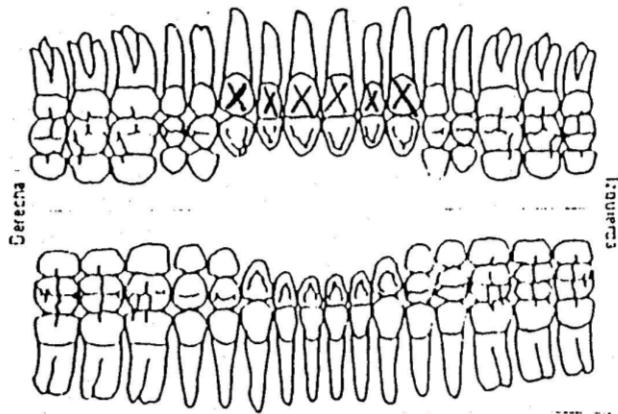

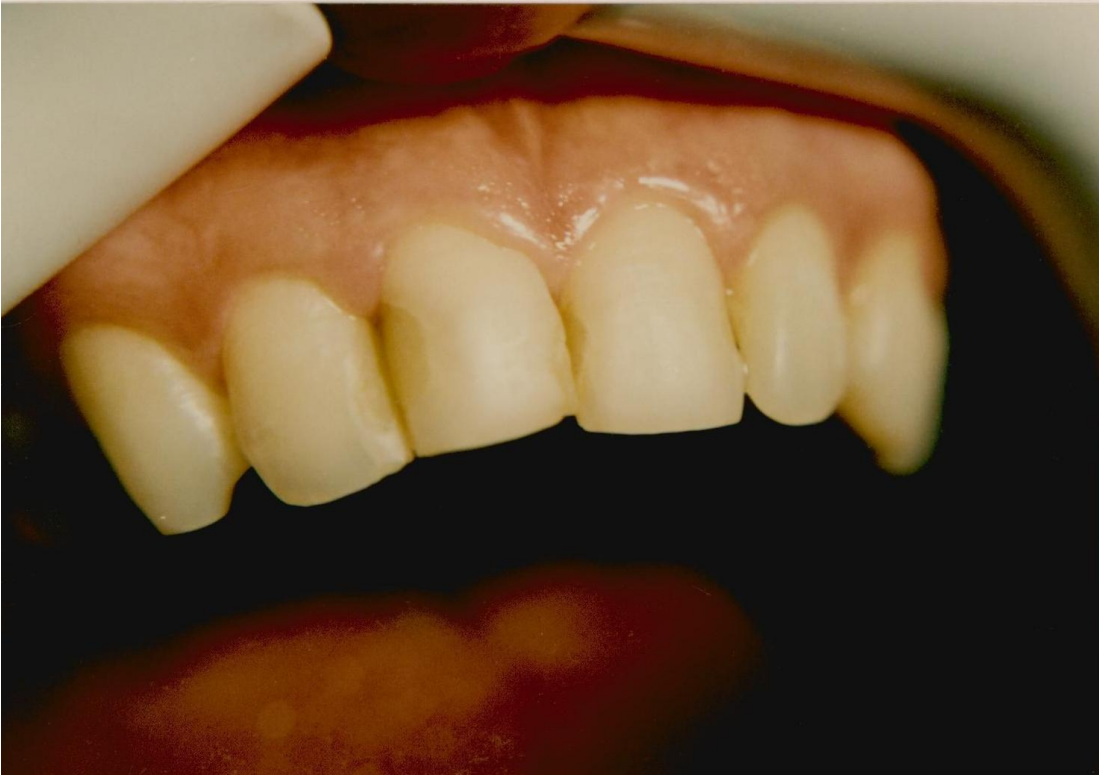


FIG.18: Caso clínico



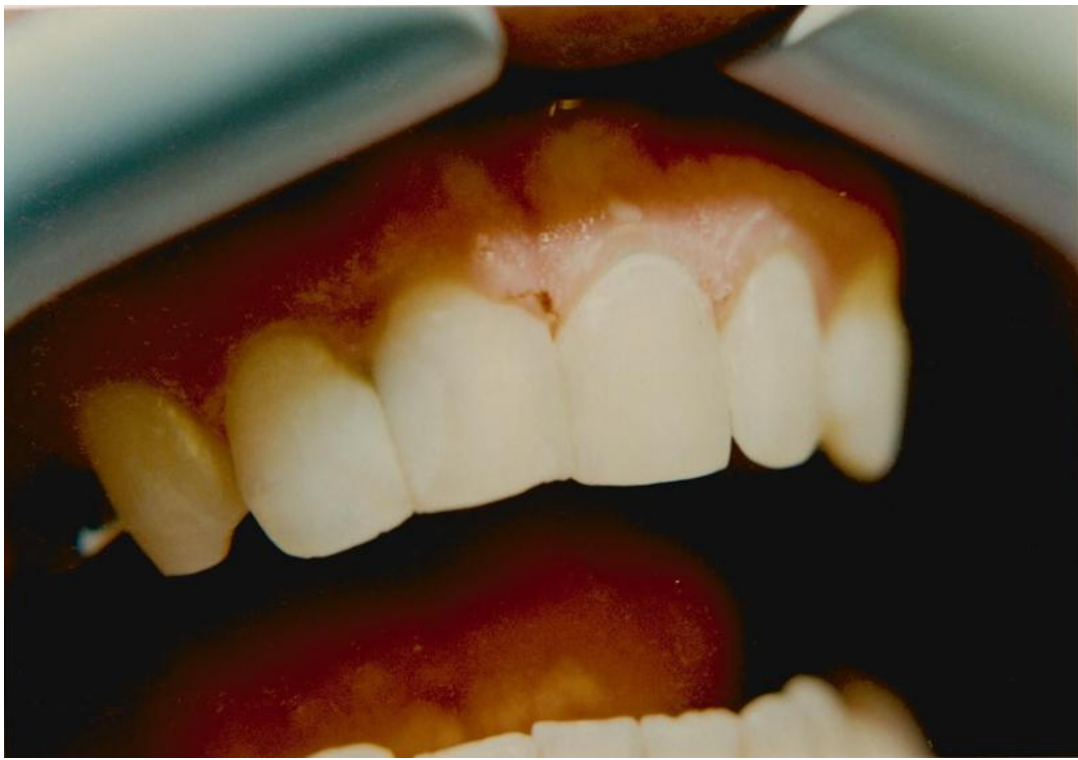
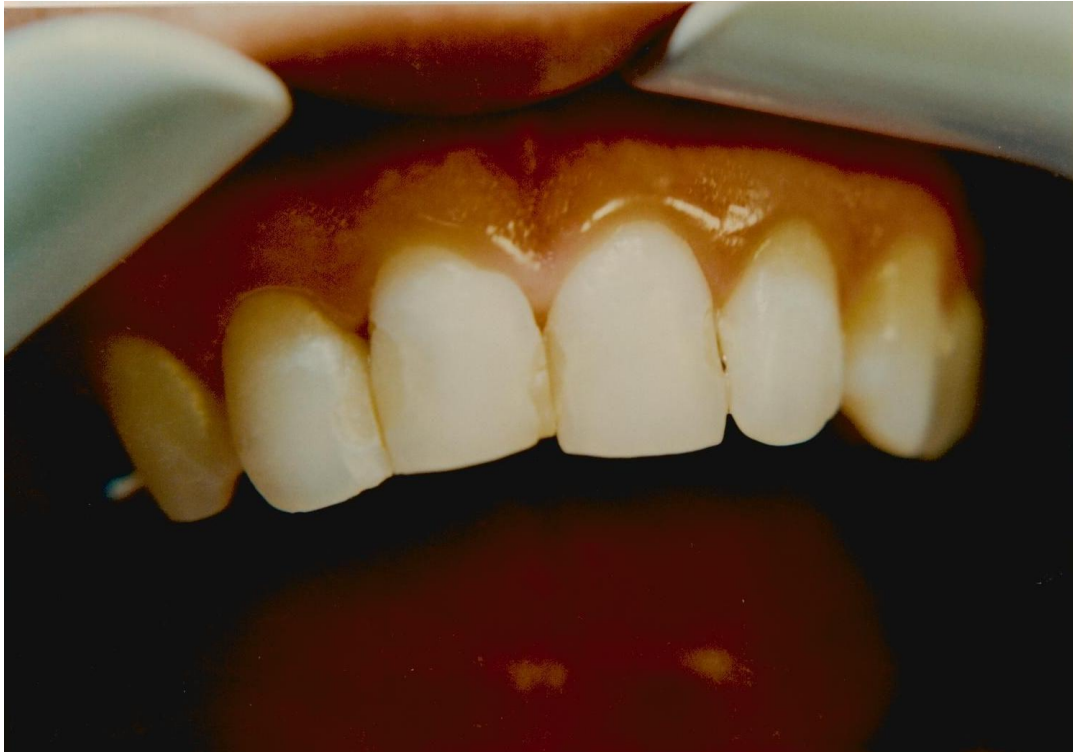
FIG.19: Después de 2 sesiones caso concluido

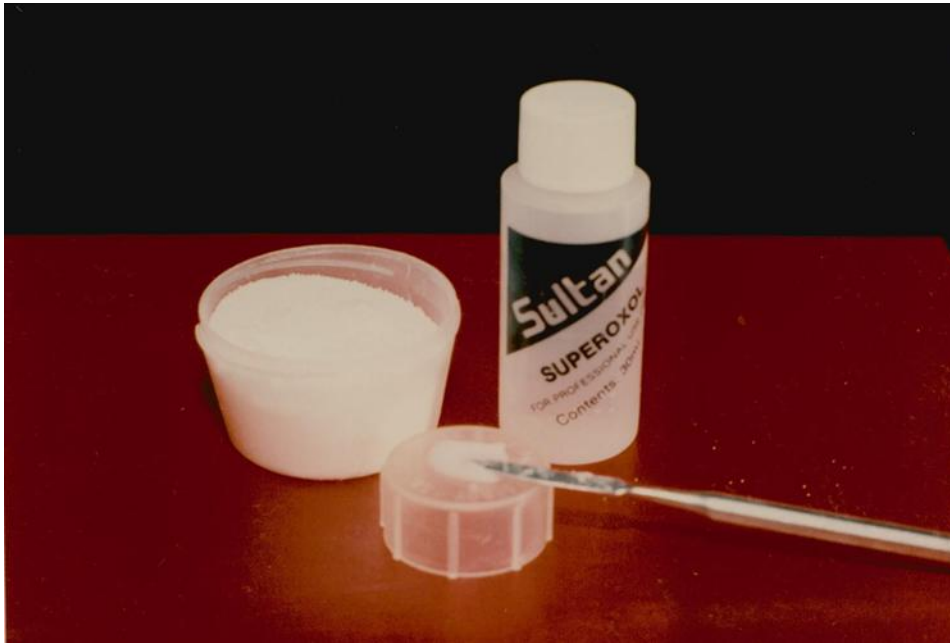


FIG.20: Material utilizado en el tratamiento del blanqueamiento de dientes sin vitalidad:

- a) Perborato de sodio
- b) Peróxido de hidrógeno al 30%
- c) Una pasta formada por la mezcla de ambas sustancias

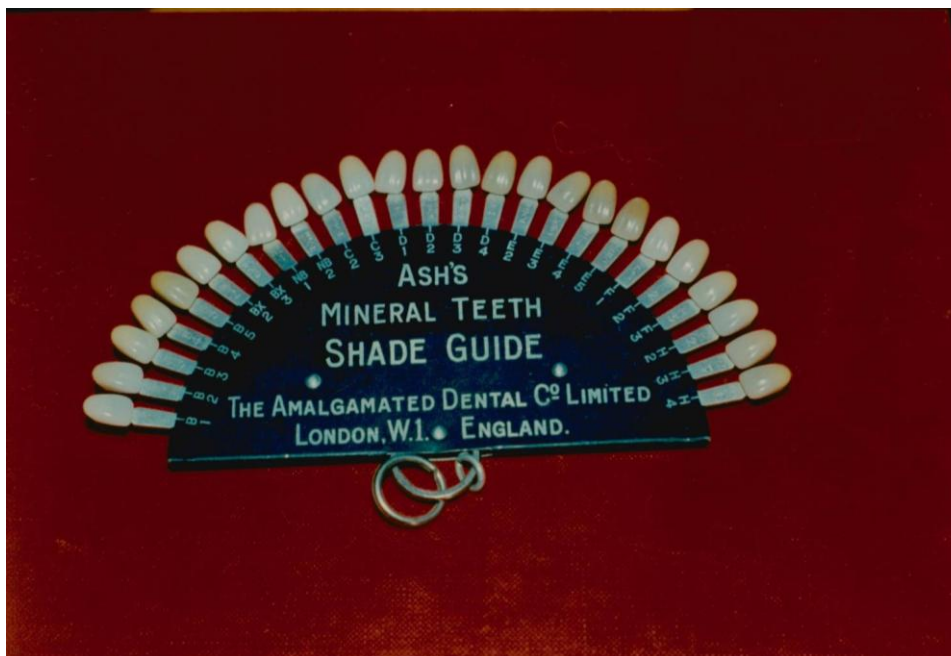


FIG.21: Colorímetro, para determinar el color de las piezas a tratar

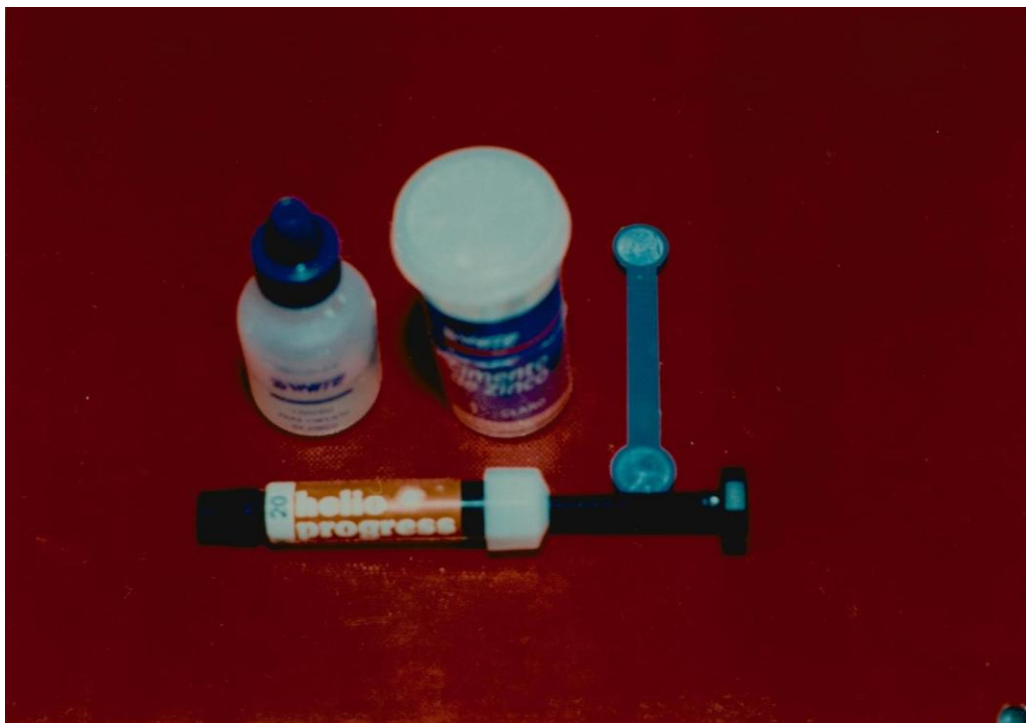

FIG.22: Cemento fosfato de zinc (líquido y polvo)  
Resina compuesta fotocurado para dentina

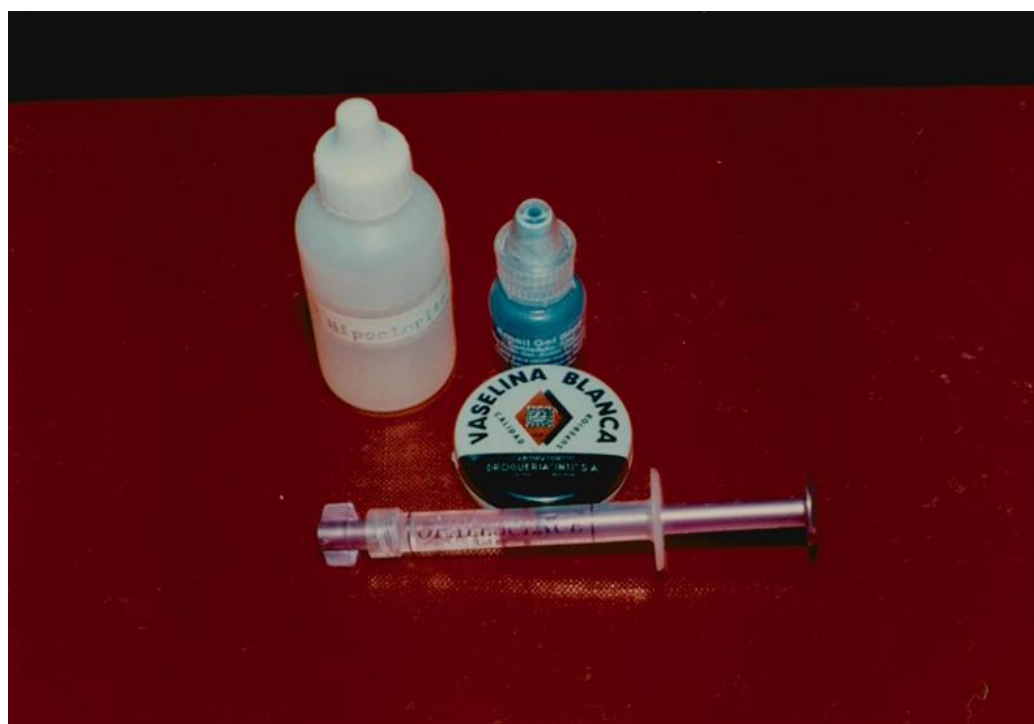

FIG.23: Hipoclorito de sodio, vaselina, peróxido de úrea,  
ácido ortofosfórico al 37 %

## **CUARTO CASO**

# BLANQUEAMIENTO DE DIENTES

## DESPULPADOS

FICHA CLINICA No.4.....

Paciente: Silvia Claire Ocupación: Estudiante

Teléfono: \_\_\_\_\_ Domicilio: Calle Domingo Paz

Edad: 23 Estado Civil: Soltera Fecha Inicio Trat. 5-2-95

Diagnóstico: Cambio de coloración de los incisivos  
centrales por incorrecta preparación del tratamiento  
endodóntico.

Fecha Finalización Trat. 23-5-95

FECHA	PIEZA	COLOR
5-2-95	<u>11</u>	H <sub>4</sub>
11-3-95		
17-3-95		H <sub>3</sub>
24-4-95		
30-4-95		H <sub>2</sub>
10-5-95		
17-5-95		
23-5-95		D <sub>2</sub>

### EXAMEN CLINICO

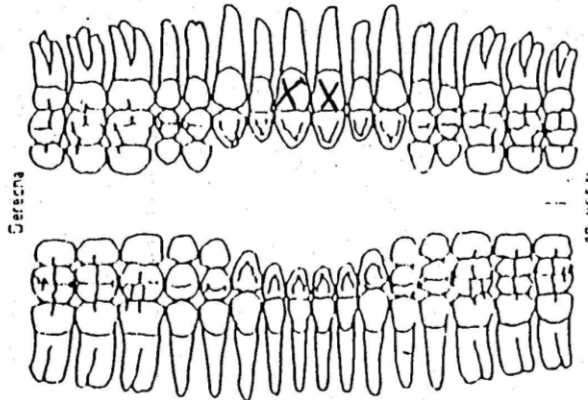

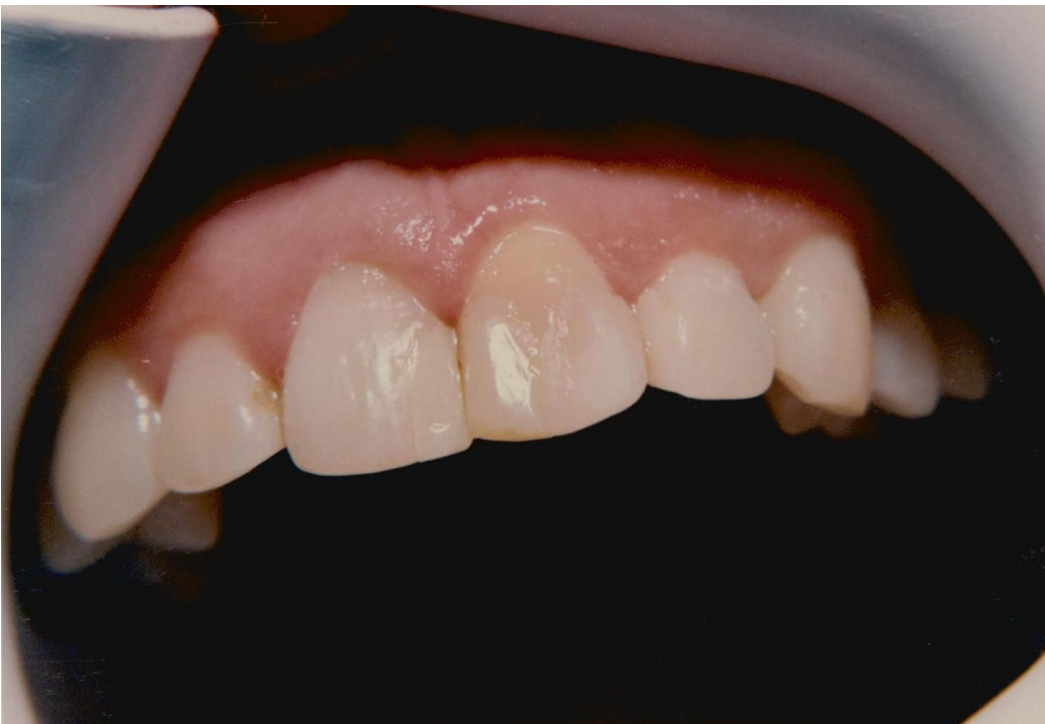


FIG.24: Caso clínico



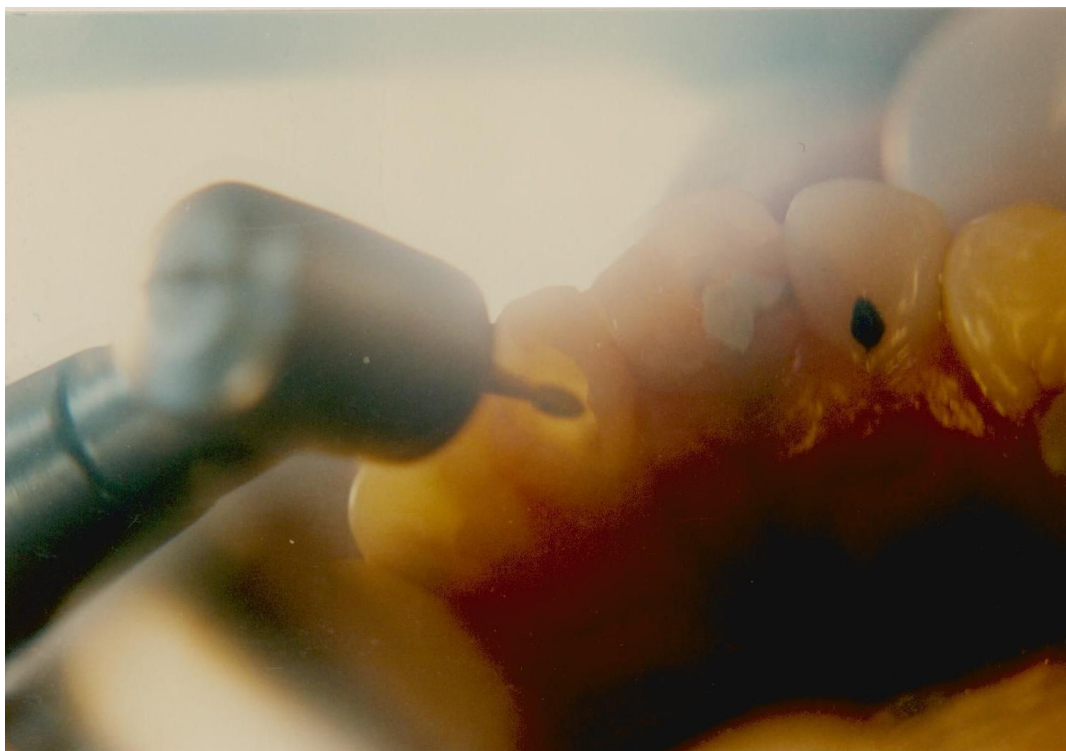

FIG.25: Apertura de la cavidad

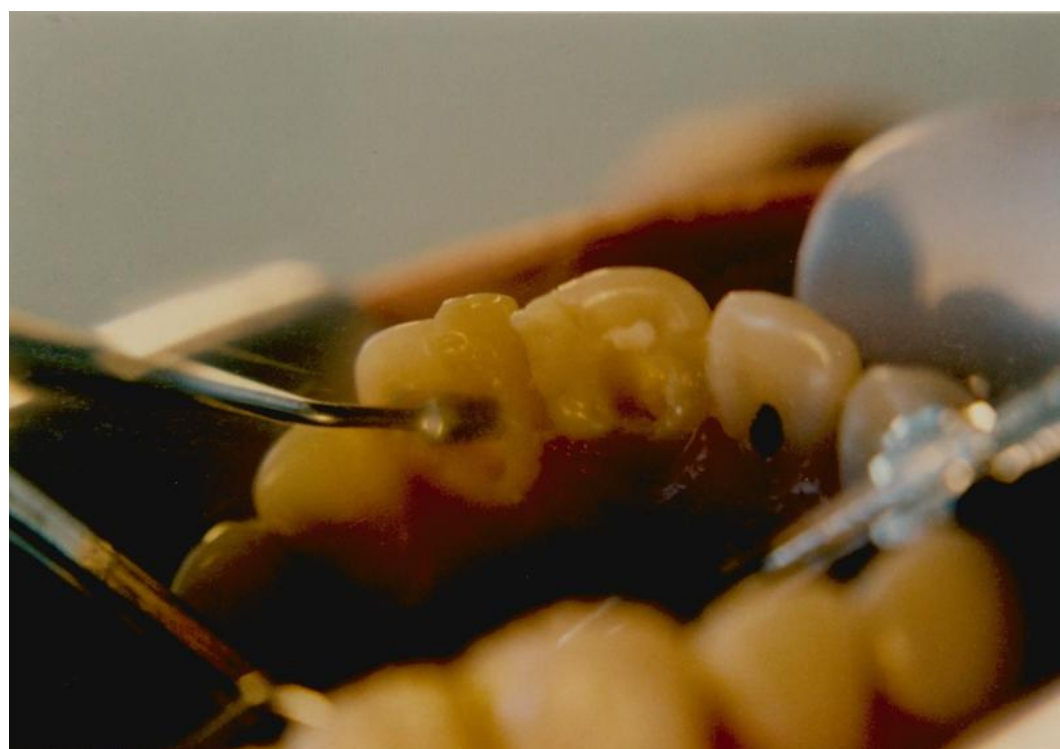


FIG.26: Obturación radicular con una capa de cemento

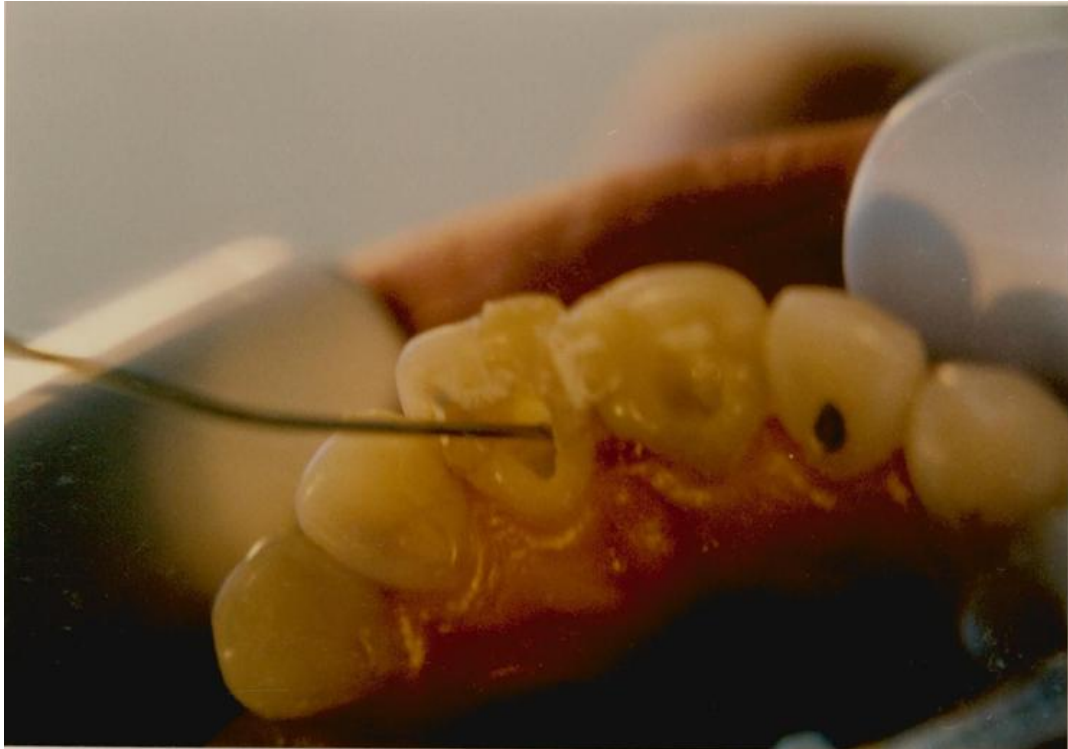


FIG.27: Irrigación del conducto con hipoclorito de sodio

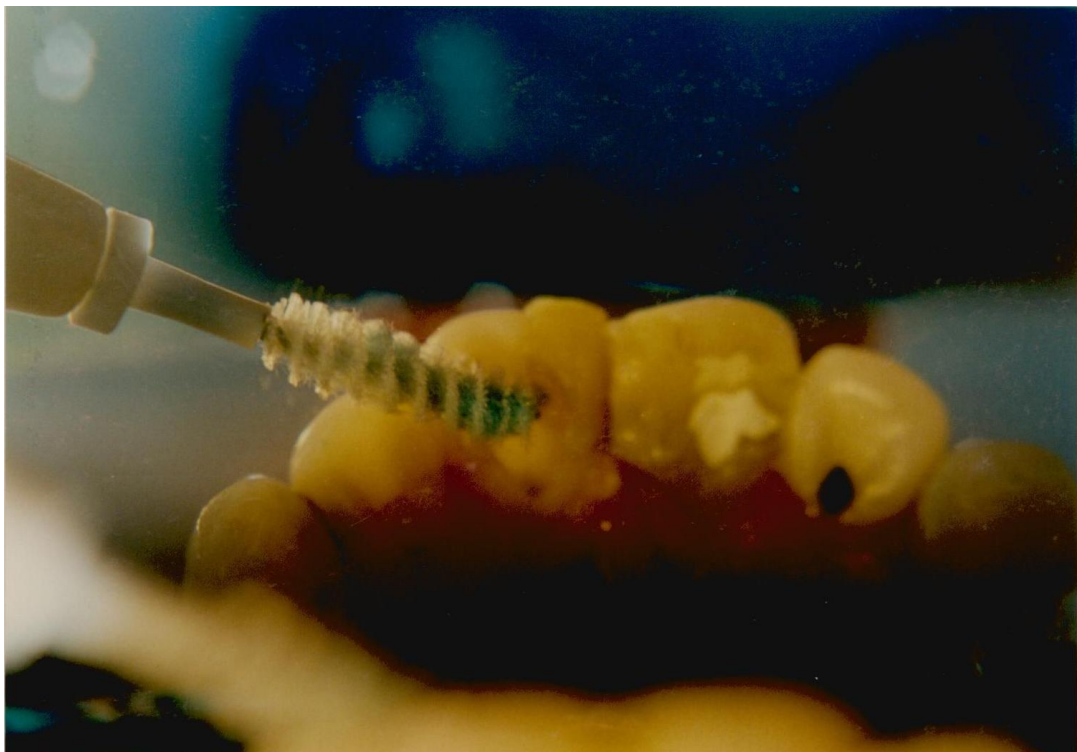

FIG.28: Colocación del ácido ortofosfórico durante 30 segundos

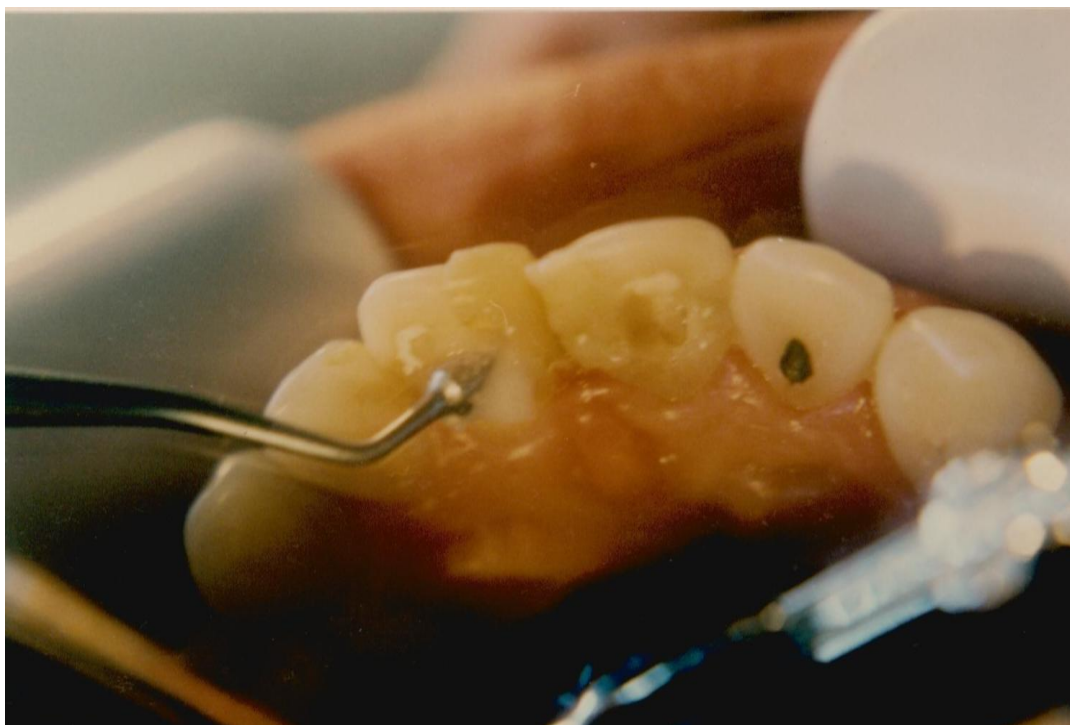

FIG.29: Colocación de la pasta formada por perborato de sodio y peróxido de hidrógeno

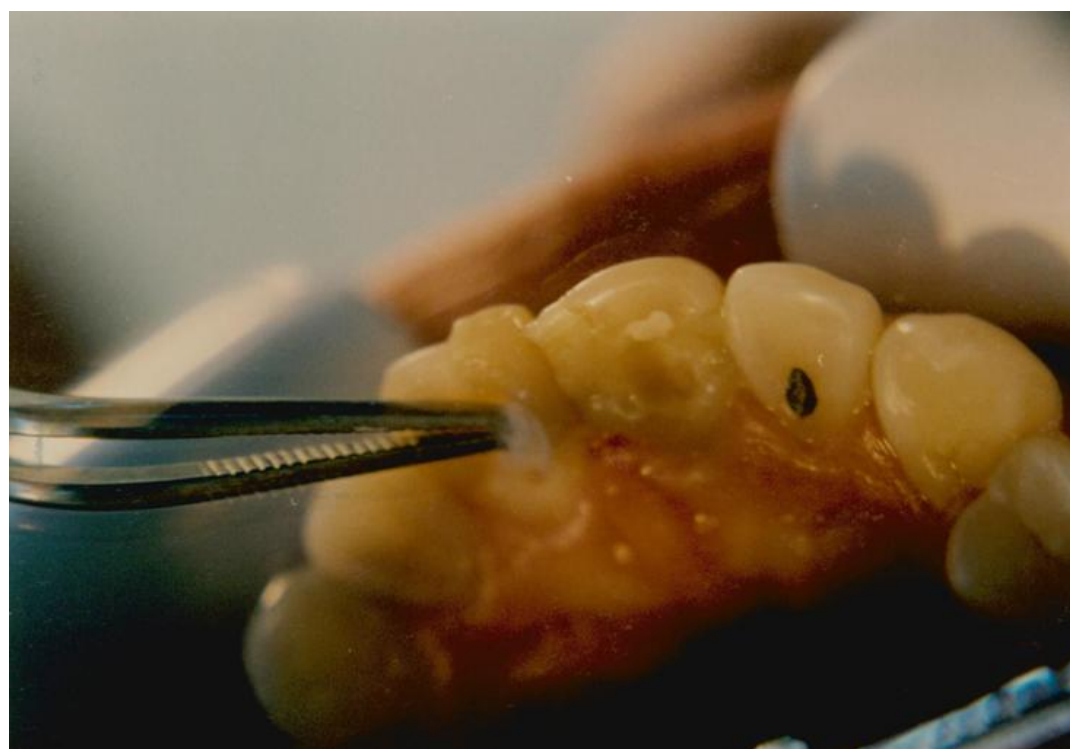

FIG.30: Colocación de una bola pequeña de algodón en la cámara pulpar, para sellar el agente blanqueador



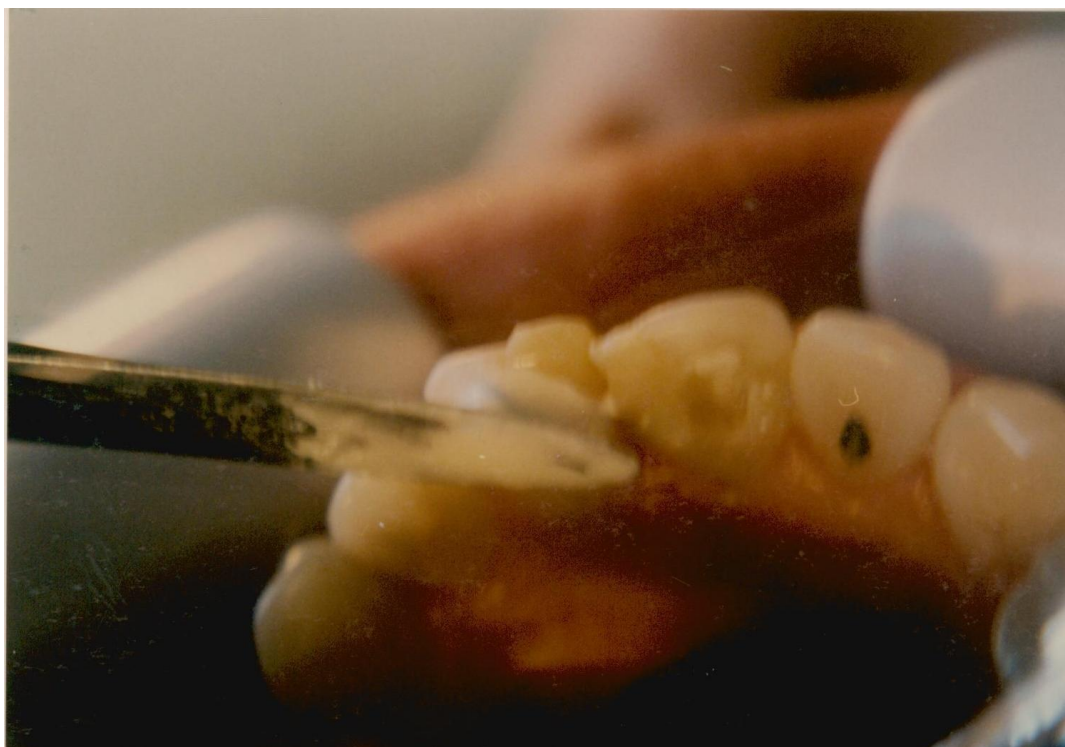

FIG.31: Obturación de la cámara pulpar provisionalmente con cemento fosfato de zinc

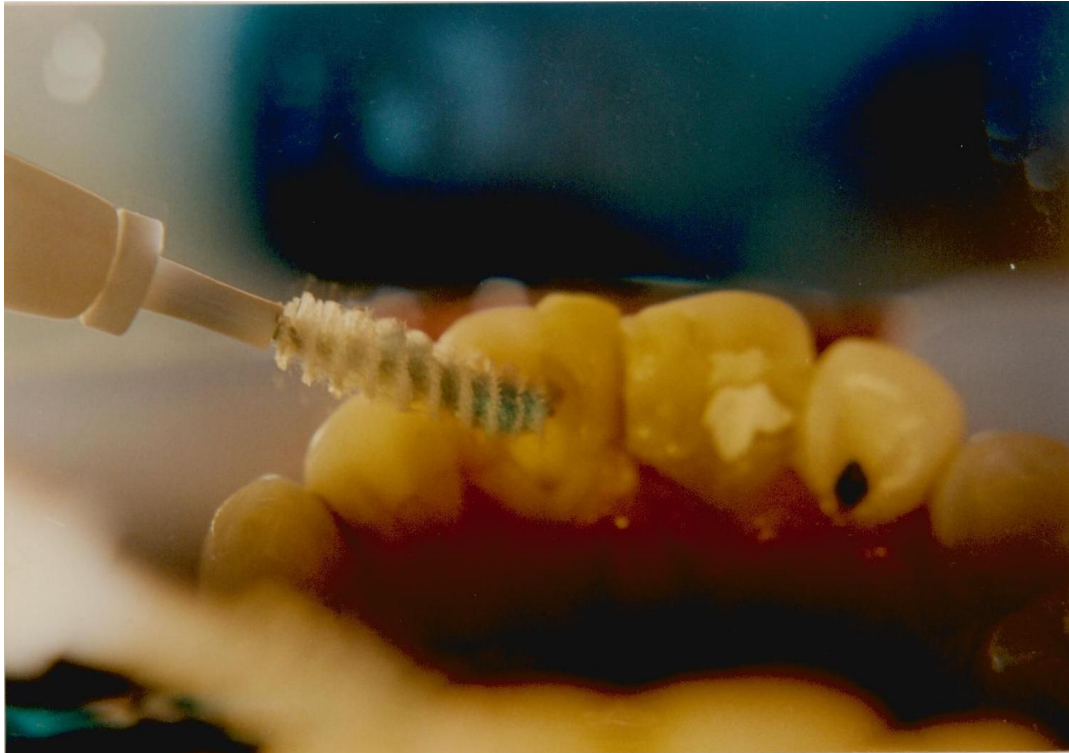

FIG.32: Otro método de blanqueamiento: Colocación de ácido ortofosfórico al 37 %

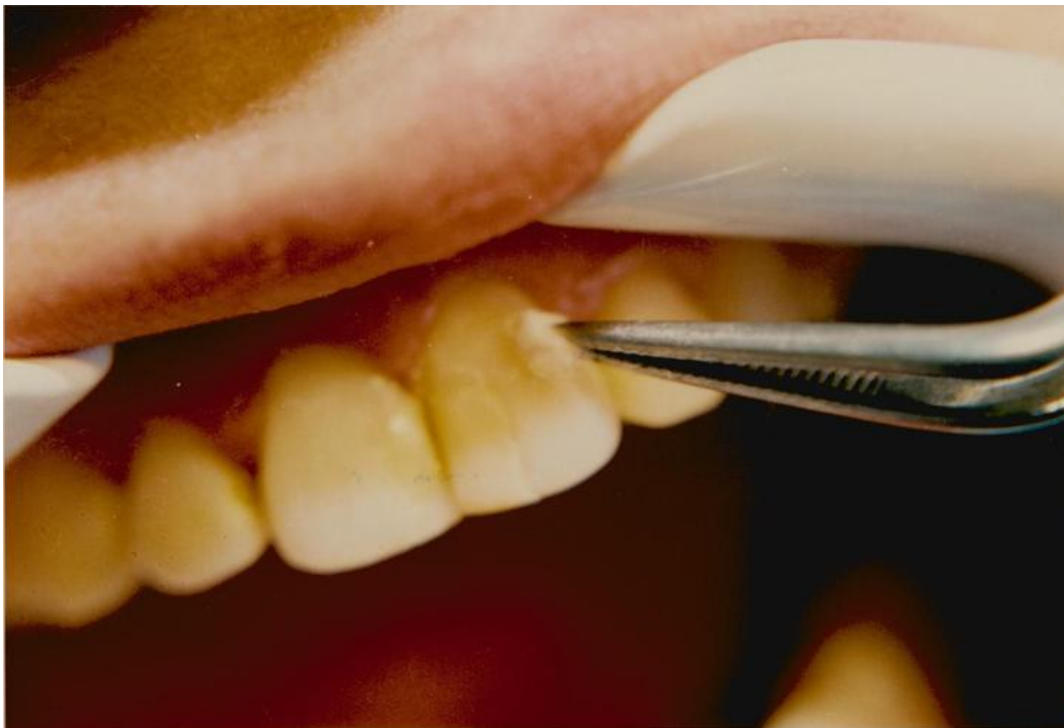

FIG.33: Colocación de peróxido de hidrógeno durante 15 minutos

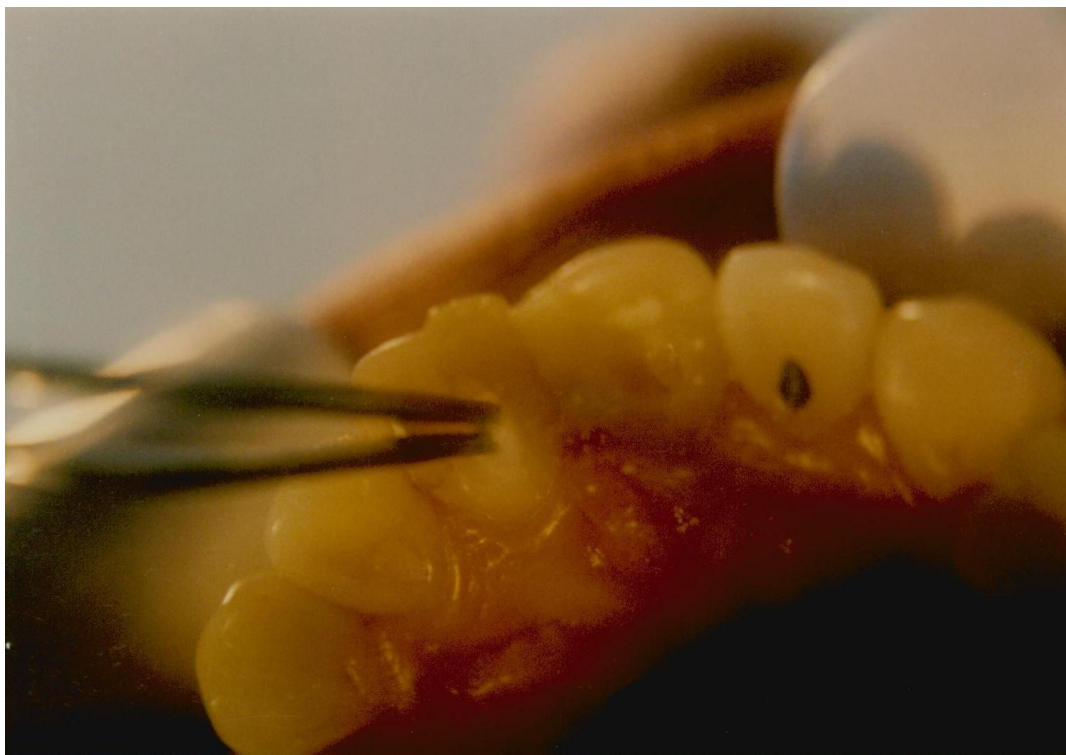


FIG.34: Colocación del peróxido de úrea en la cavidad

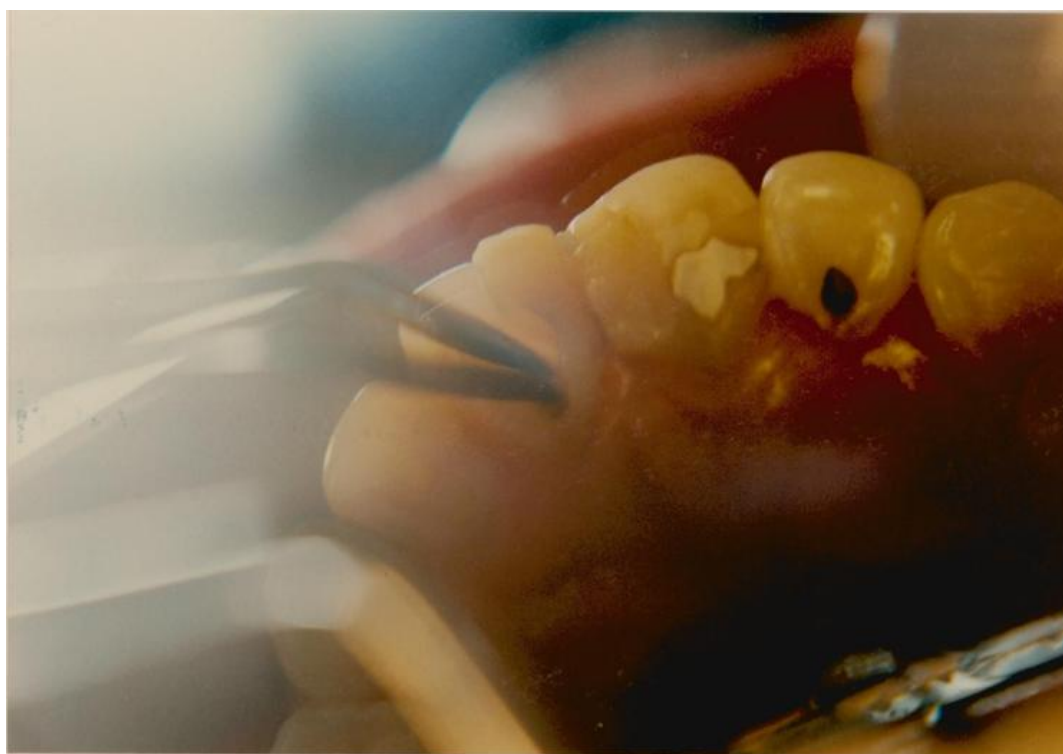

FIG.35: Colocación de una pequeña bola de algodón para sellar el agente blanqueador



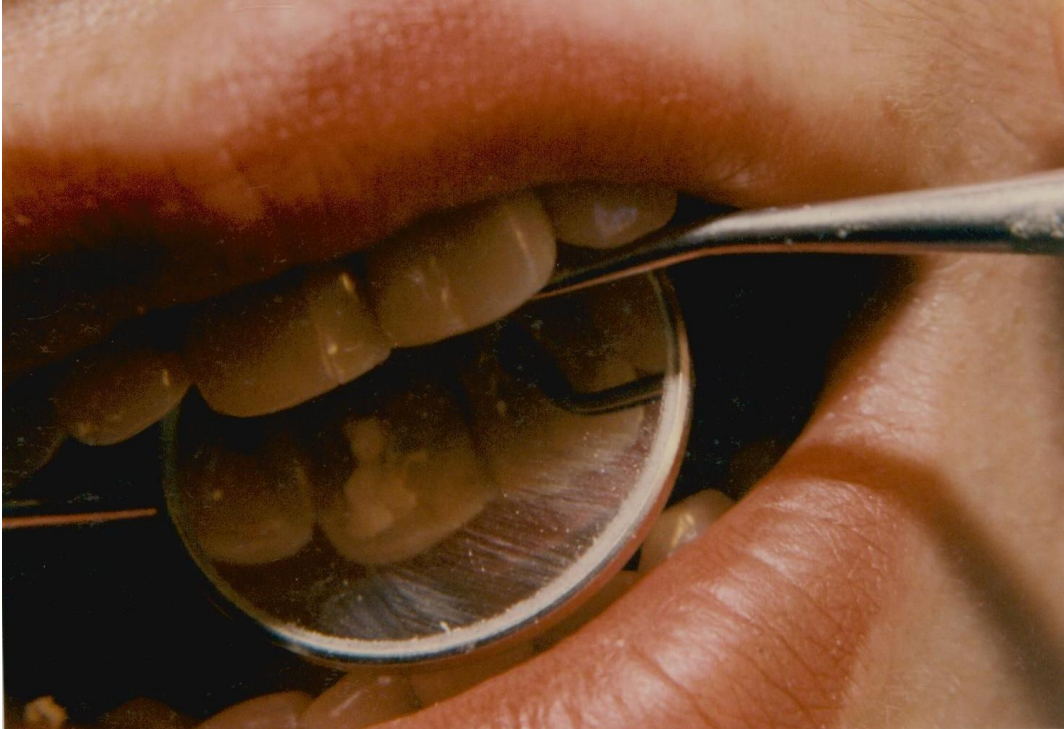

FIG.36: Obturación de la cavidad provisionalmente con cemento de zinc

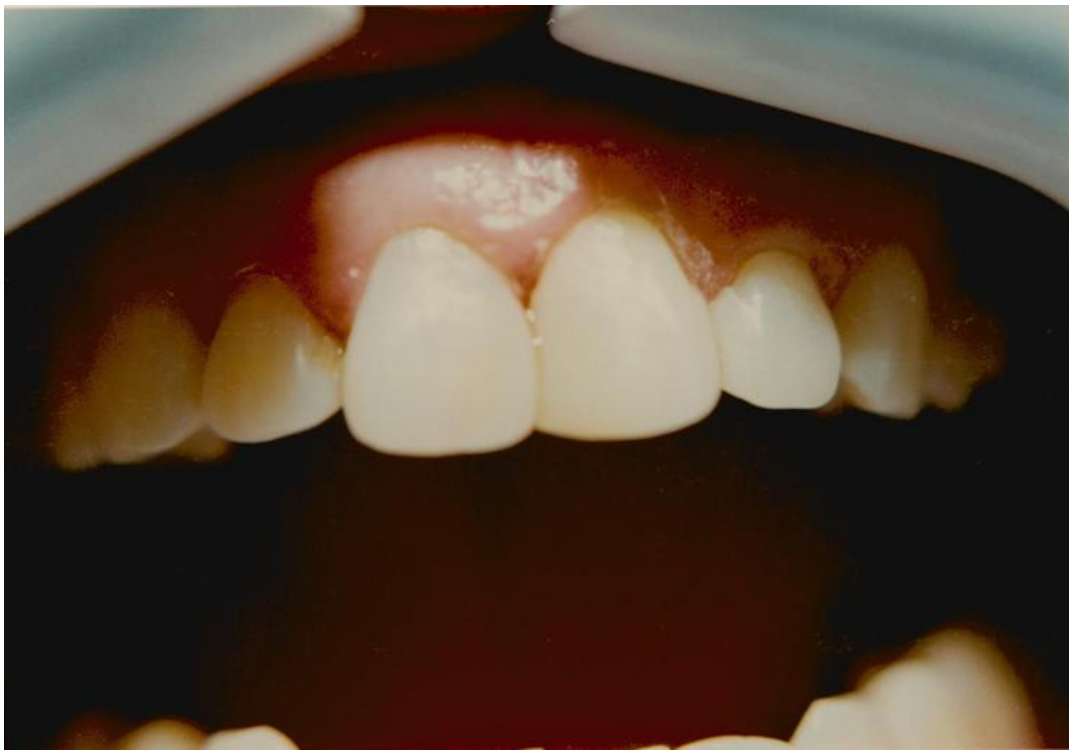
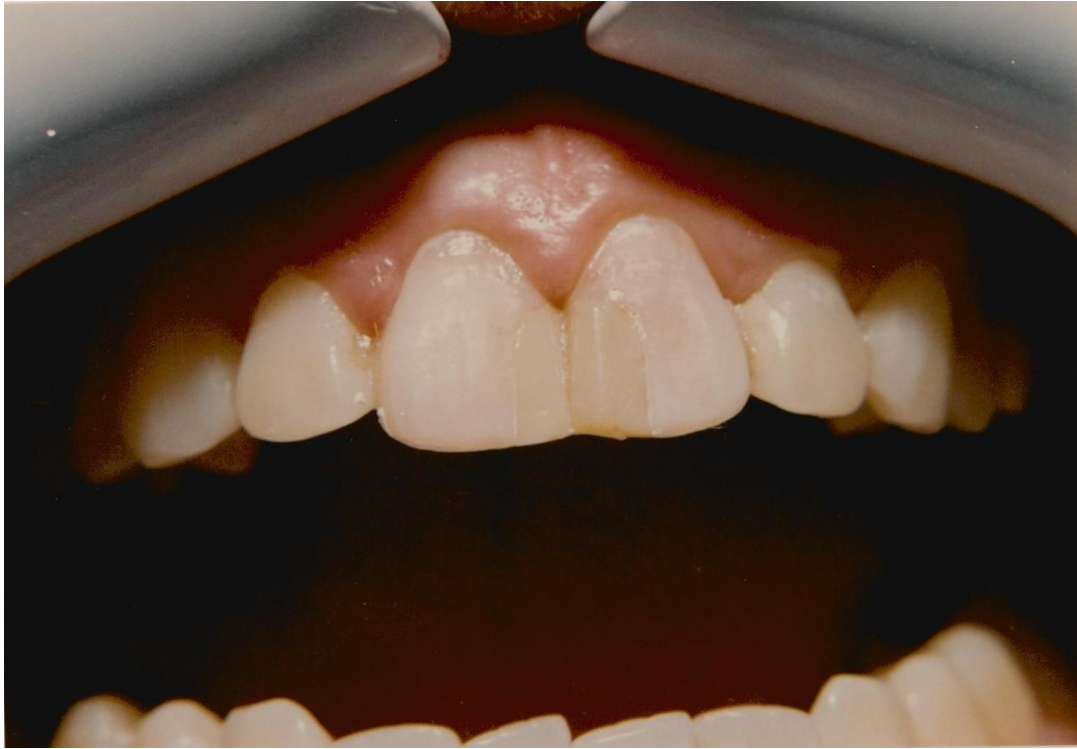
FIG.37: Después de varias sesiones caso concluido

## **QUINTO CASO**

# BLANQUEAMIENTO DE DIENTES

## DESPULPADOS

FICHA CLINICA No..5.....

Paciente: Maria Angelica Guillen Ocupación: Estudiante

Teléfono: \_\_\_\_\_ Domicilio: Barrio Juan XXIII

Edad: 22 Estado Civil: Soltera Fecha Inicio Trat. 8-3-95

Diagnóstico: Cambio de coloración en el diente incisivo central derecho, causado por material sellador en la obturación del tratamiento endodóntico

Fecha Finalización Trat. 28-4-95

FECHA	PIEZA	COLOR
8-3-95	<u>11</u>	B <sub>3</sub>
17-3-95		
22-3-95		
30-3-95		
11-4-95		B <sub>2</sub>
18-4-95		
24-4-95		
28-4-94		B <sub>1</sub>

### EXAMEN CLINICO

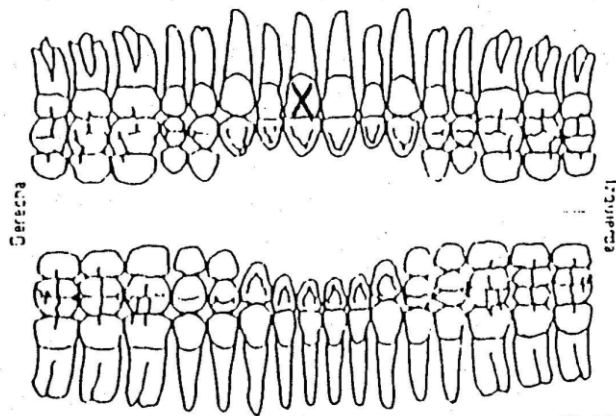

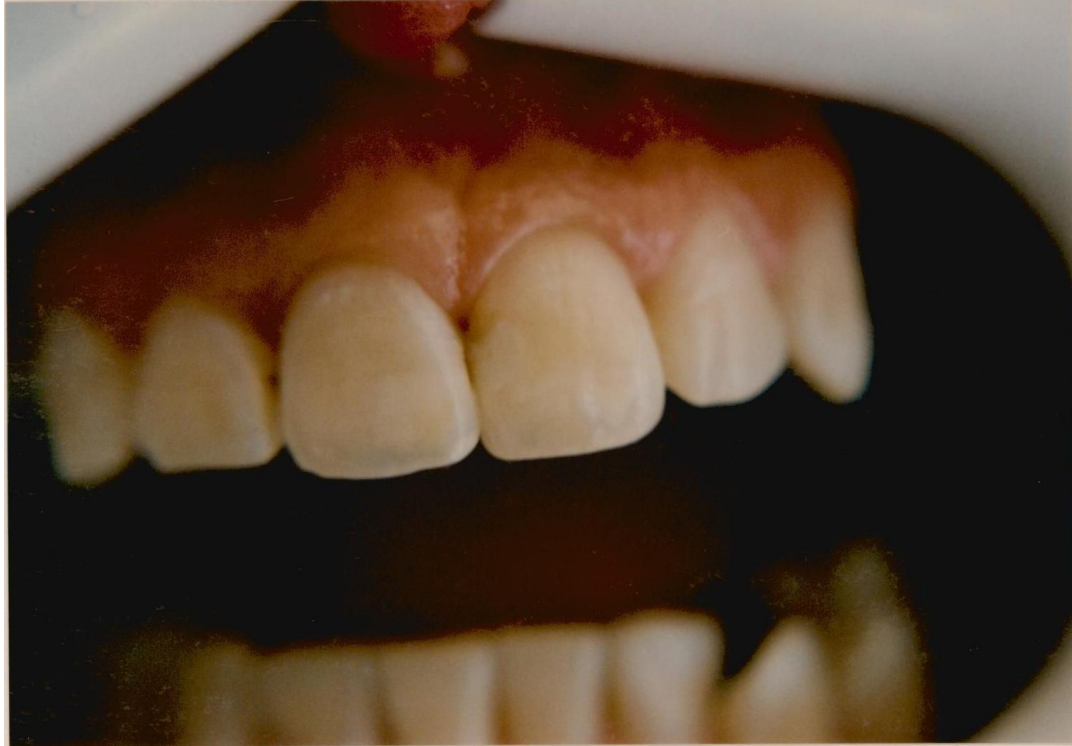


FIG.38: Caso clínico

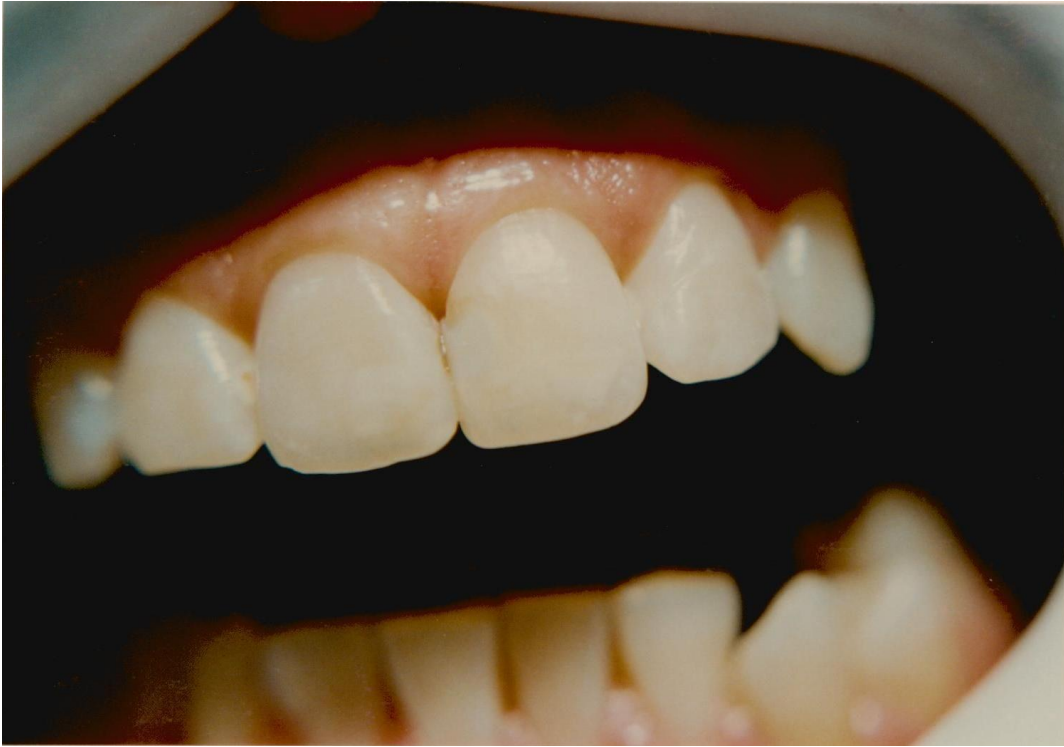

FIG.39: Después de varias sesiones caso concluido

## **SEXTO CASO**



# BLANQUEAMIENTO DE DIENTES

## DESPULPADOS

FICHA CLINICA No..6....

Paciente: Yenny Florez Ocupación: Estudiante

Teléfono: 30435 Domicilio: Calle Lazcano

Edad: 18 Estado Civil: Soltera Fecha Inicio Trat. 15-3-95

Diagnóstico: Oscurecimiento de los dientes central y lateral causado por material sellador, contenido endometahsone en cámara

Fecha Finalización Trat. 22-4-95

FECHA	PIEZA	COLOR
15-3-95	<u>21</u>	D <sub>2</sub>
21-3-95		
27-3-95		
2-4-95		D <sub>1</sub>
8-4-95		
13-4-95		
18-4-95		
22-4-95		B <sub>1</sub>

### EXAMEN CLINICO

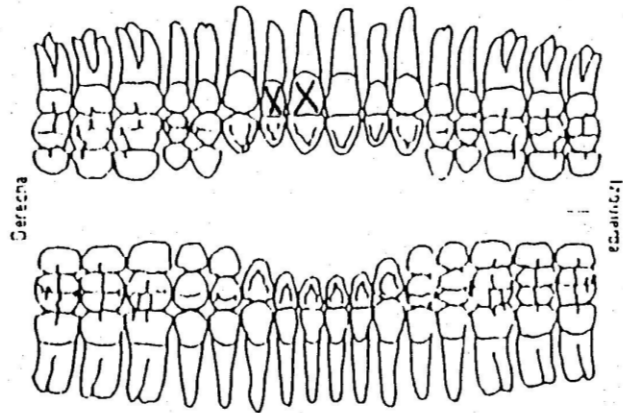

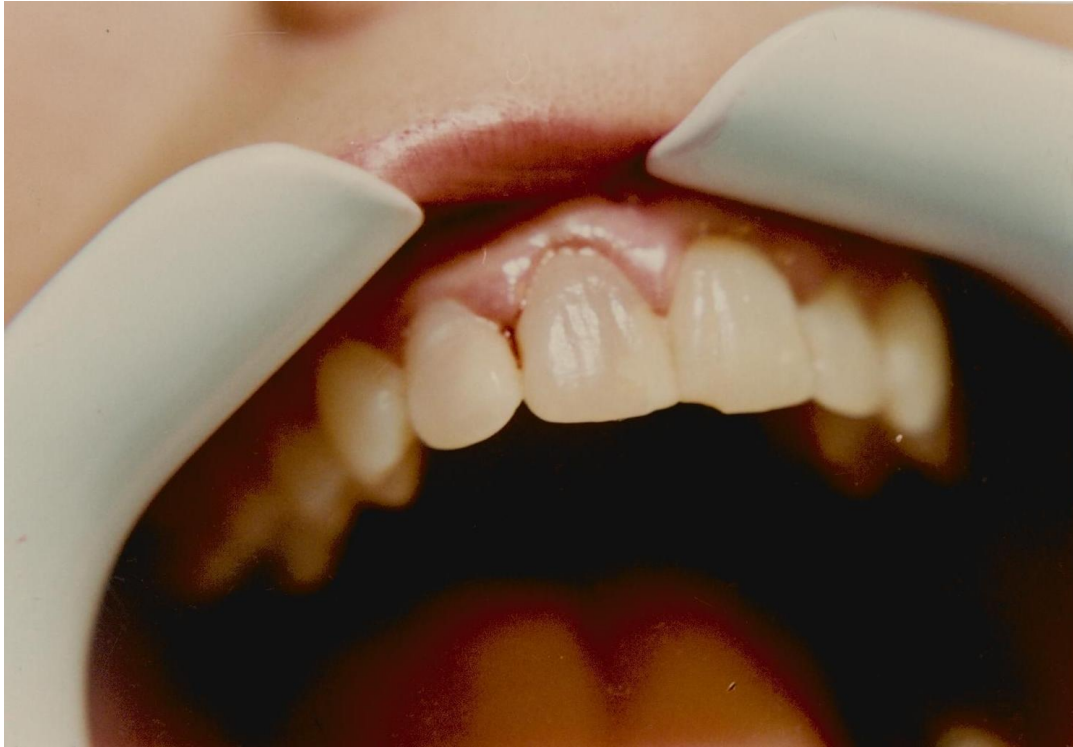


FIG.40: Caso clínico

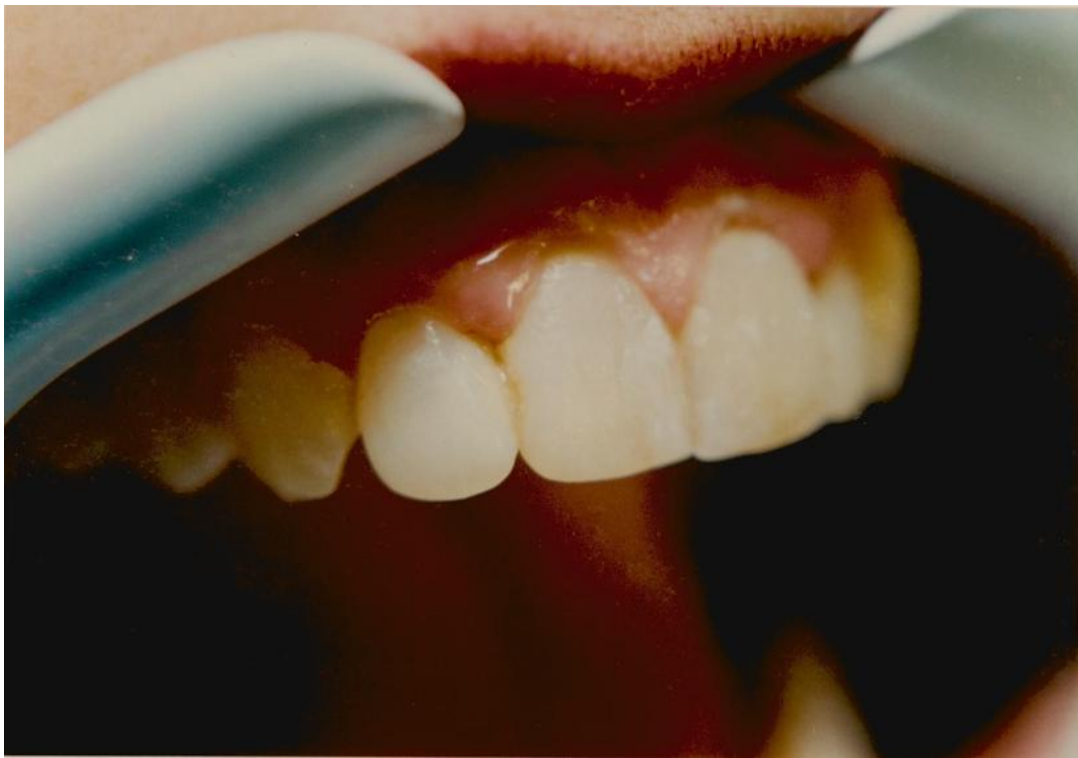
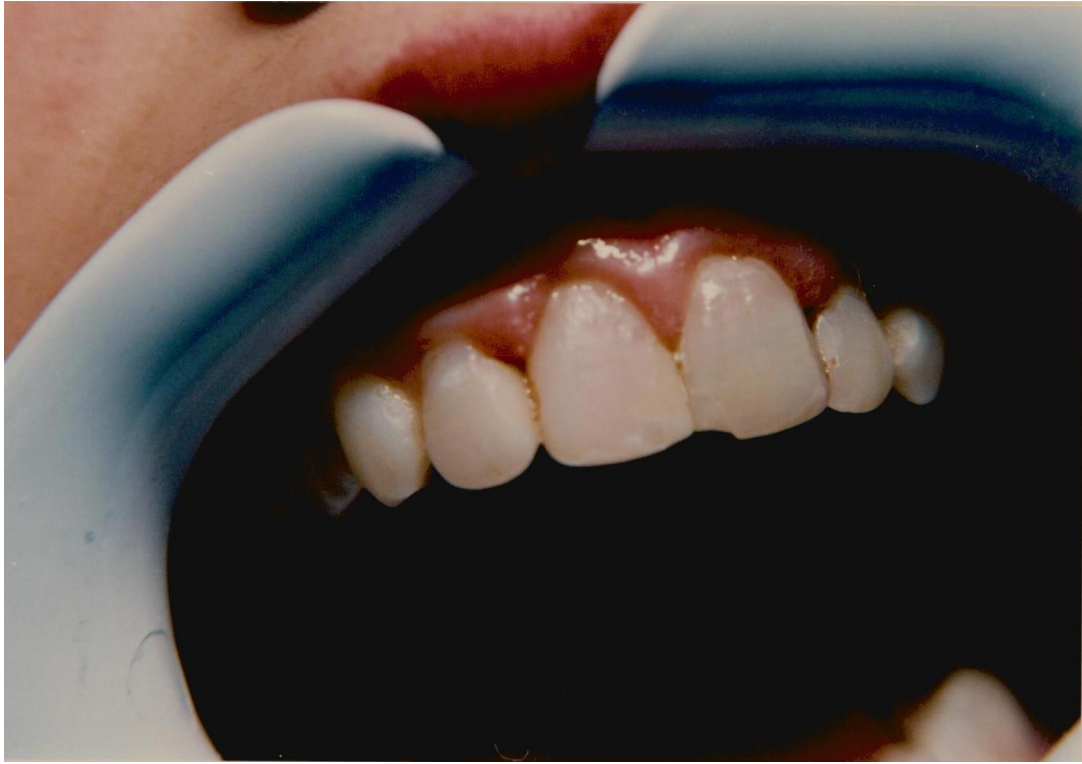

FIG.41: Caso concluido

# **SEPTIMO CASO**

# BLANQUEAMIENTO DE DIENTES

## DESPULPADOS

FICHA CLINICA No..7.....

Paciente: Norha Claire Ocupación: Estudiante

Teléfono: \_\_\_\_\_ Domicilio: Calle Domingo Paz

Edad: 24 Estado Civil: Casada Fecha Inicio Trat. 16-4-95

Diagnóstico: Caso clínico en los dientes centrales  
teñidos internamente, causado por material sellador,  
contenido iodoformo encontrado en cámara

Fecha Finalización Trat. 10-6-95

FECHA	PIEZA	COLOR
16-4-95	<u>11</u>	F <sub>2</sub>
22-4-95		
2-5-95		
7-5-95		
13-5-95		
22-5-95		F <sub>1</sub>
26-5-95		
30-5-95		
5-6-95		
10-6-95		B <sub>2</sub>

### EXAMEN CLINICO

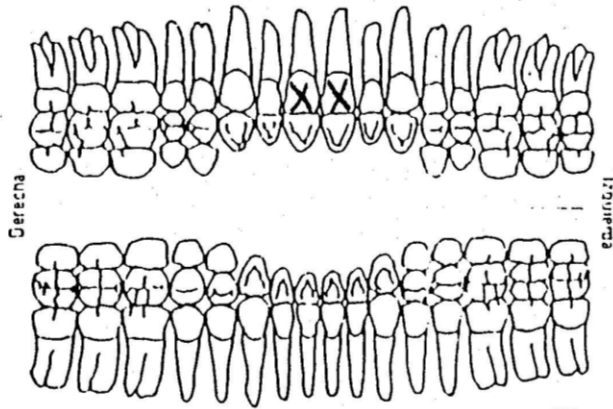

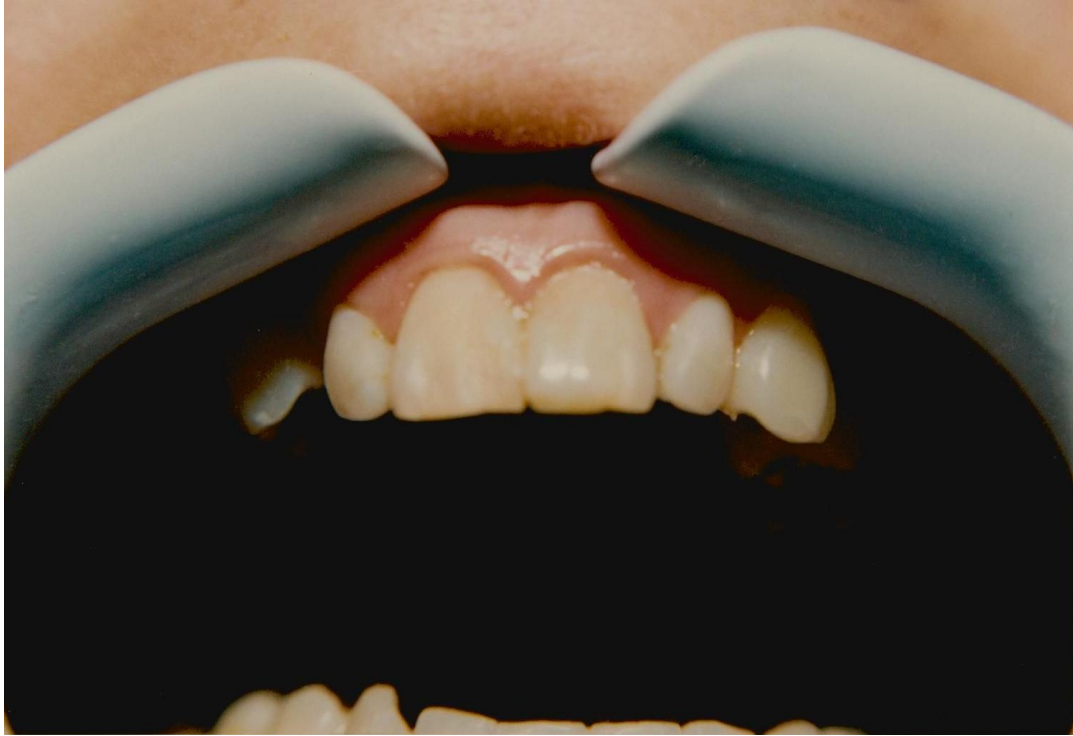


FIG.42: Caso clínico

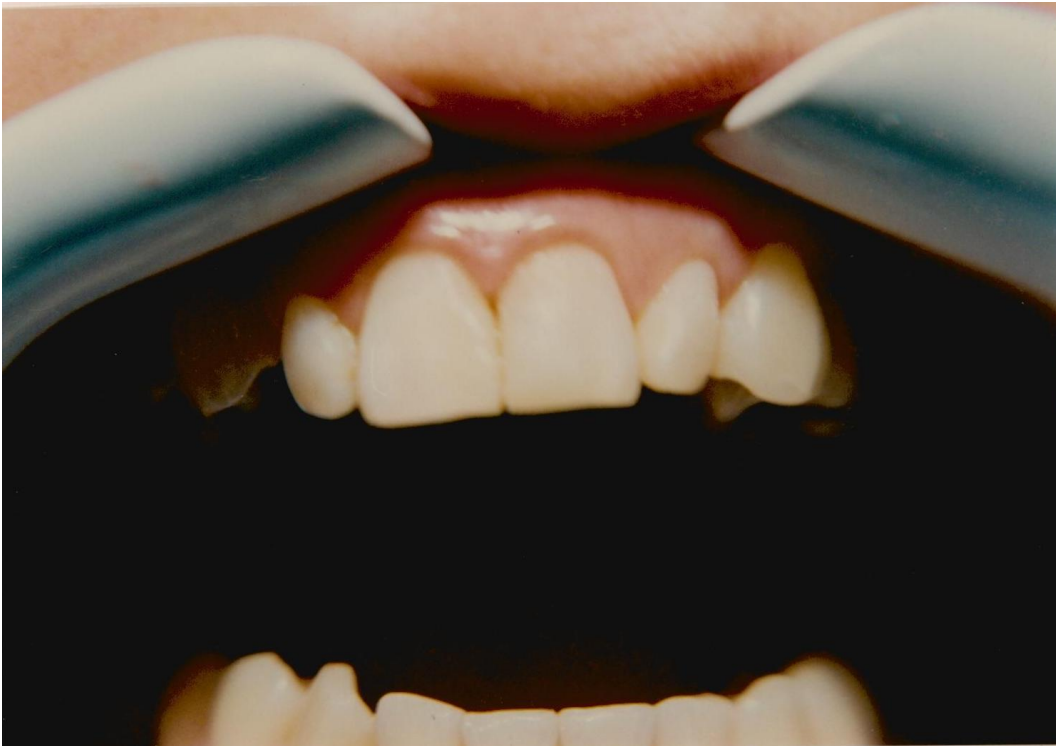

FIG.43: Después de varias sesiones caso concluido



## CURRICULUM VITAE

### A. ANTECEDENTES PERSONALES

Nombre Completo: Elvia Mirela Michel Mendoza  
Fecha de Nacimiento: 13 de agosto de 1969  
Lugar de Nacimiento: Sucre  
Nacionalidad: Bolivia  
Estado civil: Soltera  
Dirección: Avenida Paz Estensoro s/n  
Carnet de Identidad: 1875058

### B. ESTUDIOS Y PROFESIONALIZACION

Educación Media: Bachiller en humanidades, Colegio "La Salle", 1987.  
Educación Superior: Egresada de la Facultad de Odontología, U.A.J.M.S., 1993.

### C. CURSOS Y SEMINARIOS

1. Curso de Actualización Sobre: " Hígado" . Sucre, 21 -24 de noviembre, 1988.
2. Ier. Curso Científico de Estudiantes de Odontología de Bolivia. Sucre, 19-21 septiembre, 1990.

3. Curso de Lesiones Periapicales, Resorciones, Traumatismo, Alteraciones de Forma y Número. Tarija, 1992.

4. IIIer. Congreso Científico de Estudiantes de Odontología de Bolivia. La Paz, 18-20 de noviembre, 1992.

5. Ier. Curso Internacional de Operatoria Dental. Tarija, 23-25 de junio, 1993.

6. Curso: "Restauración conservadora de piezas severamente dañadas". La Paz, 14 de noviembre, 1994.

#### **D. CARGOS Y FUNCIONES DESEMPEÑADAS**

Ayudantía de Cátedra: Embriología, 1991.

Embriología, 1992.