

CAPITULO I
ESTUDIO DE LA RESPUESTA PULPAR EN
RECUBRIMIENTOS DIRECTOS, CON UNA
MEZCLA DE HIDROXIDO DE CALCIO
Y UNA METILXANTINA (TEOFILINA)

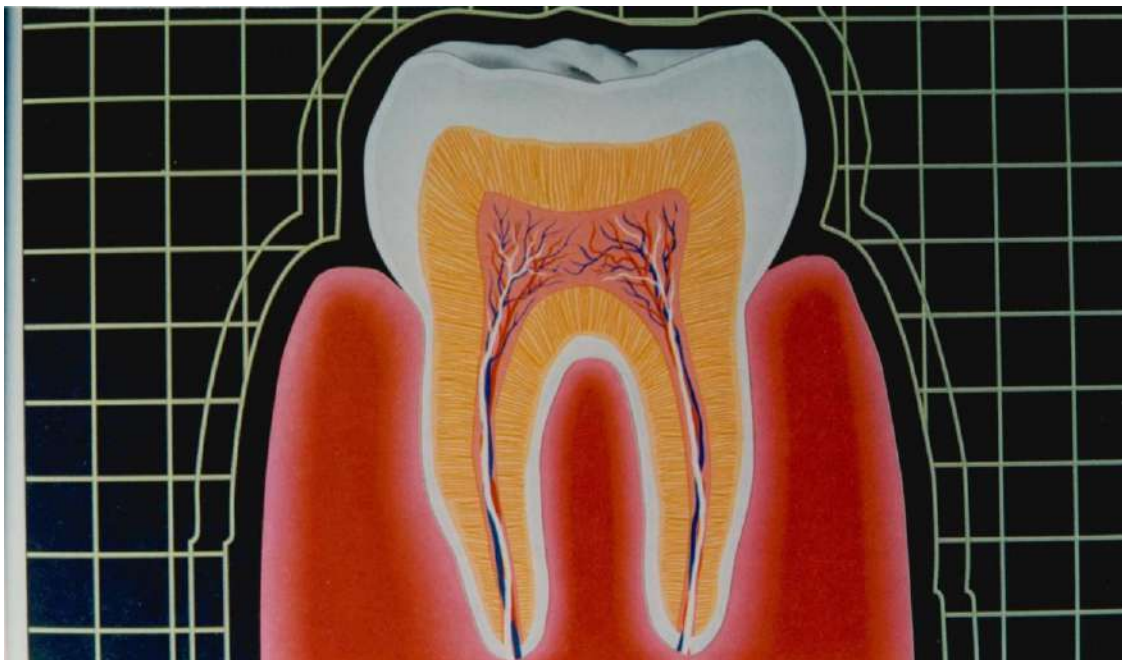
CAPITULO I

ESTUDIO DE LA RESPUESTA PULPAR, EN RECUBRIMIENTOS DIRECTOS, CON UNA MEZCLA DE HIDROXIDO DE CALCIO Y UNA METILXANTINA, (TEOFILINA).

1. GENERALIDADES.- Tesis sometida a consideración de la Universidad "Juan Misael Saracho", Facultad de Odontología, bajo la dirección del Dr. Carlos Kuncar J. Catedrático de Operatoria Dental en nuestra Facultad.

Mediante el presente trabajo se pretende demostrar la capacidad de respuesta del tejido pulpar en recubrimientos directos con Hidróxido de Calcio y una Metilxantina, con el propósito de mantener la vitalidad de la pulpa la mayor cantidad de tiempo posible.

2. PULPA NORMAL.-



Para poder entender los recubrimientos pulpares se hace necesario conocer la pulpa en estado de normalidad.

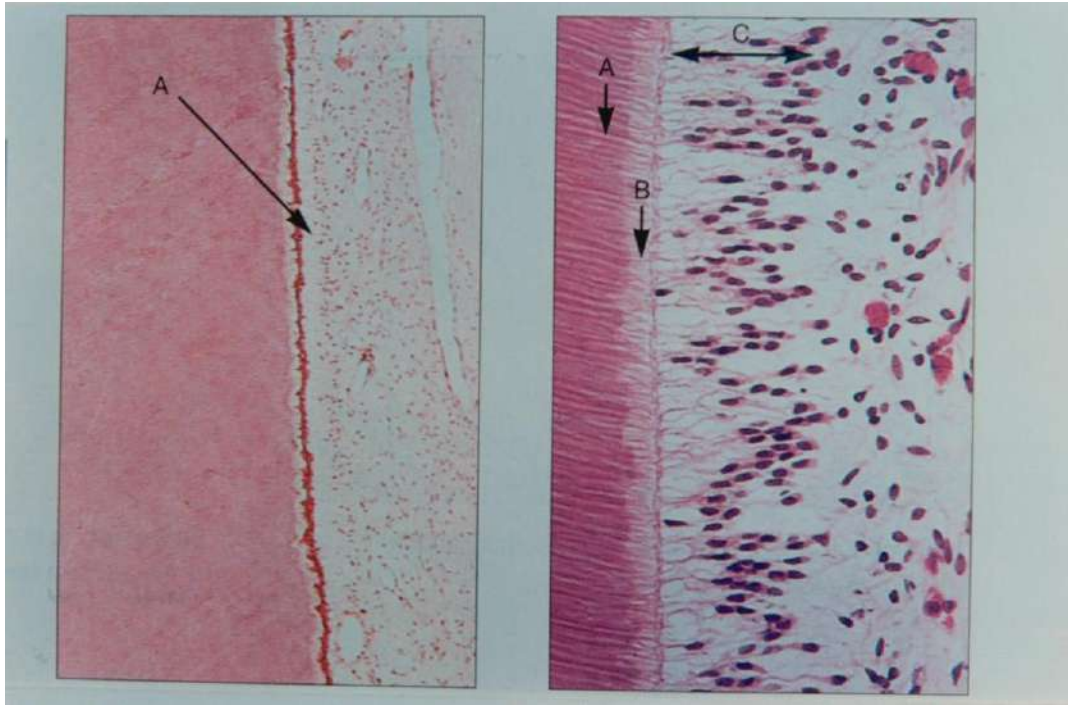
La pulpa dentaria se encuentra en su totalidad rodeada por dentina excepto en el ápice, donde se comunica con los tejidos periodontales.

Pulpa y dentina están tan íntimamente ligadas que se las ha denominado "Complejo Pulpo-Dentinario", debido a su relación topográfica, funcional y embriológica. Ambos tejidos derivan de la papila dental, que a su vez se origina del mesénquima embrionario, es así como se explica su relación embriológica.

La pulpa dentaria se ha considerado un tejido conjuntivo especial, debido a que presenta células mesenquimáticas, carece de fibras elásticas y posee circulación sanguínea de tipo terminal.

El tejido pulpar consta de células, fibras y sustancia fundamental amorfa, al igual que los tejidos conectivos en general.

2.1.- Células:

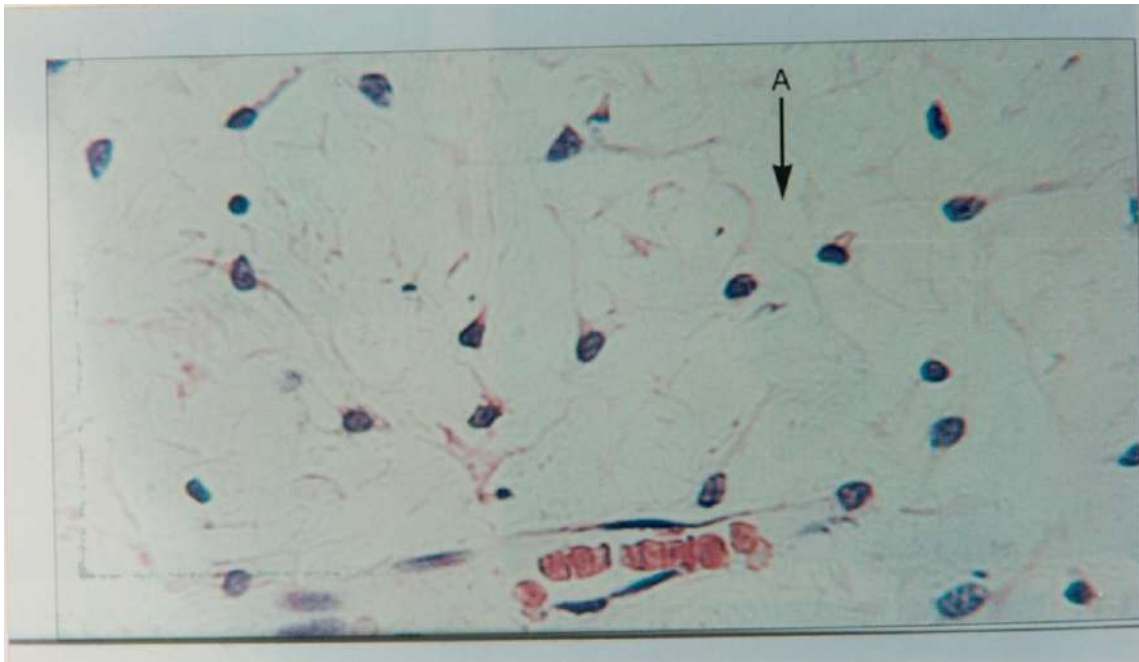


Los fibroblastos, los odontoblastos, células mesenquimáticas y células defensivas.

Es importante señalar que el Odontoblasto es una célula terminal, o sea sin capacidad de multiplicarse. Pese a lo anterior, las células mesenquimáticas de la pulpa, pueden dar origen a los pulpoblastos (fibroblastos), los cuales al ser inducidos pueden diferenciarse en Odontoblastos.

2.2.- Fibras: La pulpa presenta dos tipos de fibras; las colágenas y las reticulares, pero carece de fibras de tipo elásticas.

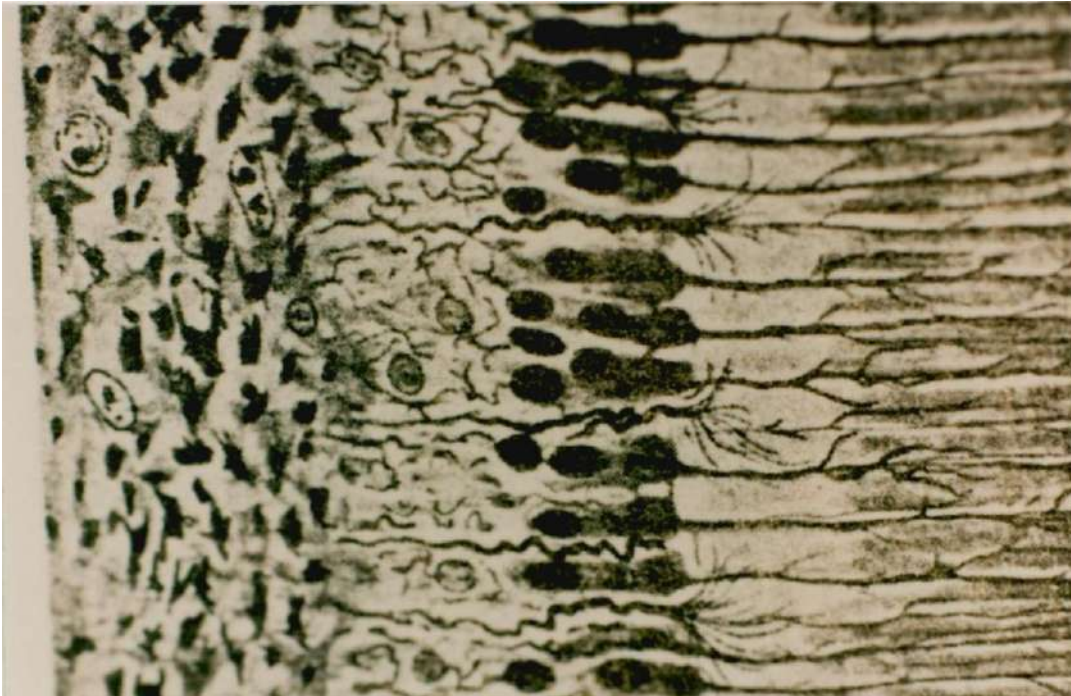2.3.- Sustancia Fundamental Amorfa:



Semeja un denso gel, compuesto por glicosaminoglicanos, ácido hialurónico, condroitínsulfato, glicoproteínas y agua.

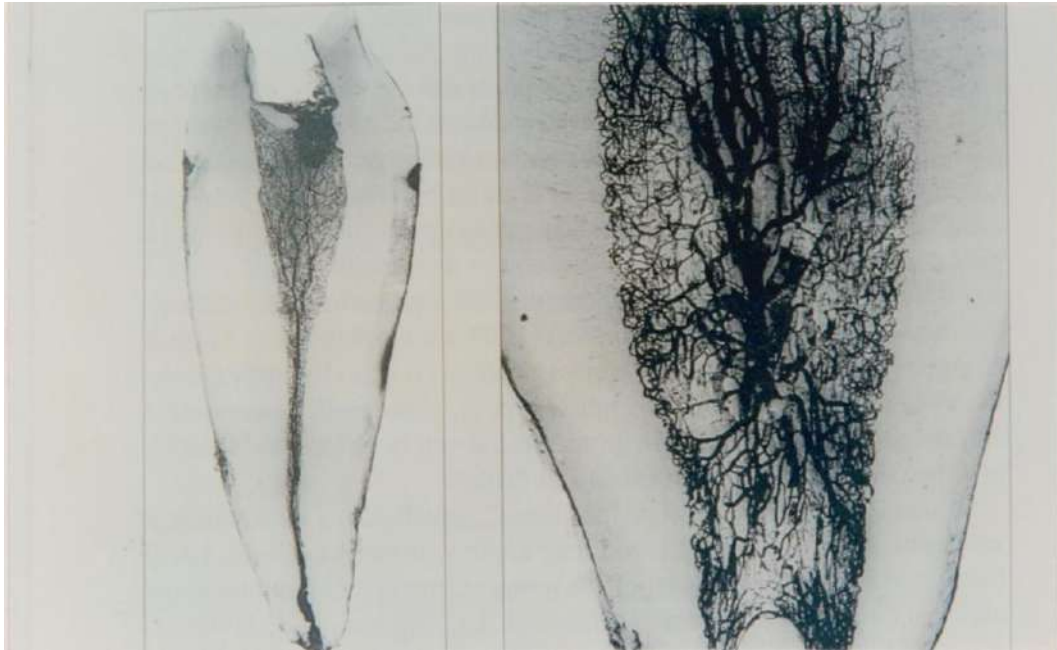
2.4.- Estructura Morfológica de la Pulpa: Se encuentran cuatro zonas:

- a) Zona Odontoblástica
- b) Zona Acelular (o de Weil)
- c) Zona Celular
- d) Zona Central



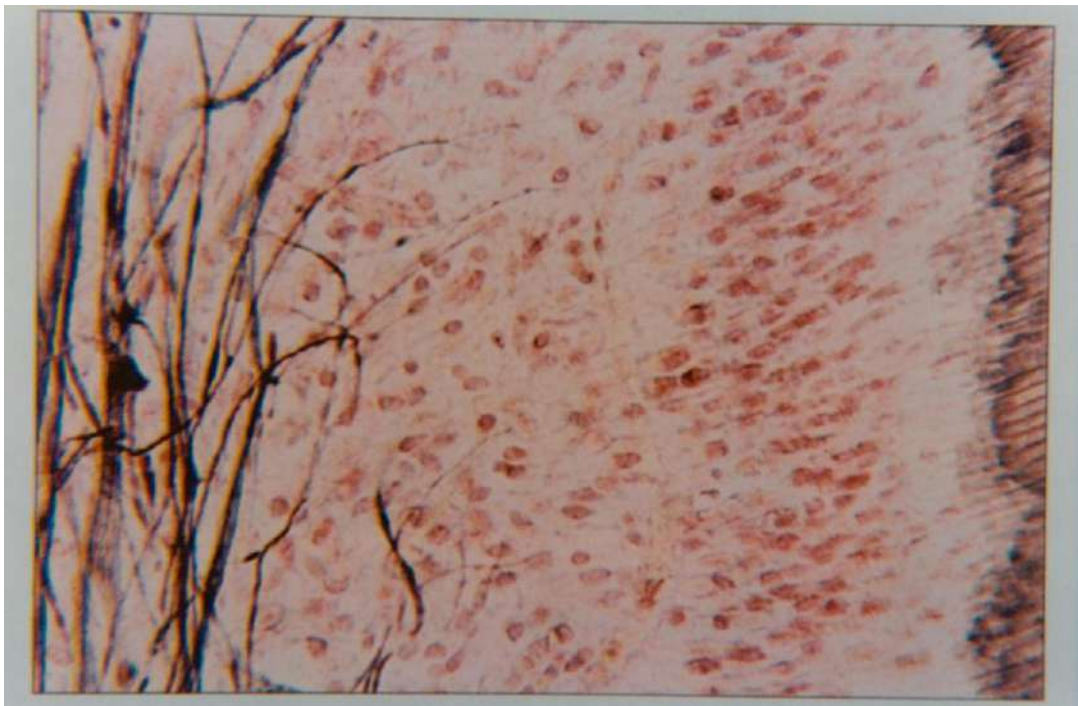
La primera es la zona externa y se compone de Odontoblastos, axones amielínicos y capilares sanguíneos. La zona acelular, posee escasas células es ahí donde se ubica el plexo nervioso de Raschkow o subodontoblástico. Como su nombre lo indica, la zona celular es rica en fibroblastos y células mesenquimáticas. Por último la zona central es la que posee la mayor cantidad de fibras, vasos y nervios. Estas zonas sólo pueden ser identificadas en pulpas de dientes relativamente jóvenes, pues con la edad la pulpa se hace fibrosa y las de los dientes recién erupcionados son muy celulares, es por ello que en ambos casos dichas zonas tienden a confundirse.

2.5.- Vascularización:



Sus vasos nacen de los mismos troncos que irrigan al periodonto y drenan junto con estos; pero los vasos pulpares son considerablemente más delgados que los periodontales.

2.6.- Inervación:



Gruesos troncos nerviosos constituidos por fibras mielínicas y amielínicas, junto a fibras amielínicas aisladas, penetran por el foramen apical del diente. A microscopía electrónica ha sido posible identificar fibras nerviosas al interior de los túbulos dentinarios, sin embargo, estos sólo llegarían al tercio interno de la dentina.

Las fibras nerviosas de la pulpa son en su totalidad terminaciones libres capaces de conducir un sólo tipo de estímulo, el dolor.

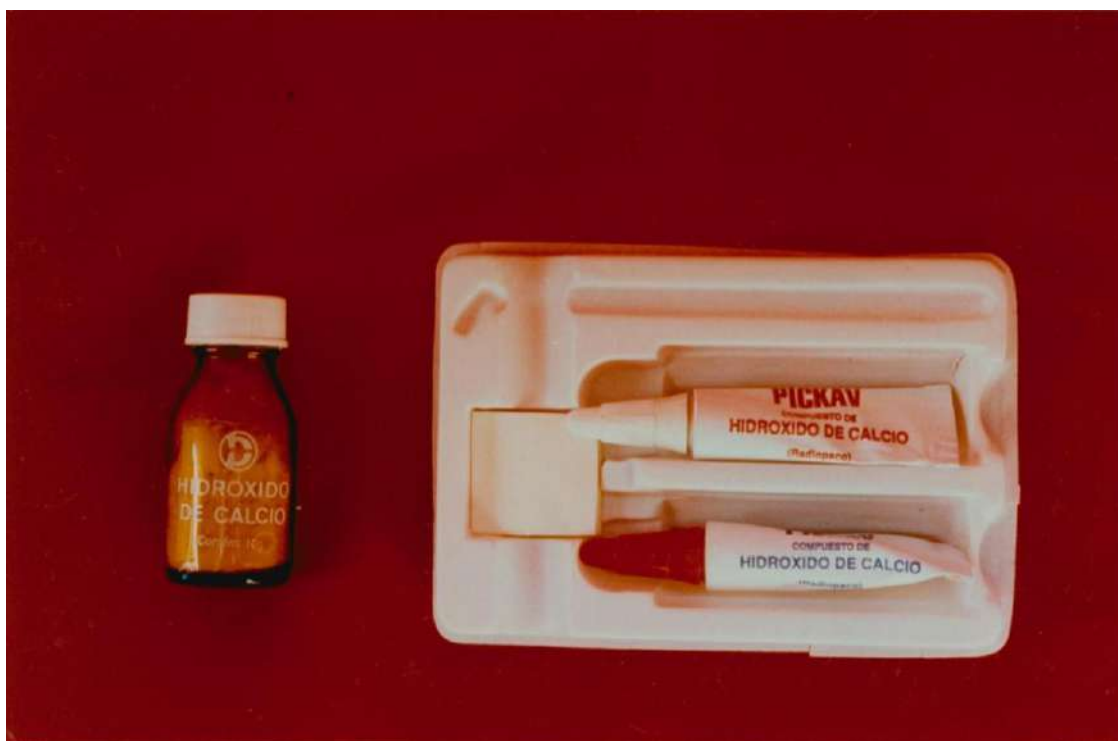- Transmisión del dolor: Existen distintos postulados para explicar el dolor pulpar, sin embargo, el mas aceptado sería el de Brannstrom, que sugiere que el desplazamiento de líquido del interior de los túbulos, por causas químicas, térmicas o mecánicas, estimularía a las prolongaciones odontoblásticas y a las terminaciones nerviosas, provocando dolor.

También se ha postulado que los estímulos provocarían una contracción del proceso odontoblástico, la que transmitiría a las fibras nerviosas mediante una unión hermética; lo que transformaría a las fibras de los túbulos dentinarios junto a estos últimos en un complejo mecanoreceptivo.

CAPITULO II
HIDROXIDO DE CALCIO

CAPITULO II

HIDROXIDO DE CALCIO



Al analizar la historia, se constata que los recubrimientos se han realizado desde hace mucho tiempo, sin embargo, el más usado y que registra mayor porcentaje de éxito es el de Hidróxido de Calcio, material utilizado por Hermann en 1920 con un Hidróxido de Calcio (HC), llamado Calxyl.

Es conveniente señalar que existen dos tipos de HC: el soluble, conformado por HC y agua destilada, Pulpdent (Pulpdent Corp.) y el de dos pastas o insoluble, que existe disponible en distintas marcas comerciales; Dycal (Caulk), MPC (Kerr), Nu-Cap

(COE), Procal (3M Company), Reo Cap (Vivadent) y Life (Sybron-Kerr).

El Hidróxido de Calcio es considerado una base de baja resistencia; en su presentación de dos pastas que se mezclan entre sí, contiene:

BASE:

- Tungstato de Calcio
- Fosfato de Calcio Tribásico
- Dióxido de Titanio
- Salicilato de Glicol

CATALIZADOR:

- Hidróxido de Calcio
- Oxido de Zinc
- Estearato de Zinc
- Etil Tolueno
Sulfonamida

Todas las marcas comerciales contienen estos productos, aunque existen pequeñas diferencias entre cada una de ellas. En capas suficientemente gruesas, este material otorga algún tipo de aislación térmica, aunque se recomienda no usarlo en grosores mayores a los 0,5 mm. Sin embargo, Furkase y Cols; demostraron que grosores incluso menores de cemento Hidróxido de Calcio (HC), dan mejor aislación térmica incluso que la propia dentina.

La solubilidad en promedio de las distintas marcas comerciales fluctuó entre 0,4% y 7,8% en agua destilada a 37°C, durante veinticuatro horas. En relación al pH mostrado por el producto, oscila entre 9,2 y 11,7 en las distintas marcas comerciales.

El uso del HC no se restringe sólo a los recubrimientos directos, sino que también es usado en recubrimientos pulpares indirectos, cavidades profundas, como protección pulpo-

dentinaria, pulpotomías vitales y técnicas de apexificación.

La diferencia fundamental entre el HC soluble y el de dos pastas, radica, aparte de las diferencias de composición, en el pH que muestran uno y otro; el HC soluble tiene un pH que va del 11 al 13, mientras que el insoluble va de 9 a 11.

1. REPARACION PULPAR

Así como los dos tipos de HC tienen diferencias en el pH, el mecanismo de curación es también distinto en uno y otro caso.

1.1.- A) Curación con HC soluble:

- Zona de Obliteración: La droga puesta en contacto con el tejido causa un efecto caústico, destruyéndolo y desintegrándolo, (cauterización química).

En esta zona se puede encontrar: fragmentos de dentina, hemorragia, coágulos, pigmentos sanguíneos, y partículas de HC. Esta zona puede ser visualizada una hora después del contacto entre el HC y el tejido.

- Zona de Necrosis por Coagulación: Esta Zona (0,3 - 0,7mm.), corresponde a un tejido desvitalizado, pero sin desaparición de su arquitectura celular que se ubica inmediatamente por debajo de la zona de obliteración.

- Línea de Demarcación: Entre el límite de la zona de necrosis por coagulación y el tejido pulpar vital, se observa una línea que separa estas áreas, se cree que correspondía a una reacción del HC.

La zona de necrosis por coagulación produce una leve, pero suficiente estimulación a la pulpa vital subyacente, para que responda con todo su potencial de reparación. La secuencia de reacciones tisulares es básicamente la misma que para cualquier tejido conectivo. Existen cambios vasculares y migración de células inflamatorias para controlar y eliminar los agentes injuriantes.

La migración de las células inflamatorias hacia la zona de la herida, puede comenzar seis horas después de la injuria. Si el tratamiento ha sido exitoso, muy pocas células inflamatorias pueden ser observadas en el tejido vital, después de varios días, bajo la línea de demarcación.

Etapa intermedia en la curación de la herida pulpar.

Luego de los procesos descritos y como la reparación continúa, ocurre una proliferación de células mesenquimáticas bajo la línea de demarcación.

Al tercer día después de la injuria se produce una densa acumulación de tejido conectivo fibrilar, al comienzo desorganizado, que consiste en una fina capa de fibras paralelas al HC, donde se puede ver un incremento de las fibras argirófilas.

El aumento en la formación de colágeno, comienza aparentemente al tercer día, pero se hace más evidente a los siete días.

En este período las fibras argirófilas se organizan, el colágeno se va incrementando y el número de células mesenquimáticas y fibroblastos subyacentes se ha desarrollado lo suficiente como para formar una rica capa celular. Las células contenidas en esta capa proliferan y se diferencian en preodontoblastos y odontoblastos en forma de columnas.

En una posición más profunda, predominan las finas fibras argirófilas que se orientan perpendicularmente a la línea de demarcación.

Más tarde estas fibras, denominadas "fibras de Korff", se pueden ver como fibras colágenas. Esta transformación es acompañada de una formación tubular dentro de la matriz colágena.

A los siete días, como la matriz se engrosa y se diferencia, los capilares más superficiales cesan en su función y van

siendo rodeados por la matriz hasta su obliteración. Este medio que se torna más alcalino, favorece la diferenciación y multiplicación de los odontoblastos a partir de los fibroblastos.

Calcificación del Puente Dentinario.

La calcificación ocurre tan pronto como se desarrolla la predentina formada por los odontoblastos.

En algunos dientes, donde la capacidad para formar matriz tubular está retrasada, la matriz calcifica como una dentina muy irregular, pero más tarde la dentina tubular igualmente puede ser observada quedando ubicada inmediatamente bajo la dentina irregular.

En dientes de edad avanzada, la habilidad de la pulpa para diferenciar células capaces de producir predentina tubular se ve disminuida, lo que lleva a la formación de un puente consistente en dentina irregular (reaccional) y atubular. Sin embargo, en dientes sanos y jóvenes la formación de predentina tubular se observa en dos semanas.

Transcurrido un mes, la barrera consiste en un tejido irregular como osteodentina, ubicado superficialmente, bajo el cual existe predentina con odontoblastos.

Después de tres meses, la barrera queda formada definitivamente por dos capas: la superficial; un tejido dentinoide con túbulos irregulares e inclusiones celulares, y la más profunda, vecina a la pulpa sana, formada por predentina, densos acúmulos de

fibras colágenas y túbulos con prolongaciones odontoblásticas (de Tomes).

Luego de un período, la zona de necrosis por coagulación degenera completamente y se colapsa.

Cuando el diente es reabierto y se sondea la zona donde se encontraba la exposición, se puede constatar la presencia de un puente dentinario como dentro de una cámara, que es dejada por la desaparición de la zona de necrosis por coagulación. Radiográficamente también puede ser evidenciado el puente, sobre todo si el recubrimiento es hecho con HC soluble, debido a la presencia de la zona de necrosis por coagulación, que deja un espacio radiolúcido. En cambio con Dycal, el puente se forma en íntimo contacto con el material de recubrimiento.

Stanle y Lundy (1972), encontraron que el Dycal también producía la zona de necrosis por coagulación, pero que esta degenera rápidamente, luego es removida por fagocitosis y se forma tejido de granulación del cual se diferencian odontoblastos que forman dentina y es así como el puente queda en contacto con el Dycal, lo que se traduce en que la pulpa luego del recubrimiento, sigue siendo la misma en volumen, no así los efectuados con HC soluble; que al dejar una cámara entre el material y el puente, dan como resultado un menor volumen de tejido pulpar.

1.2.- Curación Producida con HC insoluble.

Este tipo de productos poseen un pH menor (9-10), que el HC soluble y por esta razón tendrían un mecanismo de curación con algunas diferencias.

- En primer lugar, se han descrito recubrimientos en donde no se observó zona de necrosis por coagulación, o ésta se formó pero desapareció rápidamente.
- La injuria química producida en el tejido por el material, es menor que con HC soluble, de hecho, solo dos capas celulares bajo el material son las que resultan afectadas.
- La cantidad de macrófagos que se concentran en el área, también es menor.

Todas estas diferencias, sumadas al hecho que el puente se forma inmediatamente bajo el recubrimiento, se podrían deber al pH menor encontrado en estas sustancias, o a la distinta cantidad de iones hidroxilos y iones calcio presentes, o a la diferencia de solubilidad en agua.

Lo anteriormente señalado, hace más conveniente el uso de HC insoluble como recubrimiento directo, porque es capaz de estimular la formación de un puente dentinario de mejores características estructurales, ya que es más uniforme, conservando la misma cantidad de pulpa que existía en un comienzo.

2.- RECUBRIMIENTOS CON OTROS MATERIALES.

A pesar de haber estudiado los recubrimientos directos con HC extensamente, también la Odontología ha intentado la curación de las heridas pulpares con otros elementos.

Glass y Zander, intentaron recubrimientos con óxido de zinc y eugenol, no encontrando resultados positivos, ya que supusieron que este material causaba una inflamación crónica en el tejido pulpar, al contrario de lo que ocurre con el HC, el cual inflama y luego necrosa el tejido solo en relación al sitio expuesto.

Otros compuestos como el Hidróxido de Amonio (de pH similar al HC), no causan el mismo efecto debido a que es altamente soluble, lo que le permite difundir por todo el tejido pulpar, produciendo la necrosis del mismo.

Subay (1993), demostró que la Hidroxiapatita utilizada como recubrimiento directo en dientes con indicación de extracción por ortodoncia, no induce la formación de puente dentinario en el sitio de la exposición, además de verificar una moderada infiltración de células inflamatorias en el tejido pulpar.

3.- CONDICIONES PARA HACER RECUBRIMIENTOS.

Normalmente los recubrimientos directos se pueden realizar cuando se reúnen las siguientes condiciones:

- 1.- Piezas asintomáticas

- 2.- Perforaciones accidentales, sin caries.
- 3.- Perforaciones pequeñas (menos de 1 mm)
- 4.- Piezas con aislación, sin contaminación
- 5.- Dientes sin enfermedad periodontal
- 6.- Piezas permanentes

Pese a esto, en la literatura se han encontrado antecedentes que harían más flexible la elección del recubrimiento como terapia frente a las exposiciones pulpares; respecto a la contaminación de la perforación, hay varios estudios que justifican la posibilidad de hacer los recubrimientos en exposiciones con caries; por ejemplo se sabe que el HC posee acción bactericida.

Con respecto a la perforación, no debe ser mayor de 1 mm., es sabido que las pulpotomías -donde el tamaño de la pulpa expuesta sobrepasa 1 mm.- son exitosas al usar el HC como material de recubrimiento, y en términos del mecanismo de curación pulpar, este procedimiento es igual al recubrimiento directo.

Se dice comúnmente que las pulpas de personas de edad avanzada, por el hecho de aumentar su contenido fibroso, tendrían una muy limitada capacidad de respuesta; sin embargo, se han descrito recubrimientos en personas de 60 años con buenos resultados, aunque la reparación es más lenta.

Habitualmente se contraindican los recubrimientos directos en piezas con enfermedad periodontal ya que se supone que se disminuye la irrigación y se estrechan los conductos con la consecuente pérdida de tejido pulpar; además porque los

procesos inflamatorios serían más difíciles de resolver.

Contrarrestando lo anteriormente mencionado, Haskell y Stanley (1982), estudiaron varios casos de raíces totalmente expuestas por enfermedad periodontal que conservaron su vitalidad de 6 a 15 años, luego de los recubrimientos.

Por otra parte, en relación a que solo se deben realizar los recubrimientos en dientes permanentes, hay muchos estudios en la bibliografía de recubrimientos en piezas temporales con resultados exitosos.

Por último, se dice que los recubrimientos deben ser considerados como tratamiento temporal antes de la endodoncia, pero hay estudios a largo plazo que muestran la formación del puente dentinario y la conservación de la pulpa en condiciones normales durante toda la vida del diente. Por ejemplo Jones (1969) y Baume (1981), reportaron casos que luego de 4 a 6 años después de realizado el recubrimiento directo, aún conservaban intacta su vitalidad.

MECANISMO DE LA REPARACION PULPAR.

El mecanismo de reparación pulpar no está bien dilucidado. Según algunos autores (Seltzer y Bender) creen que la inflamación de la pulpa desencadena que las células liberen productos que estimularían la respuesta pulpar; según Nyborg, el tejido necrótico bajo el Hidróxido de Calcio, alteraría las propiedades de la pulpa, haciéndola más

susceptible a la reproducción.

Pese a que el HC ha dado los mejores rendimientos en los recubrimientos directos, la mineralización de la matriz del puente no es a expensas del calcio que posee este material. Sciaky y Pisanti (1960) demostraron que el calcio provenía de la circulación sanguínea; para comprobarlo, usaron calcio radioactivo en el HC. Sin embargo, pese a que se produjo la formación del puente dentinario, este calcio marcado no participó en su constitución.

Se supone que el ión calcio jugaría un rol importante en la diferenciación de la célula mesenquimática en odontoblasto. Esto probablemente ocurre por la estimulación de los lisosomas de las células indiferenciadas, los que se moverían, desplazando con este movimiento al núcleo, el que se localiza en la zona basal, formándose así la célula odontoblastoide.

El calcio que forma la nueva dentina, provendría del plasma de los vasos sanguíneos de la pulpa, que integrarían el puente dentinario, producto del aumento del metabolismo por la inflamación pulpar.

Al parecer el calcio provendría de la circulación, a pesar de ello, sea cual sea su origen, lo cierto es que existe un movimiento de calcio transcelular.

Además, los iones calcio son necesarios en la migración, diferenciación y mineralización celular.

Torneck y Cols (1983), postularon que grandes cantidades de iones calcio podrían activar el Adenosín Trifosfato

(ATP), el cual juega un rol importante en los procesos de mineralización.

Se sabe que el Calcio Iónico y el Magnesio Iónico activan ATPasas, enzimas que degradan el ATP y que esto ocurre en tejidos como intestino, placenta, hueso y pulpa dentaria; lugares donde la regulación del nivel de calcio intracelular o el transporte de calcio transcelular son importantes.

Le Bell midió la actividad de estas enzimas -ATPasas Ca-Mg dependientes- durante distintos estadios de la formación del diente y en procesos de caries de esmalte, caries dentinarias, pulpitis y gangrena, encontrando un aumento en las cantidades de enzima significativo en los estados de pulpitis y gangrena, lo que podría indicar que las pulpas injuriadas cambian su metabolismo y si además se considera que a la ATPasa dependiente de Ca-Mg se le asocia un rol importante en el transporte del Ca por las membranas, se podría concluir que frente a la injuria pulpar aumenta la concentración de ATPasa con un consecuente aumento del movimiento de iones calcio.

El producto de la degradación del ATP es el AMPc, que actúa como segundo mensajero celular, vale decir que sustancias como las catecolaminas por ejemplo, actúan en la membrana celular causando un aumento en la cantidad de AMPc y este nucleótido es el que intracelularmente inicia una serie de alteraciones que se traducen en el efecto característico de las catecolaminas.

Lo anterior significa que las hormonas (primeros

mensajeros) secretadas por distintos órganos, viajan por el organismo hasta llegar a su tejido efector, produciendo cambios en los niveles de AMPc, el cual hace el trabajo de la hormona intracelularmente, para producir sus efectos.

Muchas hormonas pueden actuar alterando la captación, liberación o redistribución intracelular del ión calcio, de tal suerte que el AMPc y el calcio pudieran interactuar fuertemente a nivel intracelular.

Es interesante mencionar la Paratohormona, que causa una acumulación intracelular de AMPc, la cual es capaz de inducir un movimiento de calcio hacia el tejido óseo; esto sugiere que el AMPc puede intervenir y regular el transporte de iones calcio. Esto se ve confirmado por investigaciones de Sutherland (1970), quien postula que la Paratohormona aumenta la excreción de AMPc.

Como es sabido, la gran mayoría de los tejidos responden frente a una injuria con inflamación, la cual incluye reacciones vasculares como el aumento de la permeabilidad capilar y reacciones celulares caracterizadas por un exudado leucocitario. Uno de los productos liberados en la inflamación de los tejidos y de la pulpa dental, es la histamina, considerado un mediador químico de la inflamación, el cual producirá sus efectos al desencadenar intracelularmente un aumento de la cantidad de AMPc y promovería la translocación de iones calcio desde sus reservas intracelulares aumentando la fracción libre de este ión. Cuando se produce la inflamación de la pulpa,

se ha demostrado que aumenta el nivel de histamina en el

tejido (Del Balso y Cols. 1976).

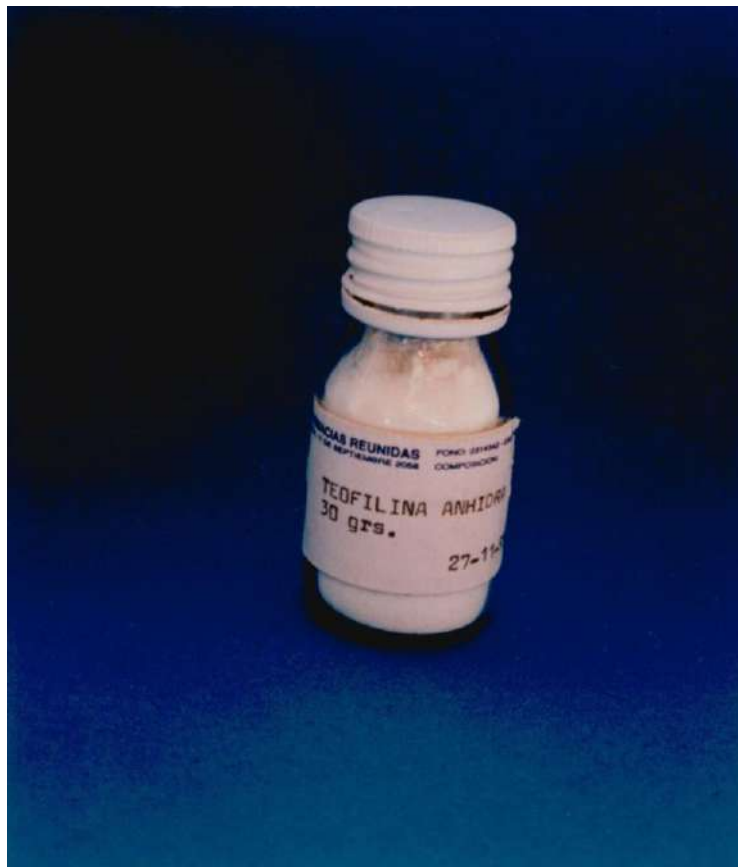Algunas de las sustancias que han sido utilizadas para medir y evaluar el rol del AMPc como segundo mensajero son los metilxantinas:

CAPITULO III

METILXANTINAS (TEOFILINA)

CAPITULO III

METILXANTINAS



1.- CONCEPTO Y ETIOLOGIA.- Las metilxantinas son alcaloides derivados de plantas de café, té, cacao y bebidas cola, de amplia distribución geográfica. Fundamentalmente son tres: la teofilina, cafeína y teobromina. Su popularidad se debe a sus acciones antisoporíferas y estimulantes. Químicamente son xantinas metiladas, cuya estructura Química se relaciona con el ácido úrico.

Tres acciones intracelulares básicas de las metilxantinas han recibido mayor atención para explicar

diversos efectos:

- 1.- Acciones relacionadas con la translocación del calcio.
- 2.- Acumulación creciente de nucleótidos cíclicos (AMPC).
- 3.- Bloqueo de los receptores de la adenosina

Incluso en dosis bajas, las metilxantinas producen una inhibición de la hidrólisis del AMPC, lo que lleva a un aumento de su concentración intracelular.

ACCIONES FARMACOLOGICAS:

- Relajan el músculo liso, especialmente el bronquial (uso en asma).
- Son poderosos estimulantes del Sistema Nervioso Central
- Aumentan la presión arterial, en dosis altas.
- Aumentan la resistencia cerebro-vascular.
- Incrementan la capacidad del músculo esquelético.
- Aumentan la diuresis.
- Aumentan la secreción de varias hormonas.
- Inhiben la secreción de mediadores de la inflamación.

Según lo revisado en relación a las interacciones y el AMPC, intracelularmente y conforme a la teoría que el ión calcio causaría la diferenciación de las células mesenquimáticas a odontoblastoides en la reparación pulpar, los efectos celulares de las Metilxantinas en lo que se refiere a la translocación de calcio intracelular y la acumulación de AMPC, son de gran interés en la comprensión de los mecanismos que el tejido pulpar pone en juego para la resolución exitosa de las exposiciones pulpares.

Lo anterior motivó a pensar que el uso de AMPC, es de gran interés en la comprensión de los mecanismos que el tejido

pulpar pone en juego para la resolución exitosa de las exposiciones pulpares.

También llevó a la conclusión que el uso de AMPc, como material para recubrir la pulpa cuando ésta era expuesta ayudaría al tejido a repararse. Es así como Herrera N. (1979), utilizó AMPe; una mezcla de HC y AMPc, y HC en recubrimientos directos en pacientes y en animales de experimentación, obteniendo escasos resultados positivos con el AMPc como material de recubrimiento.

En 1982, continuaron la investigación sobre el material que diera mejores resultados al utilizarlo para recubrir la pulpa cuando ésta presenta una comunicación con el medio externo. Estos autores hicieron recubrimientos directos en perros con distintas sustancias, sin obtener resultados positivos en cuanto a la formación de dentina reparativa y/o resolución del exudado inflamatorio presente.

Los resultados anteriores podrían ser interpretados pensando en que el AMPc, pese a tener un efecto beneficioso en el tejido pulpar por su capacidad de movilizar iones de calcio, al aplicarse directamente sobre la pulpa tendría un efecto irritante.

Pero si se usara un material que promueva la acumulación de AMPc y por ende que permita obtener sus efectos intracelulares, se podrían llegar a obtener resultados positivos y a dilucidar el mecanismo de curación pulpar.

Es por eso que se comienza a investigar la familia de las Metilxantinas como material de recubrimiento; producto de su conocido efecto intracelular de movilizar iones de calcio y de

acumular AMPc.

Es así como Xaus G. (1983) utiliza una Metilxantina, Teofilina, en recubrimientos pulpares directos en órganos pulpares de ratas. En su trabajo emplea una mezcla de esta Xantina con HC y HC solo, como control. Los resultados indicaron que el uso de la mezcla de Teofilina con el HC daba un 100% de éxito, el HC un 86,6% y la teofilina sola, un 66,6%; todo esto en cuanto a la formación de un puente dentinario que cerrará la perforación.

Por último Castro P. (1992), utilizó Teofilina en un estudio clínico-histopatológico, obteniendo resultados clínicamente positivos, aunque estos fueron mejores usando HC como material de control; cabe señalar que los resultados fueron obtenidos a los 30 días. En el análisis histopatológico se obtuvieron otros datos, donde la Teofilina causaba una gran respuesta inflamatoria de la pulpa y escasa o nula formación de tejido mineralizado; al contrario de lo que ocurría con el grupo control (HC), que presentaba escasa inflamación y una marcada tendencia al cierre de la herida pulpar.

Todas estas investigaciones conducen a dilucidar el mecanismo íntimo de reparación de la pulpa frente a las exposiciones, tema de gran relevancia en Odontología, para que el esfuerzo por mantener la vitalidad de la pulpa dentaria, tenga fundamentos científicos y éxito comprobado.

CAPITULO IV

TECNICA

CAPITULO IV

TECNICA

1.- OBJETIVOS

1.1.- OBJETIVO GENERAL.

Mantener, por la mayor cantidad de tiempo posible la vitalidad del tejido pulpar, utilizando como material de recubrimiento una mezcla de Hidróxido de Calcio con una Metilxantina (Teofilina).

1.2.- OBJETIVOS ESPECIFICOS.

- Observar la respuesta pulpar clínica en recubrimientos directos, realizados con una mezcla de Hidróxido de Calcio con Metilxantina (Teofilina).
- Observar la formación de puente dentinario mediante una radiografía, en piezas recubiertas con la mezcla del Hidróxido de Calcio y la Metilxantina (Teofilina). Como materiales de recubrimiento pulpar directo.

2.- MATERIAL Y METODO.

Para este estudio se utilizó una muestra de 30 pacientes de ambos sexos y de edades sobre los trece años.


Los recubrimientos directos se realizaron en:

- Piezas dentarias donde se produjo una perforación accidental de la pulpa, entendiéndose por perforación accidental, aquella que se produce cuando luego de eliminada toda la caries y durante la terminación de la forma de la cavidad, se expone pulpa dentaria.
- Piezas donde al eliminar la caries se llegó a la pulpa, pero no quedaba caries alrededor del sitio de perforación. A este tipo de perforación se le llama "perforación por caries". Los casos en los que al momento de producirse la perforación, aún quedaba caries en la cavidad, no fueron considerados en este estudio.

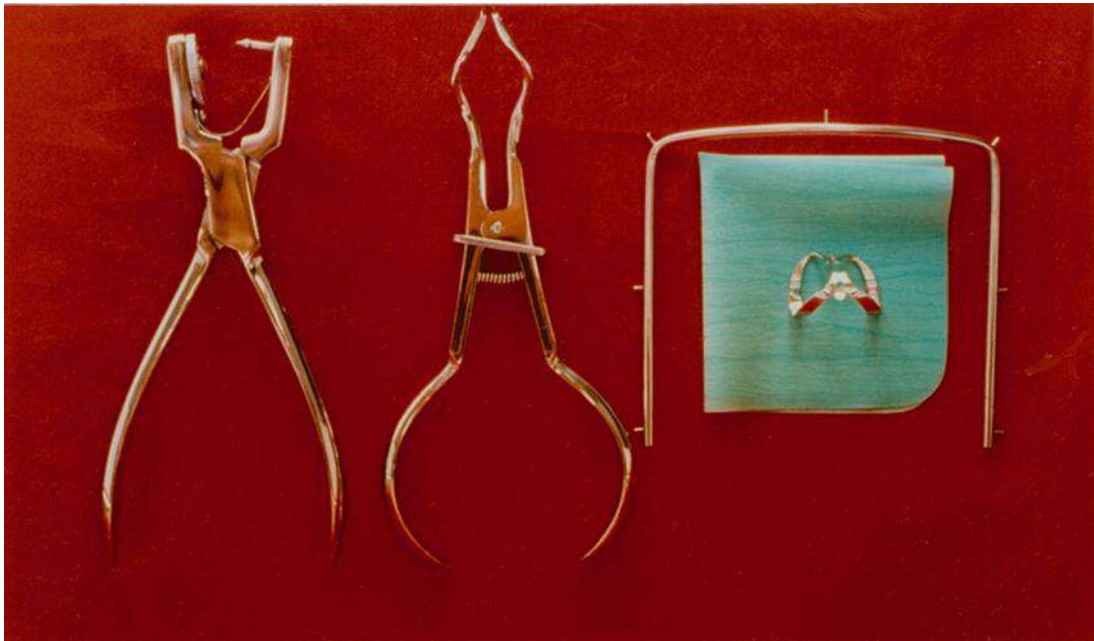
Las piezas recubiertas presentaban distintos estados pulpares antes del recubrimiento, lo que reflejado en la sintomatología arrojaba que, unas estaban asintomáticas, otras con sintomatología dolorosa espontánea pero de intensidad leve, considerándose como pulpas normales o con una patología inflamatoria reversible.

Los recubrimientos se realizaron de la siguiente manera:

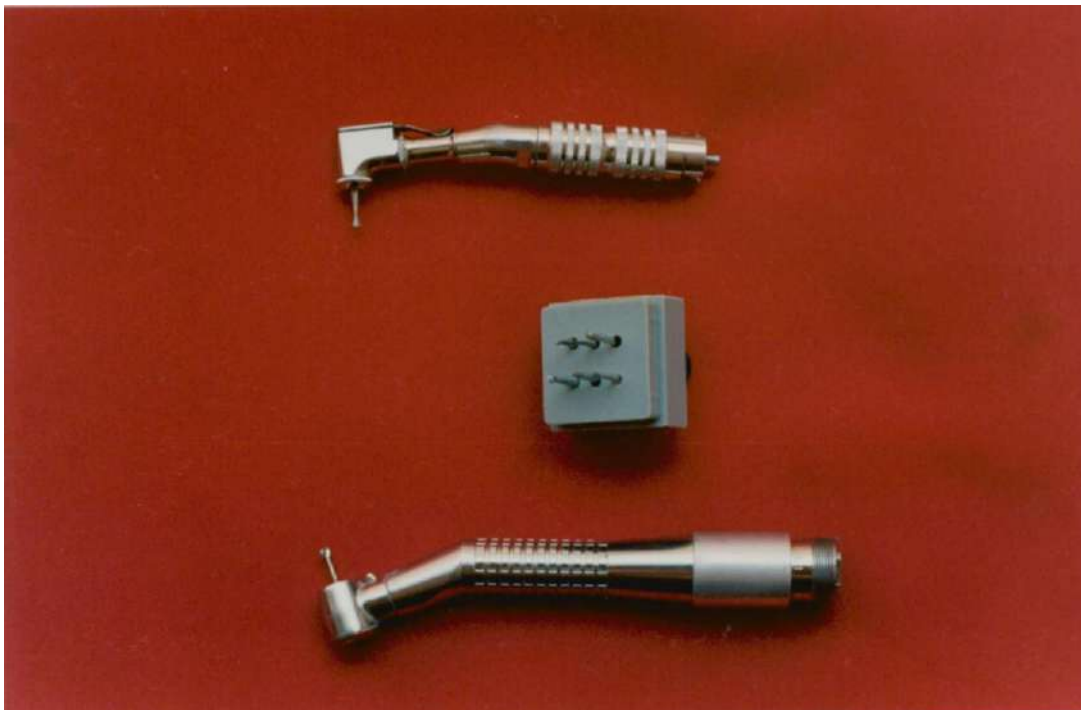
2.1.- Anestesia de la pieza dentaria: para ello se utilizó Xilocaina o Lidocaina al 2%.



2.2.- Aislación absoluta del campo operatorio: mediante goma dique.



2.3.- Eliminación del tejido cariado: utilizando para este propósito, piedras de diamante para el esmalte y de carburo- tungsteno para la dentina, hasta eliminar completamente la caries.



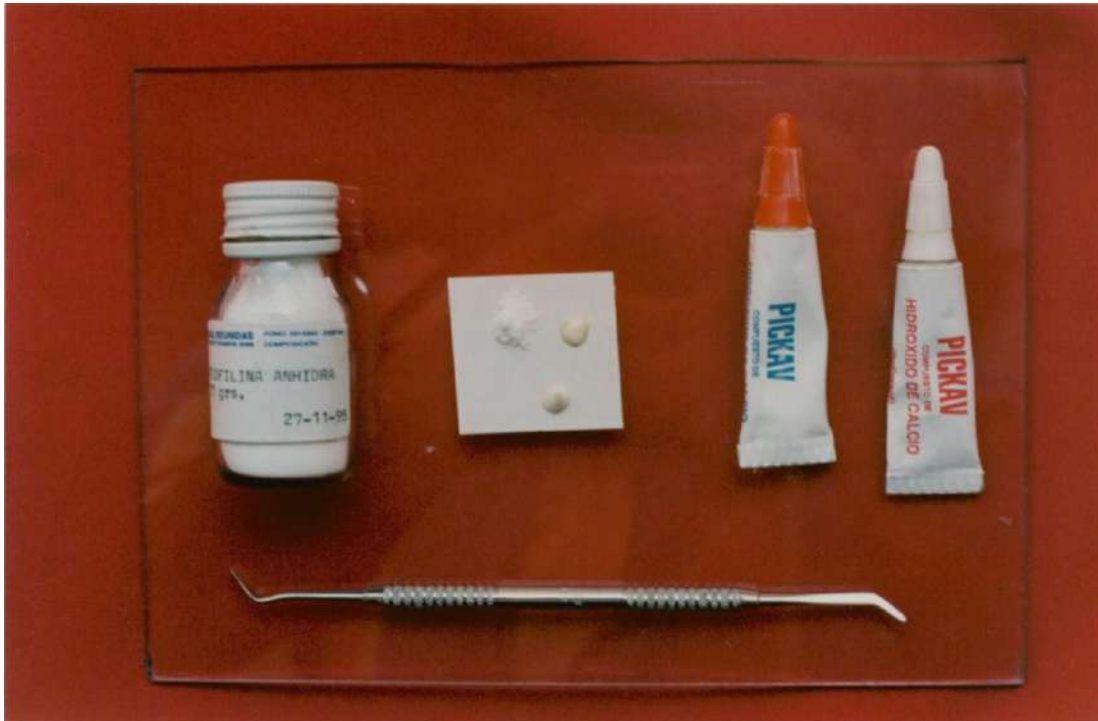Como procedimiento normal en caries profundas, primero se elimina la dentina cariada de las paredes cavitarias que no están en relación a la cámara pulpar, para finalmente acceder a la zona de dentina cariada que está adyacente a la pulpa, de tal forma que en la eventualidad que se produzca una perforación, esta no tenga caries a su alrededor, maniobra que también se utilizó para esta investigación.

- Cuando ocurre la perforación de la pulpa, se toma una pequeña mota de algodón y se cohibe la hemorragia si es que esta se produce, aplicando suavemente la mota de algodón sobre el sitio de perforación, para evitar así la presión sobre la pulpa.

Si la hemorragia persiste se pone otra mota de la misma forma hasta que el sangramiento cesara. Si el sangramiento no cede, la pieza no es considerada en el estudio.

- Se puede lavar la cavidad o superficie con suero fisiológico tibio para eliminar los coágulos de sangre u otros restos.

2.4.- Preparación del material de recubrimiento:



Se dispensa el Hidróxido de Calcio en dos partes iguales (pasta base y pasta catalizadora), a lo que se le agrega una cantidad de Teofilina en polvo semejante en cantidad a una de las dos pastas del Hidróxido de Calcio, tratando de lograr una proporción de 2:1, con lo que se consigue una pasta más dura que el Hidróxido de Calcio y que endurece más rápidamente.

Esta mezcla se lleva a la cavidad con una sonda o con un instrumento metálico, colocándolo sin presión en el sitio de exposición dejando que el material fluyera sobre él.

Una vez endurecida la mezcla de Hidróxido de Calcio y Teofilina comprobando con el remanente que queda en el papel donde se había preparado, se procede a reconstituir la dentina perdida con vidrio ionómero de base, para proteger el HC y proporcionar una superficie suficientemente resistente que permitiera la condensación del material restaurador. A continuación, una vez endurecido el vidrio ionómero, se termina la obturación definitiva de la pieza con resina compuesta o con amalgama.

Cuando se termina la obturación de la pieza, se retira la aislación del campo operatorio y se le da las instrucciones al paciente.

2.5.- Recomendaciones Post-operatorias:

- No comer nada duro con esa pieza, durante todo ese día.
- Si existiera dolor luego de finalizado el efecto de la anestesia, tomar algún antiinflamatorio.
- Acudir a los controles post-operatorios a los 30 días.
- En caso que presentara dolor agudo en la pieza, llamar inmediatamente.

Terminado el procedimiento se llenaba una ficha clínica diseñada especialmente para este propósito, que contiene todos los datos de importancia del caso clínico.

FICHA CLINICA

DATOS PERSONALES

NOMBRE :

EDAD :

DOMICILIO :

TELEFONO :

PIEZA DENTARIA :

SINTOMATOLOGIA:

Agentes Físicos

Agentes Químicos

RADIOGRAFIA PERIAPICAL

Fecha

FECHA DE TRATAMIENTO:

CONTROLES POSTOPERATORIOS:

30 DIAS:

__/__/96

Sintomatología

Cambio de color

Vitalidad

Radiografía

90 DIAS:

--/--/96

Sintomatología

Cambio de color

Vitalidad

Radiografía

3.- RESULTADOS.

Una vez cumplidos los 30 días de realizados los recubrimientos pulpares directos, se procedió a efectuar el control post-operatorio, el que consistió en medir algunos parámetros tendientes a la determinación del éxito o fracaso del tratamiento efectuado.

- Se realizó un control post-operatorio en el cual se observaron algunos parámetros clínico-radiográficos con el objeto de identificar las piezas donde el recubrimiento directo había sido un éxito y en otras no se obtuvieron los resultados esperados.

En cada control se comprobaron los siguientes parámetros:

- **Sintomatología dolorosa:** Consistió en consultar al paciente si había tenido dolor en la pieza tratada y en caso que fuera positiva la respuesta, las características de él, esta sintomatología podía ser: espontánea a los estímulos térmicos, o que no presentara ningún tipo de síntoma.
- **Cambio de coloración del diente afectado:** Parámetro que sirve en caso de ser positivo, como una señal de necrosis del órgano pulpar y por ende fracaso del recubrimiento directo. Este parámetro se obtiene a la simple observación de la pieza en cuestión, comparándola con el color de las restantes piezas sanas.

Medición de la vitalidad pulpar:

Este examen se realiza para decidir si la pulpa conserva su capacidad de respuesta, mediante pruebas térmicas que consiste en la aplicación de frío o calor a la superficie del diente.

Frío.- Se puede obtener varillas de hielo, llenando de agua tubos de anestesia y congelándolos. Otro método con frío consiste en empapar una torunda de algodón con Cloruro de Etilo y aplicar a la pieza tratada.

Cuando se aplica estas pruebas a la pieza y el paciente acusa dolor, sensación de molestia o sensibilidad, la pieza se considera vital, de lo contrario si el sujeto no refiere sensación alguna, la pieza se consigna como desvitalizada.

Calor.- Se calienta con una llama, durante 2 segundos los 3 mm. finales de una varilla de gutapercha y se aplica sobre la superficie bucal del diente, previo aislamiento de la superficie con una pequeña capa de vaselina para evitar que se pegue la varilla.

Radiografía periapical de la pieza: Se efectúa para buscar evidencias de formación de un puente dentinario en el sitio de exposición, debido a que el éxito de un recubrimiento directo, radica en el hecho que la pulpa forme un tejido dentinario que cierre la comunicación con el medio externo, fenómeno que debería ser observable en la radiografía.

Del análisis de las 30 muestras de este estudio, el resultado fue que ninguna presentó sintomatología dolorosa espontánea.

Luego del examen clínico, no hubo ninguna que presentara cambio de coloración, así como tampoco hubo piezas en que, a la vitalometría del frío y calor, mostraran signos de pérdida de la vitalidad, todo lo cual indicaba que tenían éxito clínico.

La otra parte del estudio fue la comprobación radiográfica de la formación del puente dentinario.

Por último, se debe consignar que cuando en clínica hay una perforación pulpar y luego se realiza un recubrimiento directo, el único control que se hace, normalmente, es el control clínico, es decir, preguntar al paciente por la sintomatología, la observación de la coloración de la pieza dentaria y la comprobación de la vitalidad, parámetros que en el presente estudio dan un 100% de éxito clínico.

CAPITULO V
CASOS CLINICOS

CAPITULO V
CASOS CLINICOS
FICHA CLINICA # 1

DATOS PERSONALES

NOMBRE : Heidi Flores
 EDAD : 17 años
 DOMICILIO : B. 4 de julio
 TELEFONO : 33081

PIEZA DENTARIA : I. L. S. D.

SINTOMATOLOGIA:

Agentes Físicos *

Agentes Químicos *

RADIOGRAFIA PERIAPICAL: Fecha 18 . III . 96

FECHA DE TRATAMIENTO: 19 . III . 96

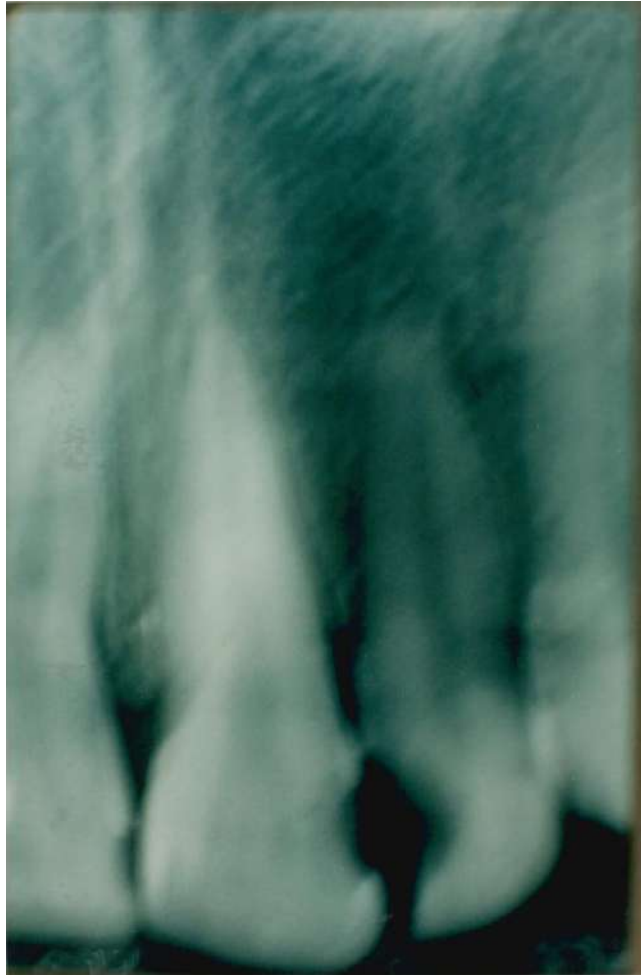CONTROLES POSTOPERATORIOS:

30 DIAS: Sintomatología
 ___/___/96 Cambio de color
 Vitalidad
 Radiografía

90 DIAS: Sintomatología
 --/--/96 Cambio de color
 Vitalidad
 Radiografía

RADIOGRAFIA :

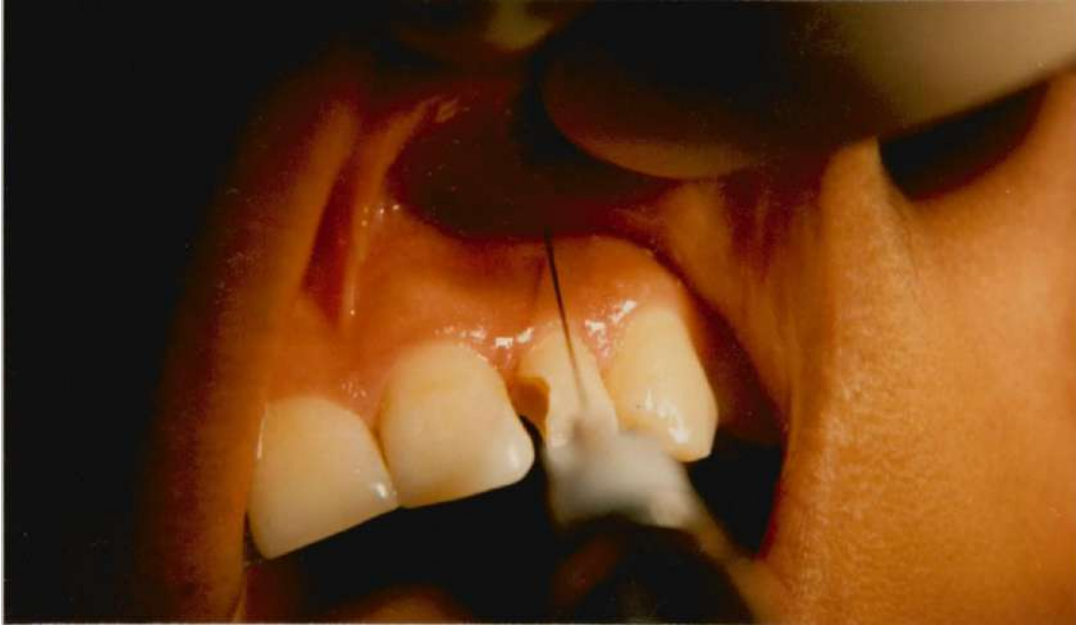P r e - o p e r a t o r i o



Procedimiento:

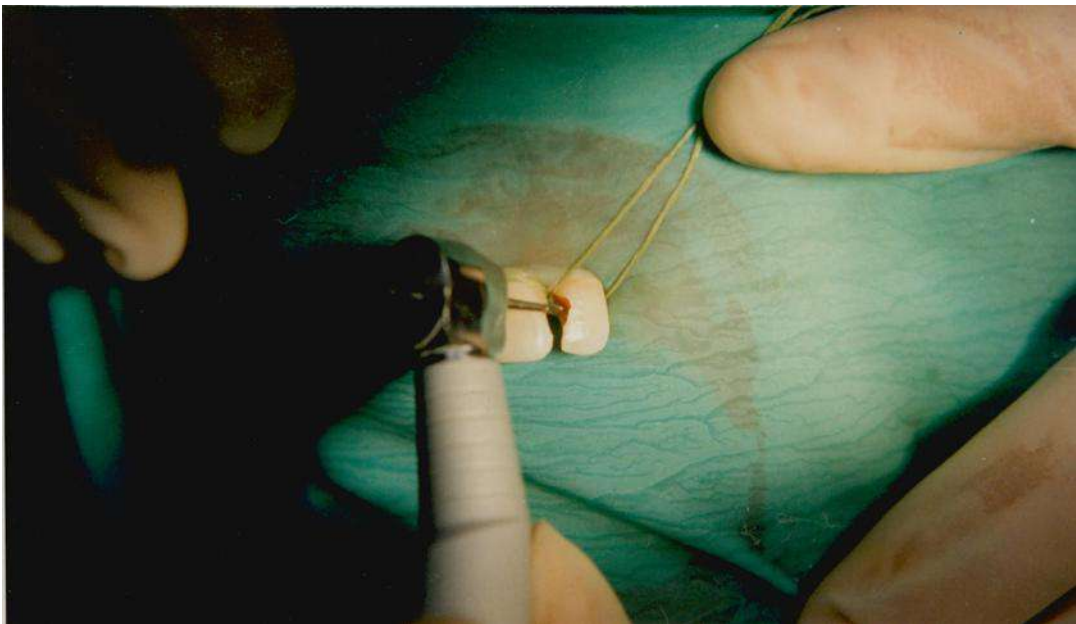
1o.-

Anestesia local



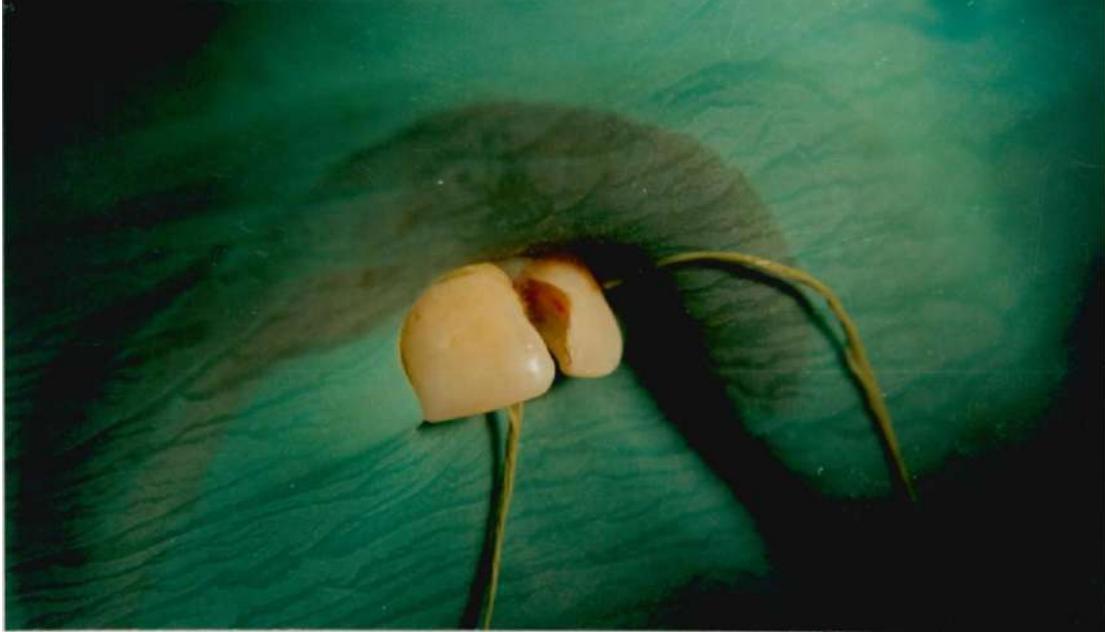2o.-

Eliminación del Tejido Cariado



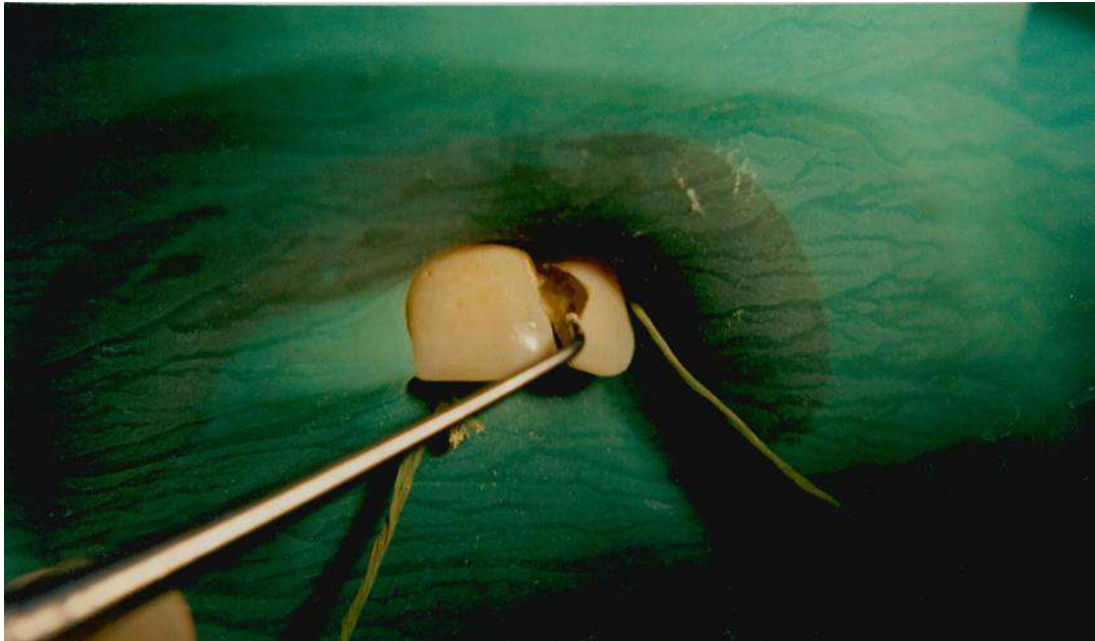
30.-

Ubicación de la Exposición Pulpar

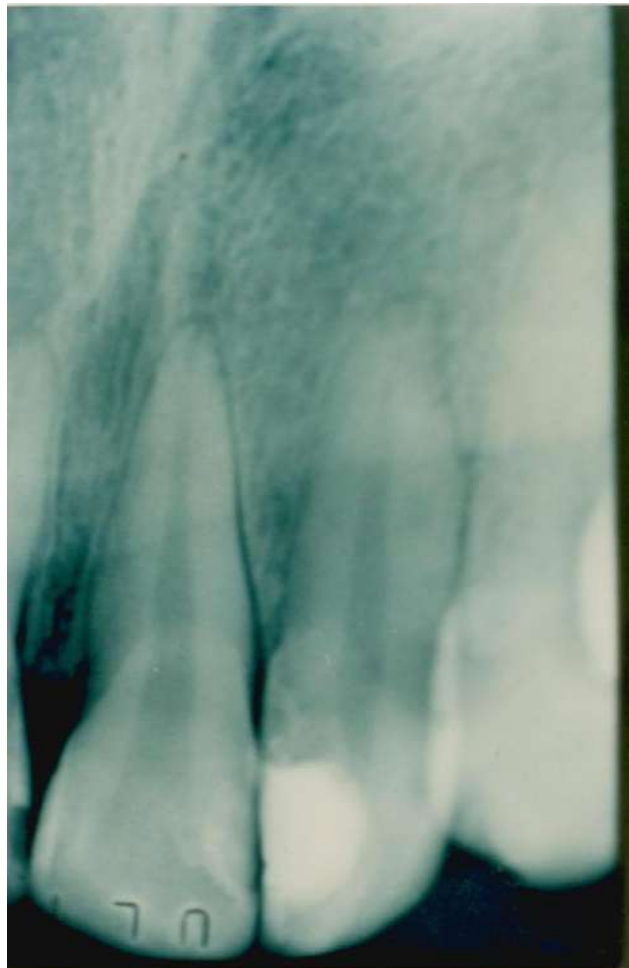


40.-

Material de Recubrimiento



Radiografia Post-Operatorio



Control 5 meses

FICHA CLINICA # 2

DATOS PERSONALES

NOMBRE : Iván Ordoñez
 EDAD : 12 años
 DOMICILIO : B. Senac
 TELEFONO :

PIEZA DENTARIA : 1er M. I. D.

SINTOMATOLOGIA:

Agentes Físicos *

Agentes Químicos

RADIOGRAFIA PERIAPICAL: Fecha 29 . VI . 96

FECHA DE TRATAMIENTO: 30 . VI . 96

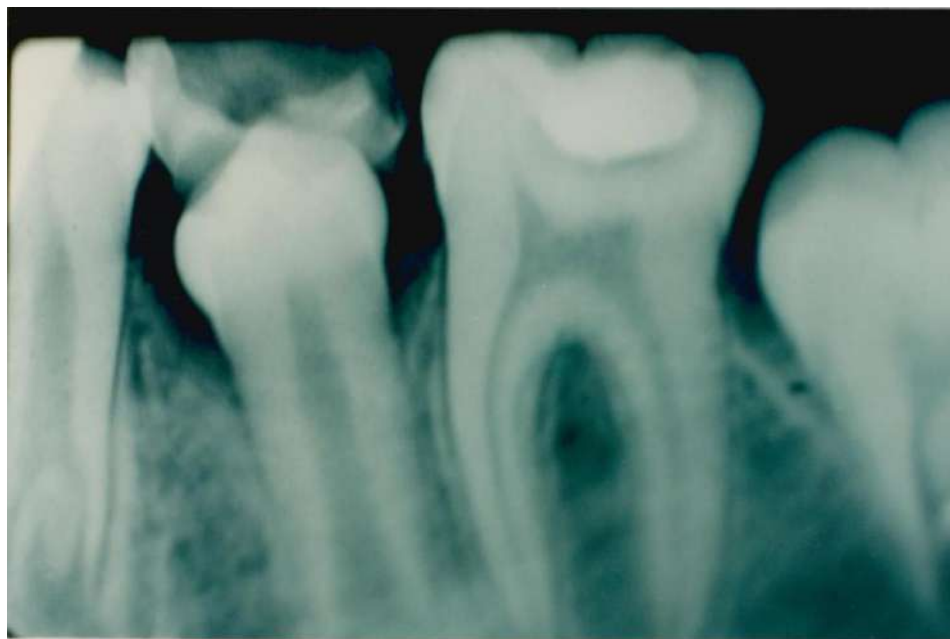CONTROLES POSTOPERATORIOS:

30 DIAS: Sintomatología
 ___/___/96 Cambio de color
 Vitalidad
 Radiografía

90 DIAS:
 --/--/96 Sintomatología
 Cambio de color
 Vitalidad
 Radiografía

RADIOGRAFIA :

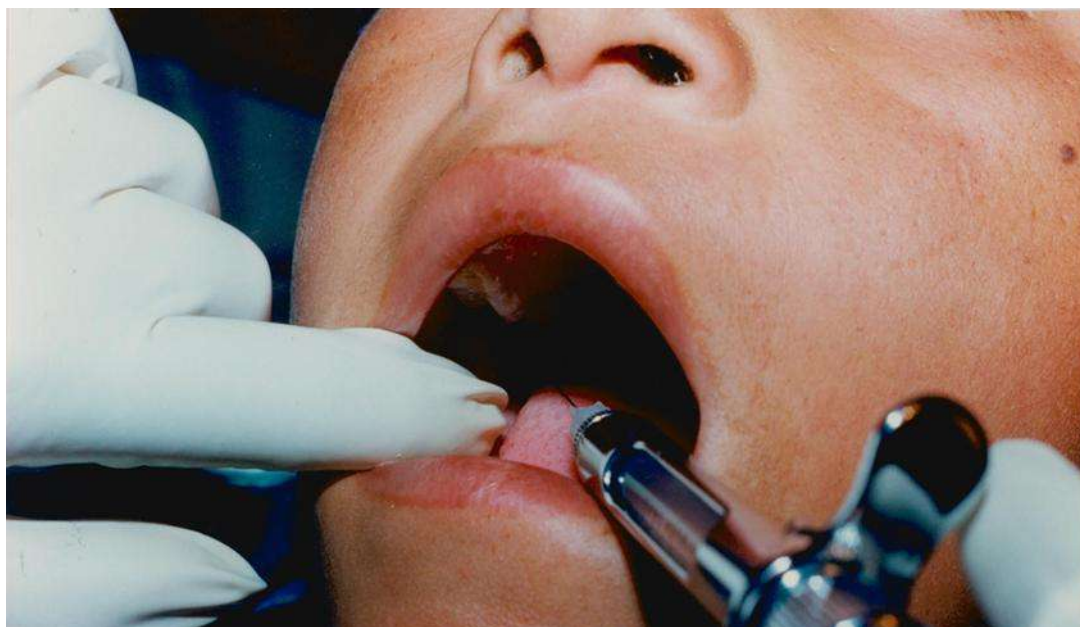
Pre-operatorio



Procedimiento:


1o.-

Anestesia local



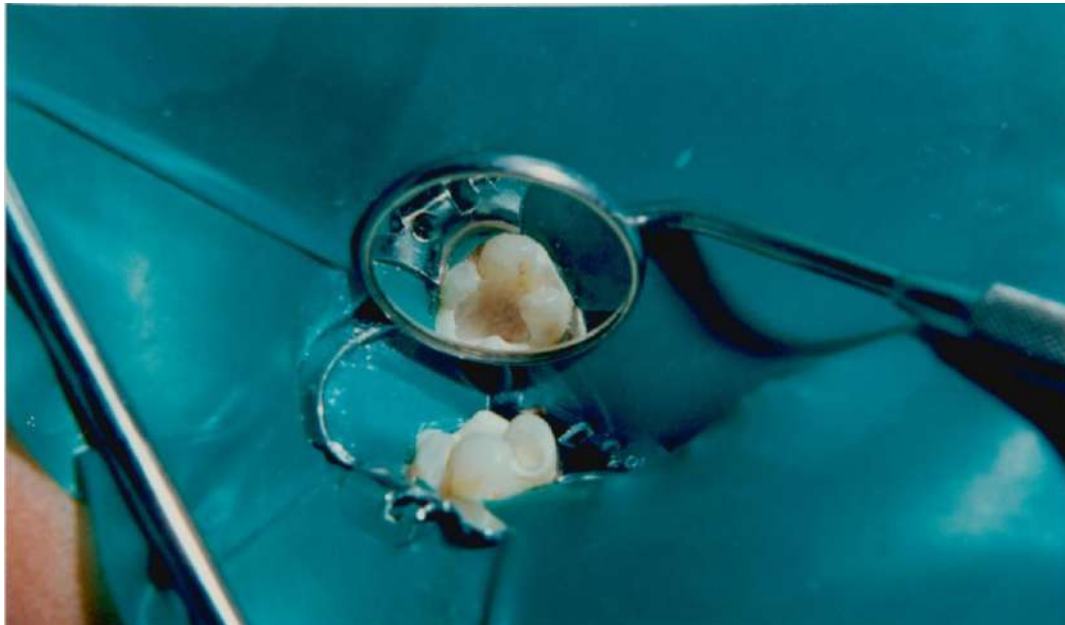2o.-

Eliminación del Tejido Cariado



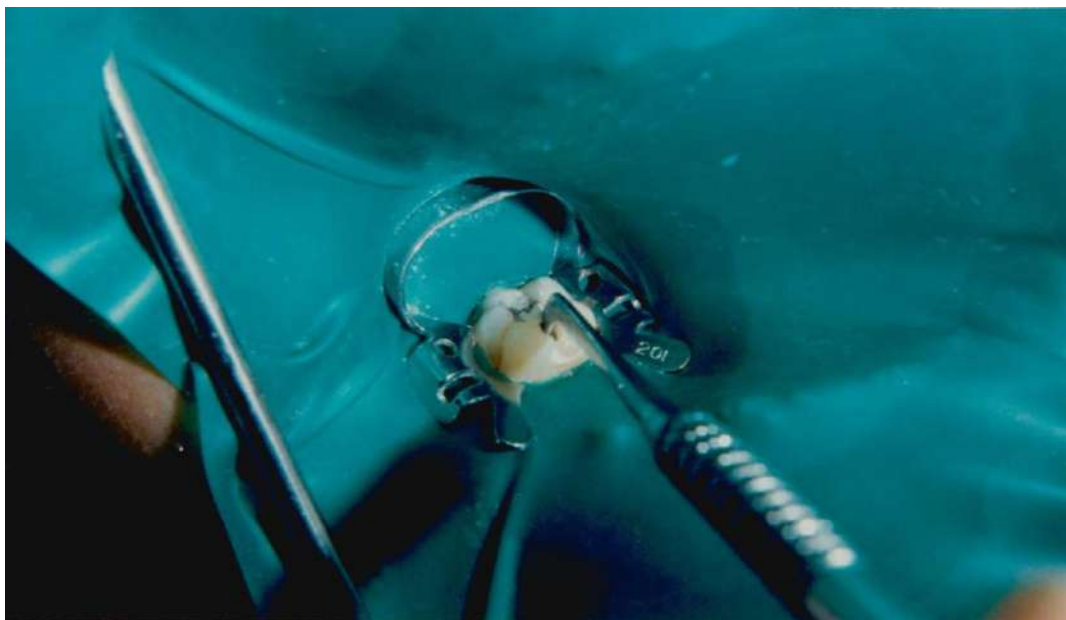
3o.-

Ubicación de la Exposición Pulpar

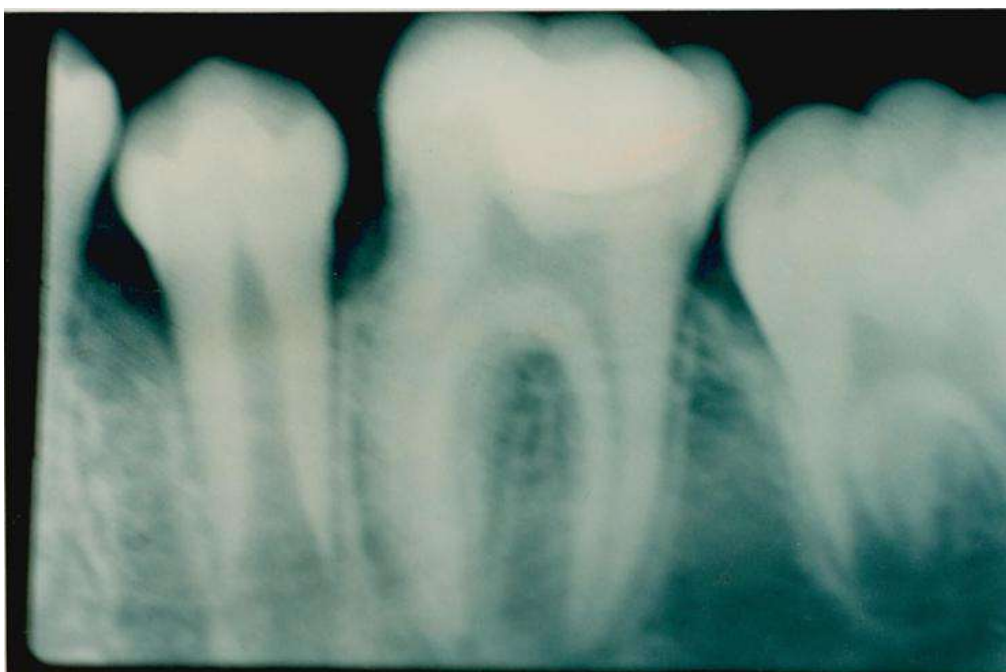

40.-

Material de Recubrimiento



Radiografía Post-Operatorio



FICHA CLINICA # 3

DATOS PERSONALES

NOMBRE : Rosmery Márquez
 EDAD : 27 años
 DOMICILIO : Palmarcito
 TELEFONO : 36288

PIEZA DENTARIA : 2o M. I . I.

SINTOMATOLOGIA:

Agentes Físicos *

Agentes Químicos

RADIOGRAFIA PERIAPICAL: fecha 17 . IV . 96

FECHA DE TRATAMIENTO: 20 . IV . 96

CONTROLES POSTOPERATORIOS:

30 DIAS: Sintomatología

___/___/96 Cambio de color

Vitalidad

Radiografía

90 DIAS:

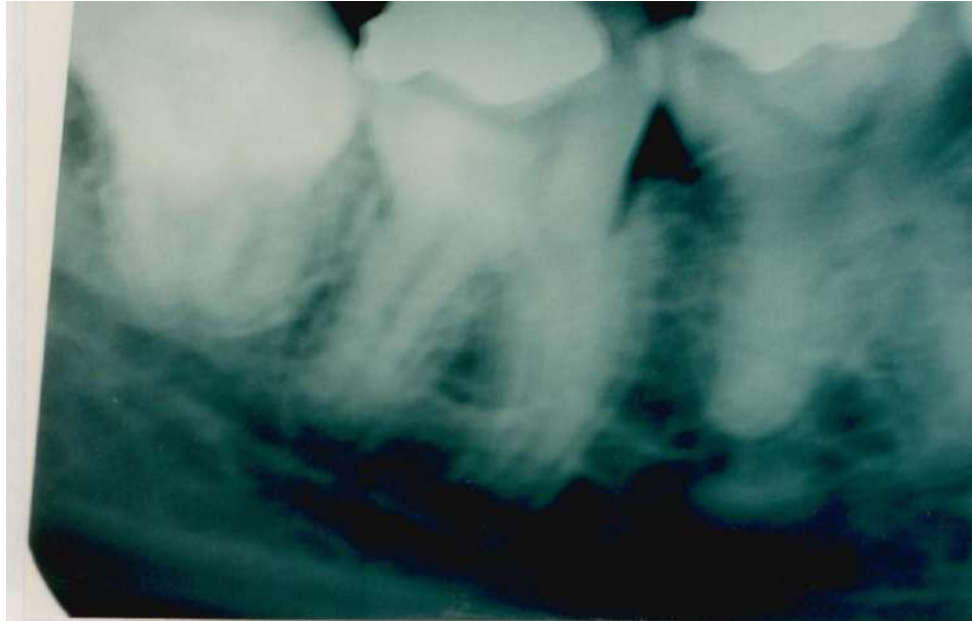
--/--/96 Sintomatología
 Cambio de color

Vitalidad

Radiografía

RADIOGRAFIA :

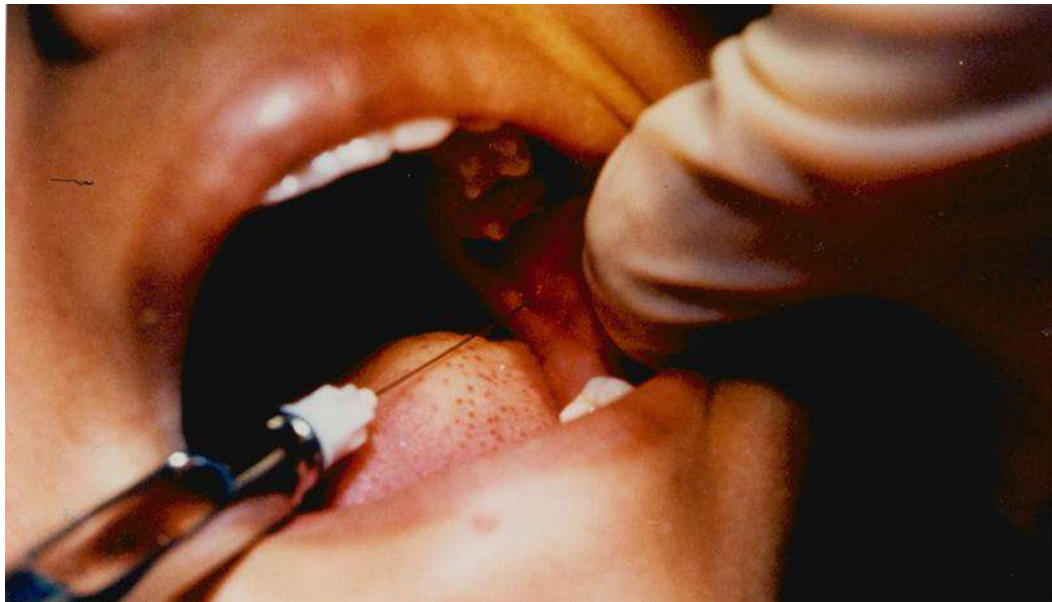Pre - o p e r a t o r i o



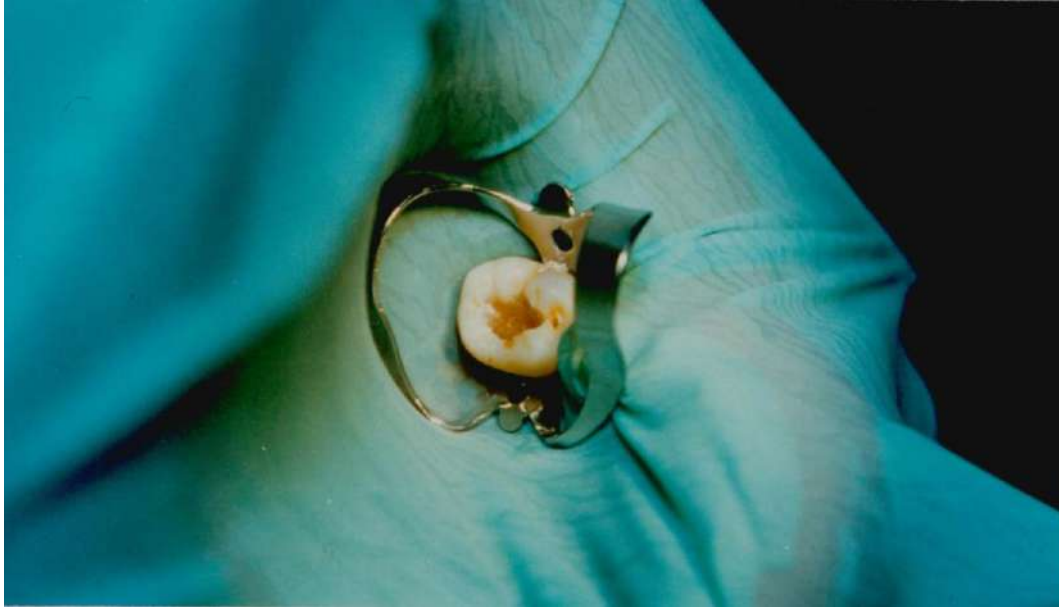Procedimiento:

1o. =

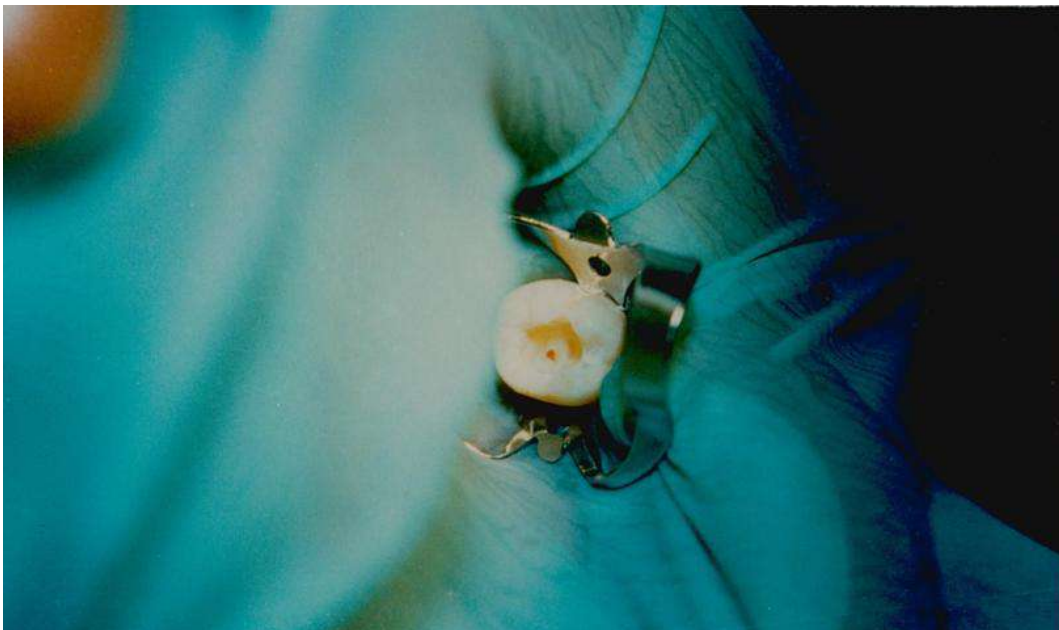
Anestesia local



20.- Eliminación del Tejido Cariado

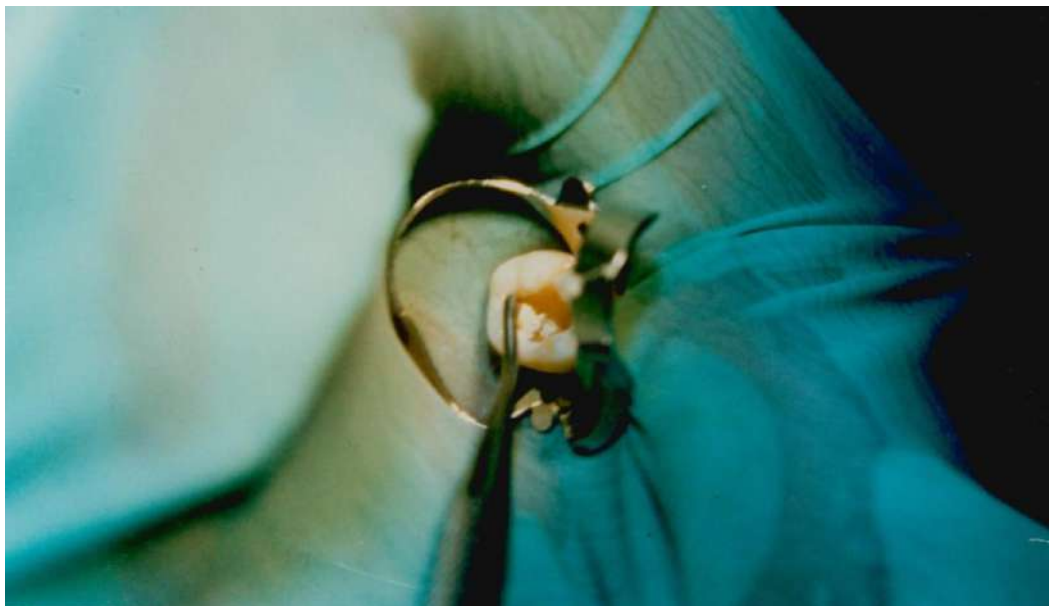

30.- Ubicación de la Exposición Pulpar

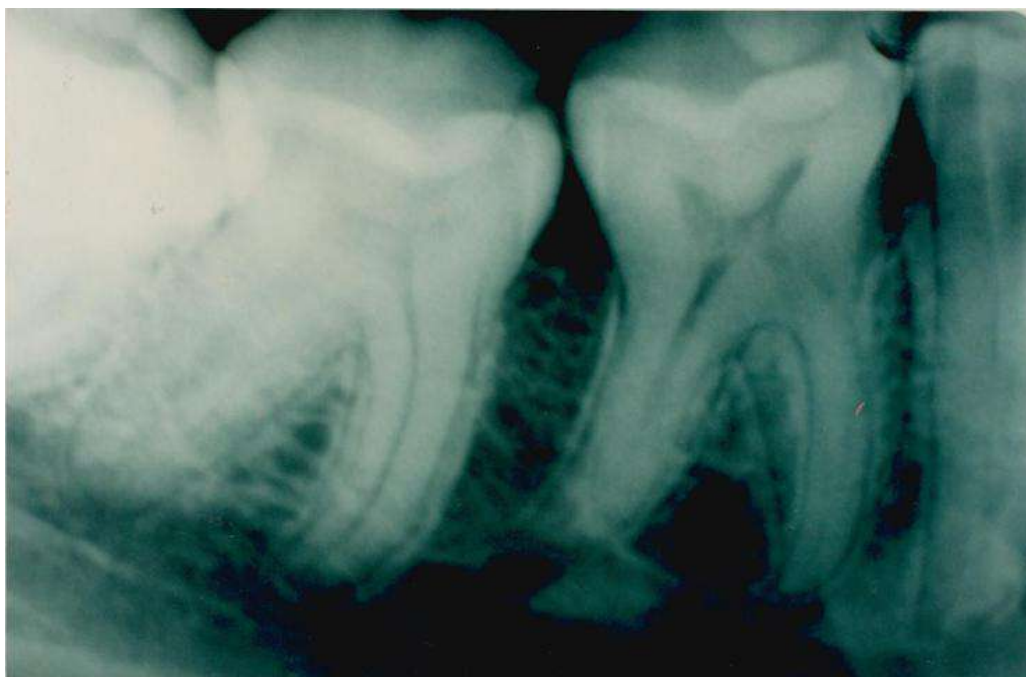

40.-

Material de Recubrimiento



Radiografía Post-Operatorio



FICHA CLINICA # 4

DATOS PERSONALES

NOMBRE : Ilsen Bolívar
 EDAD : 27 años
 DOMICILIO : San Lorenzo
 TELEFONO :

PIEZA DENTARIA : 20 PM. S. D.

SINTOMATOLOGIA:

Agentes Físicos *

Agentes Químicos *

RADIOGRAFIA PERIAPICAL: Fecha 8 . V . 96

FECHA DE TRATAMIENTO: 10 . V . 96

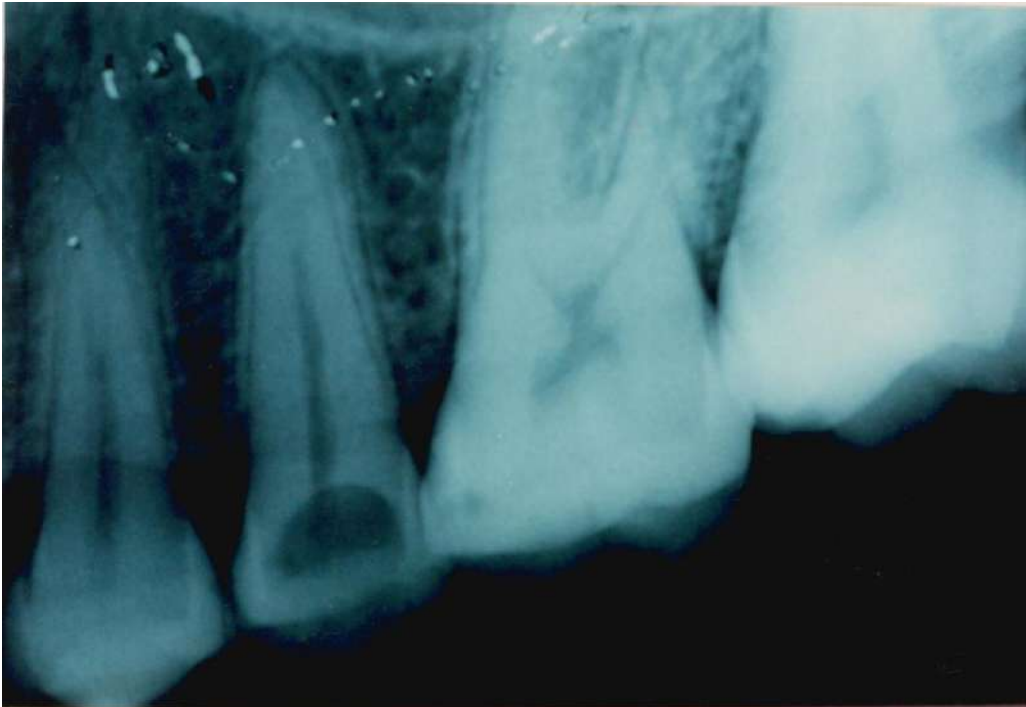CONTROLES POSTOPERATORIOS:

30 DIAS: Sintomatología
 ___/___/96 Cambio de color
 Vitalidad
 Radiografía

90 DIAS:
 --/--/96 Sintomatología
 Cambio de color
 Vitalidad
 Radiografía

RADIOGRAFIA :

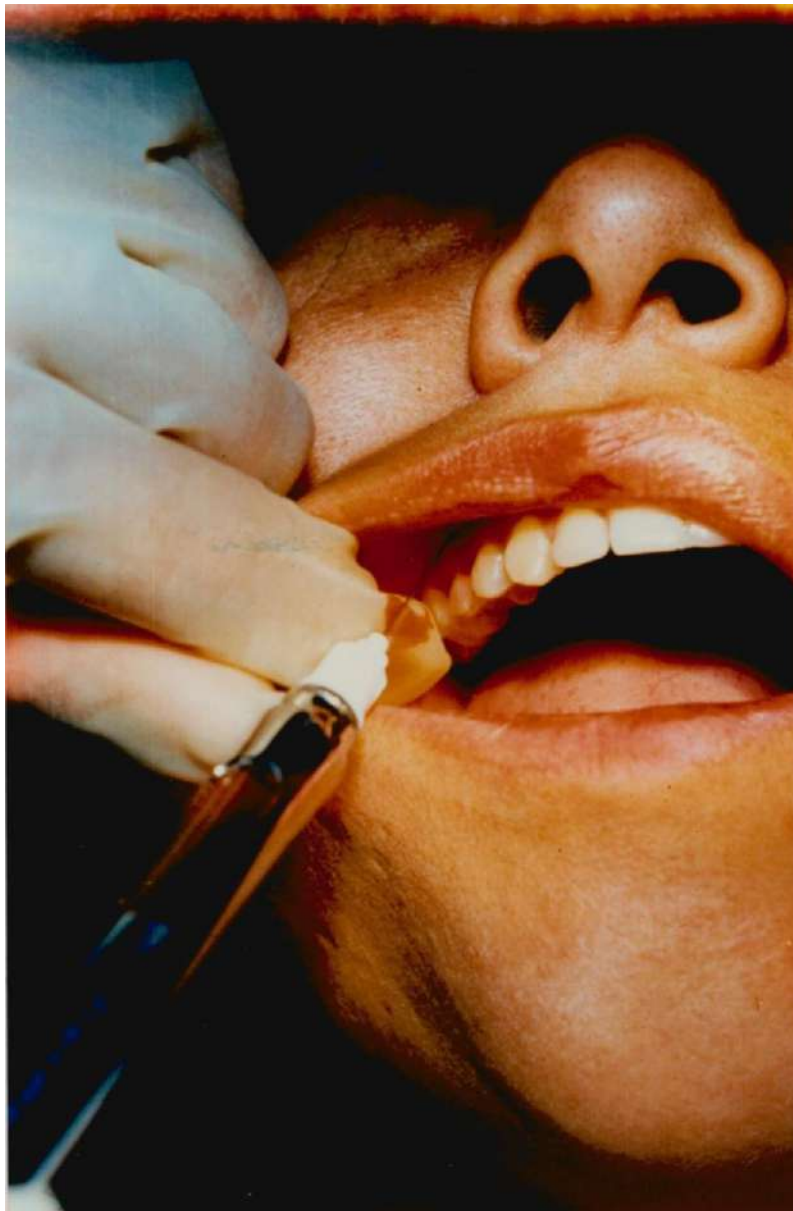
P r e - o p e r a t o r i o



Procedimiento:

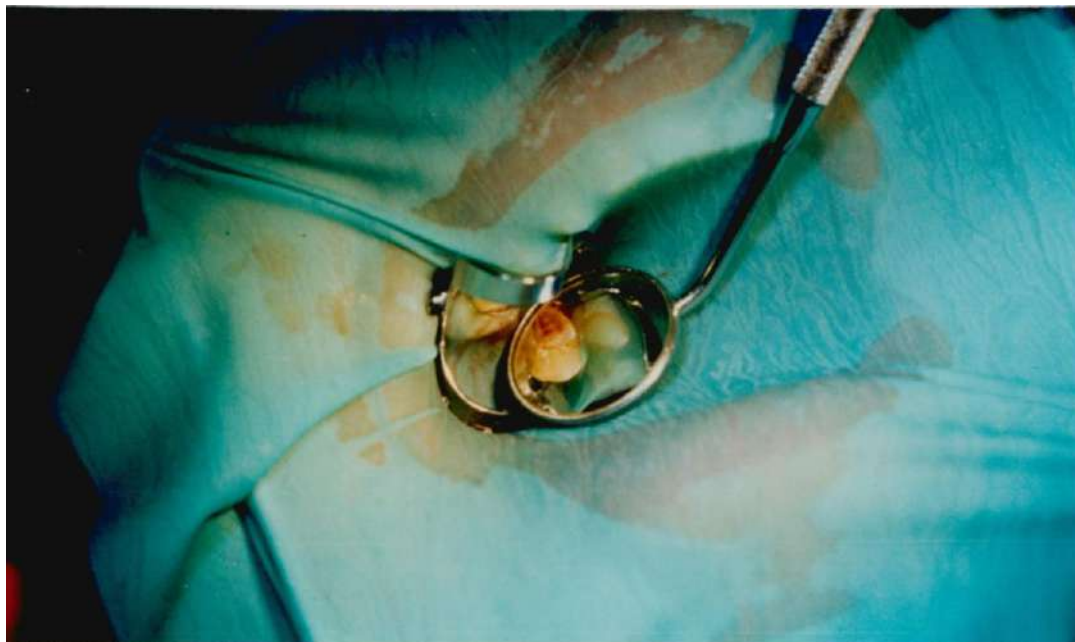
1o.-

Anestesia local



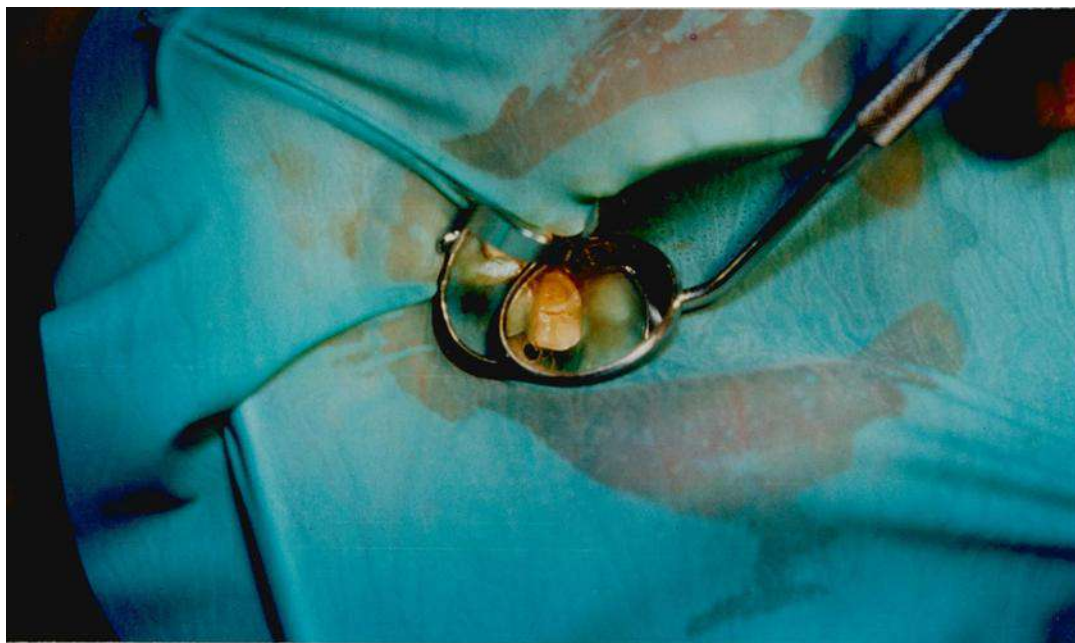
20.-

Eliminación del Tejido Cariado



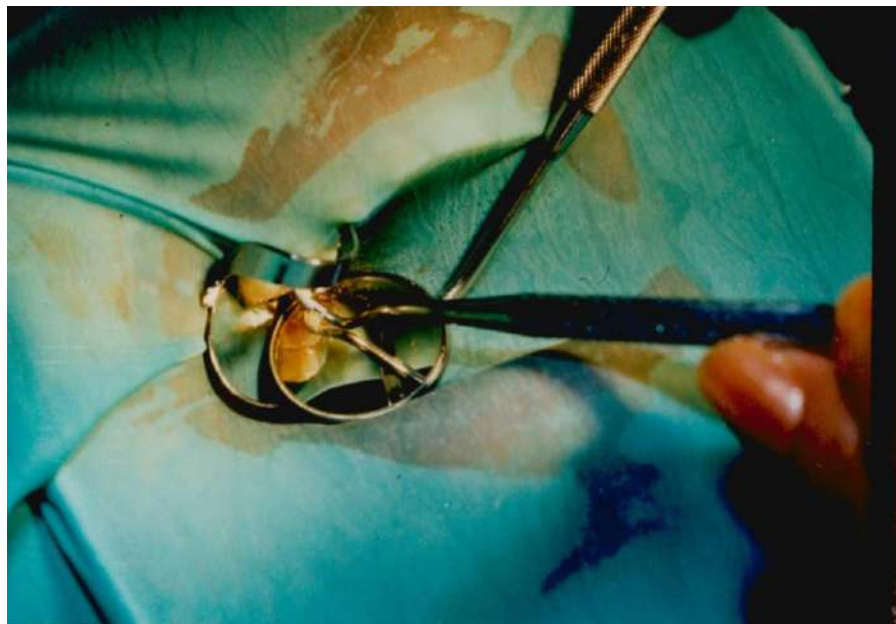30.-

Ubicación de la Exposición Pulpar

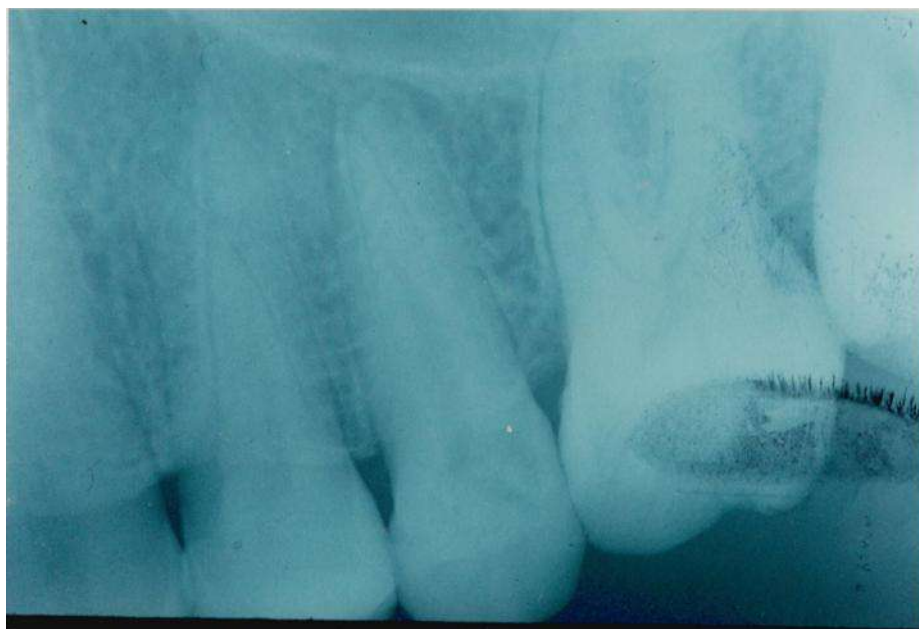

40.-

Material de Recubrimiento



Radiografía Post-Operatorio



FICHA CLINICA # 5

DATOS PERSONALES

NOMBRE : Carmen de Cervantes
 EDAD : 30 años
 DOMICILIO : San Roque
 TELEFONO : 30585

PIEZA DENTARIA : 1er y 2o PM. I. D.

SINTOMATOLOGIA:

Agentes Físicos *

Agentes Químicos

RADIOGRAFIA PERIAPICAL: Fecha 29 . V. 96

FECHA DE TRATAMIENTO: 30 . V. 96

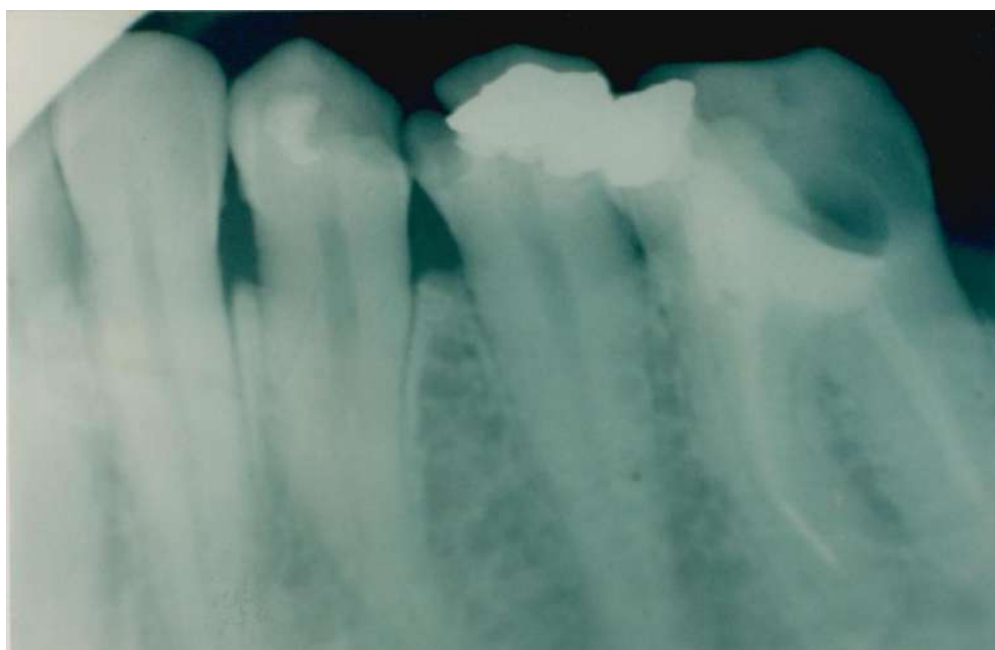
CONTROLES POSTOPERATORIOS:

30 DIAS: Sintomatología
 ___/___/96 Cambio de color
 Vitalidad
 Radiografía

90 DIAS:
 --/--/96 Sintomatología
 Cambio de color
 Vitalidad
 Radiografía

RADIOGRAFIA :

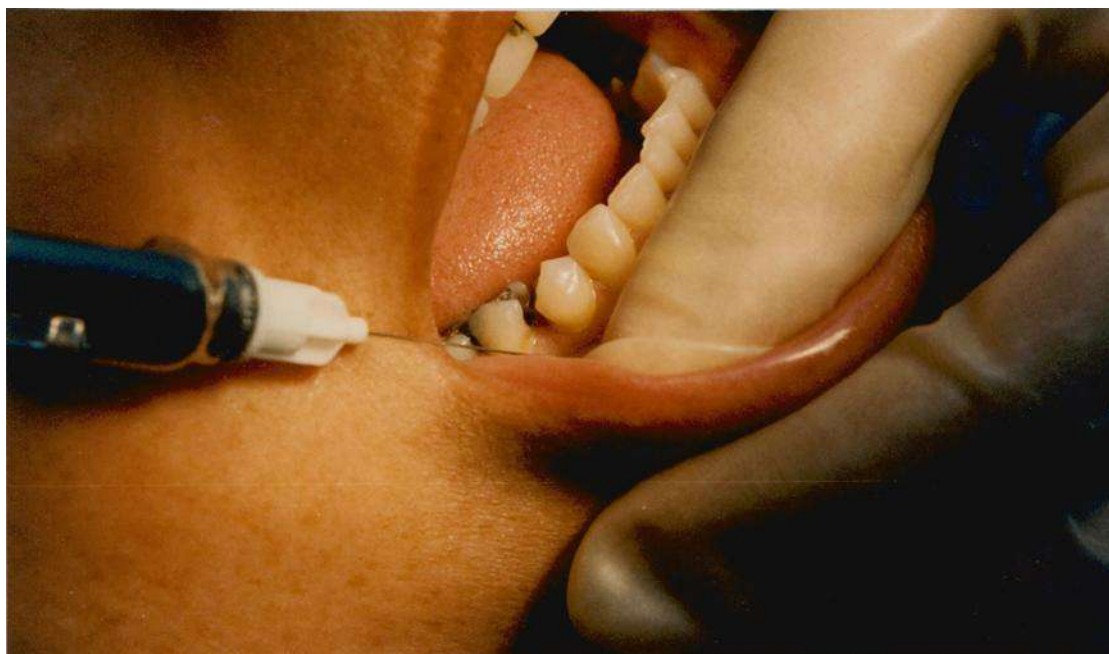
Pre-operatorio



Procedimiento:

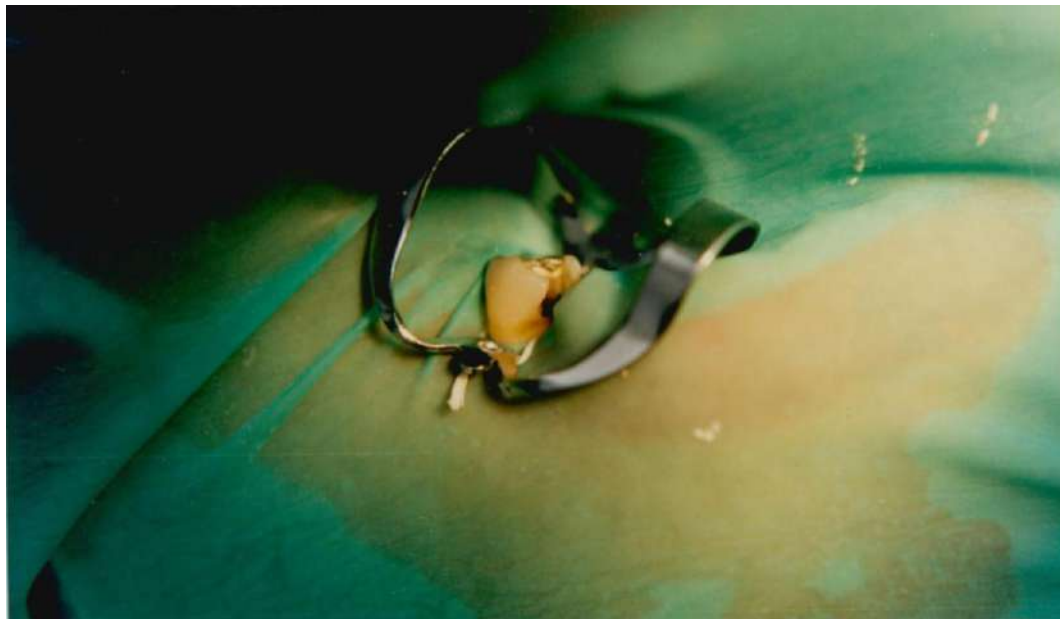
1o.-

Anestesia local



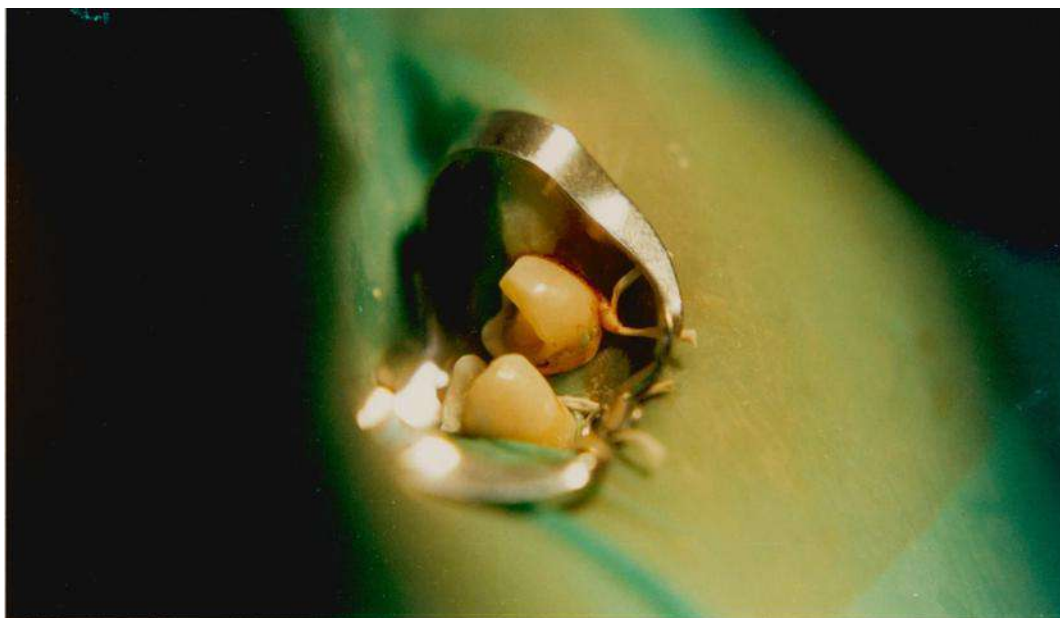2o.-

Eliminación del Tejido Cariado



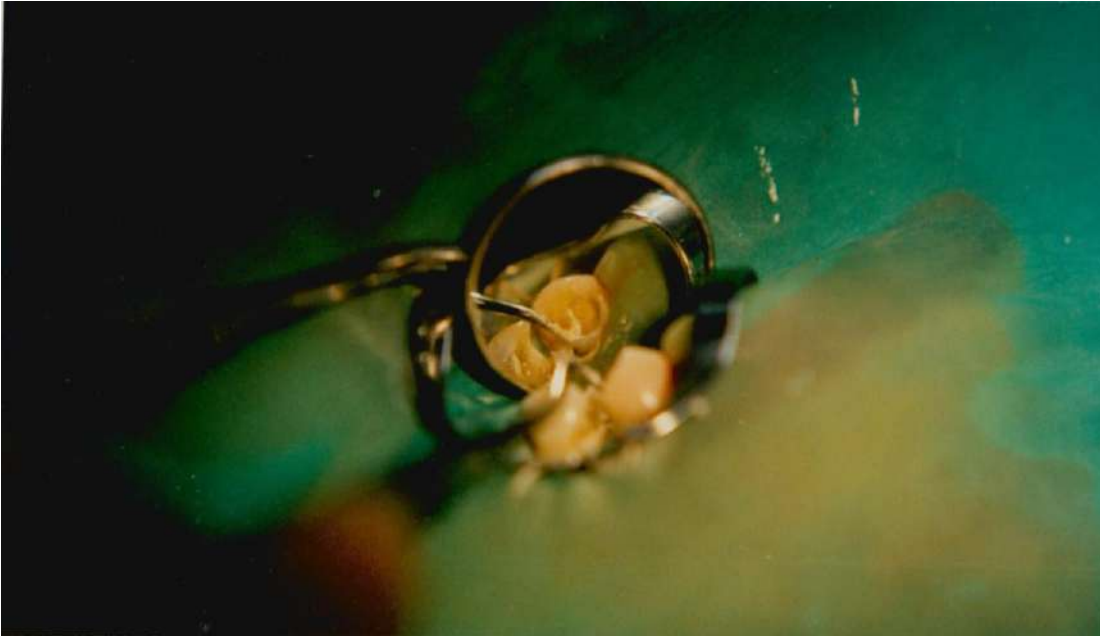3o.-

Ubicación de la Exposición Pulpar



40.-

Material de Recubrimiento



Radiografía Post-Operatorio

(Por motivo de embarazo, no hay radiografía de control)

-Se realizó un control clínico y se obtuvieron los
resultados esperados-

FICHA CLINICA # 6

DATOS PERSONALES

NOMBRE : M. Eugenia Herbas
 EDAD : 12 años
 DOMICILIO : B. Villa Avaroa
 TELEFONO :

PIEZA DENTARIA : 1erM. I. I.

SINTOMATOLOGIA:

Agentes Físicos *

Agentes Químicos *

RADIOGRAFIA PERIAPICAL: Fecha 5 . IV . 96

FECHA DE TRATAMIENTO: 6 . IV . 96

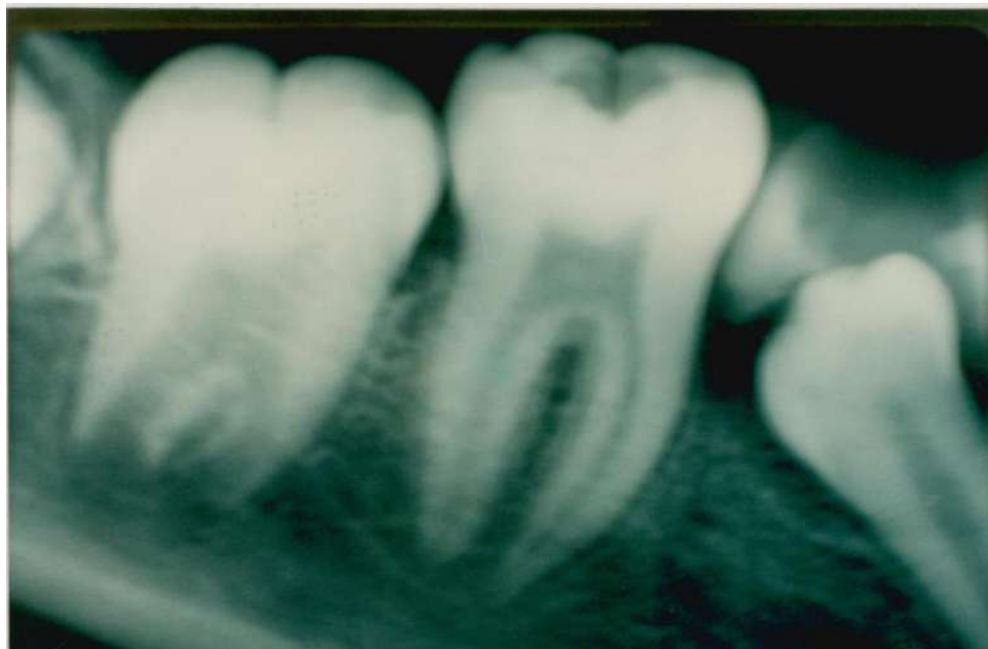
CONTROLES POSTOPERATORIOS:

30 DIAS: Sintomatología
 ___/___/96 Cambio de color
 Vitalidad
 Radiografía

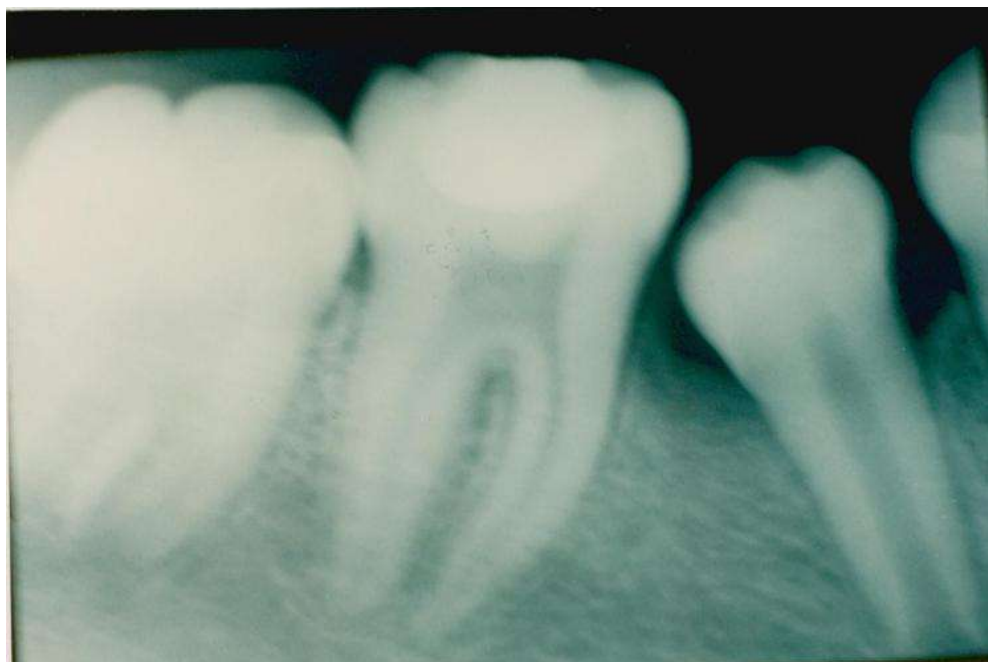90 DIAS:
 --/--/96 Sintomatología
 Cambio de color
 Vitalidad
 Radiografía

RADIOGRAFIA :

P r e - o p e r a t o r i o



Radiografía Post-Operatorio



FICHA CLINICA # 7

DATOS PERSONALES

NOMBRE : Miriam Herbas
 EDAD : 17 años
 DOMICILIO : B. Villa Avaroa
 TELEFONO :

PIEZA DENTARIA : 2oPM.I.I - 1erM.I.I.
 SINTOMATOLOGIA:
 Agentes Físicos *
 Agentes Químicos

RADIOGRAFIA PERIAPICAL: Fecha 5 . IV . 96

FECHA DE TRATAMIENTO: 8 . IV . 96

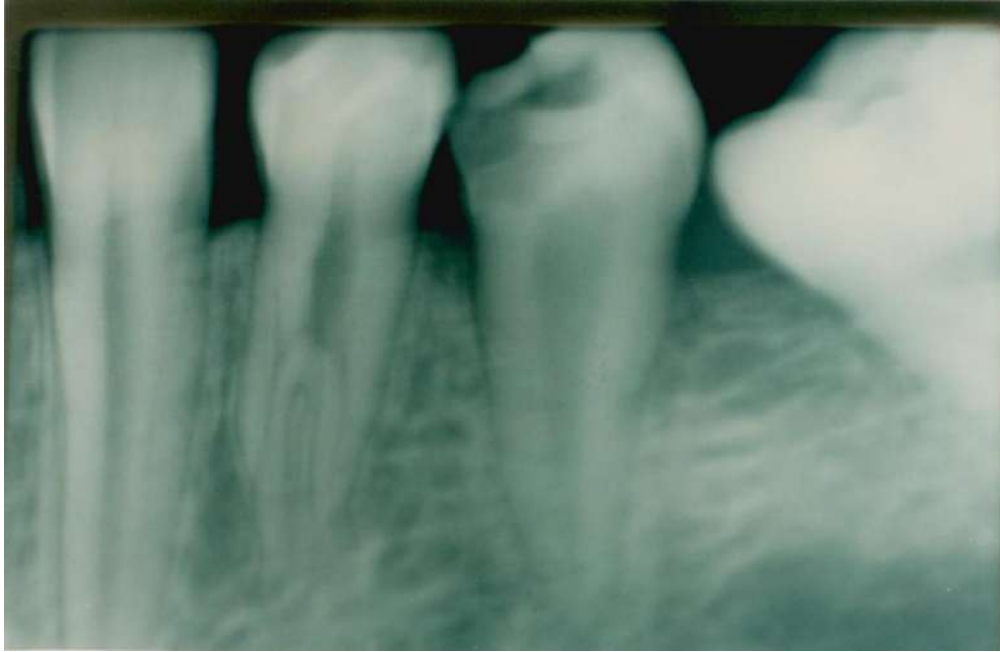CONTROLES POSTOPERATORIOS:

30 DIAS: Sintomatología
 ___/___/96 Cambio de color
 Vitalidad
 Radiografía

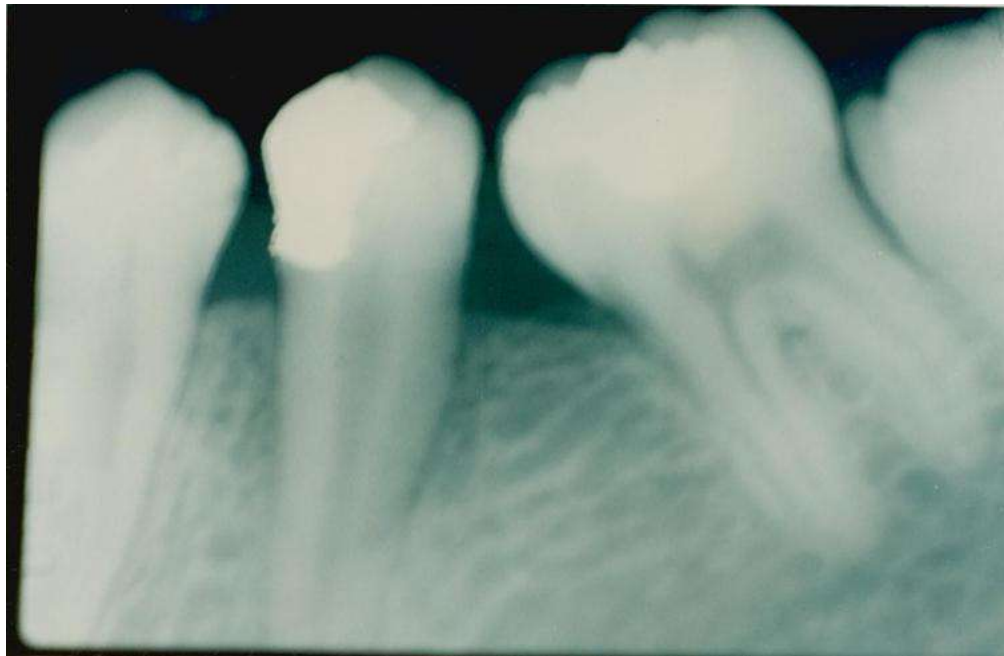90 DIAS: Sintomatología
 --/--/96 Cambio de color
 Vitalidad
 Radiografía

RADIOGRAFIA :

P r e - o p e r a t o r i o



Radiografía Post-Operatorio



FICHA CLINICA # 8

DATOS PERSONALES

NOMBRE : Guido Flores
 EDAD : 15 años
 DOMICILIO : B. 4 de julio
 TELEFONO : 33081

PIEZA DENTARIA : I.C.S.D.

SINTOMATOLOGIA:

Agentes Físicos *

Agentes Químicos

RADIOGRAFIA PERIAPICAL: Fecha 29 . V. 96

FECHA DE TRATAMIENTO: 30 . V . 96

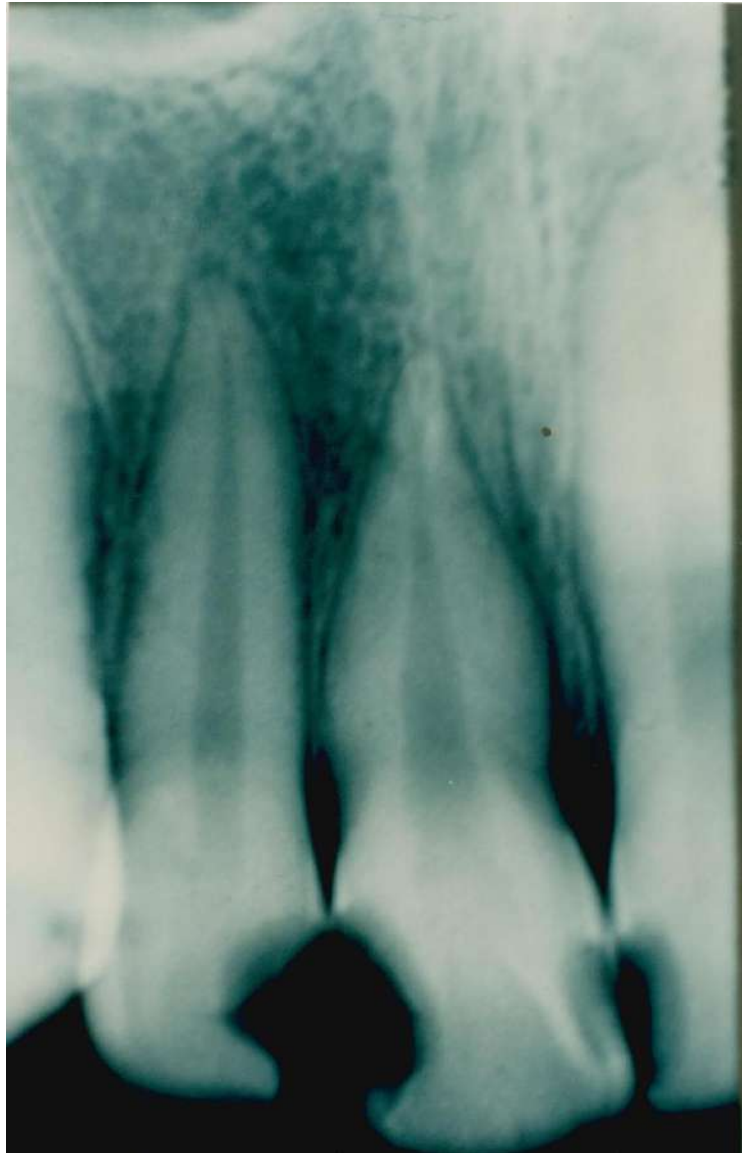CONTROLES POSTOPERATORIOS:

30 DIAS: Sintomatología
 ___/___/96 Cambio de color
 Vitalidad
 Radiografía

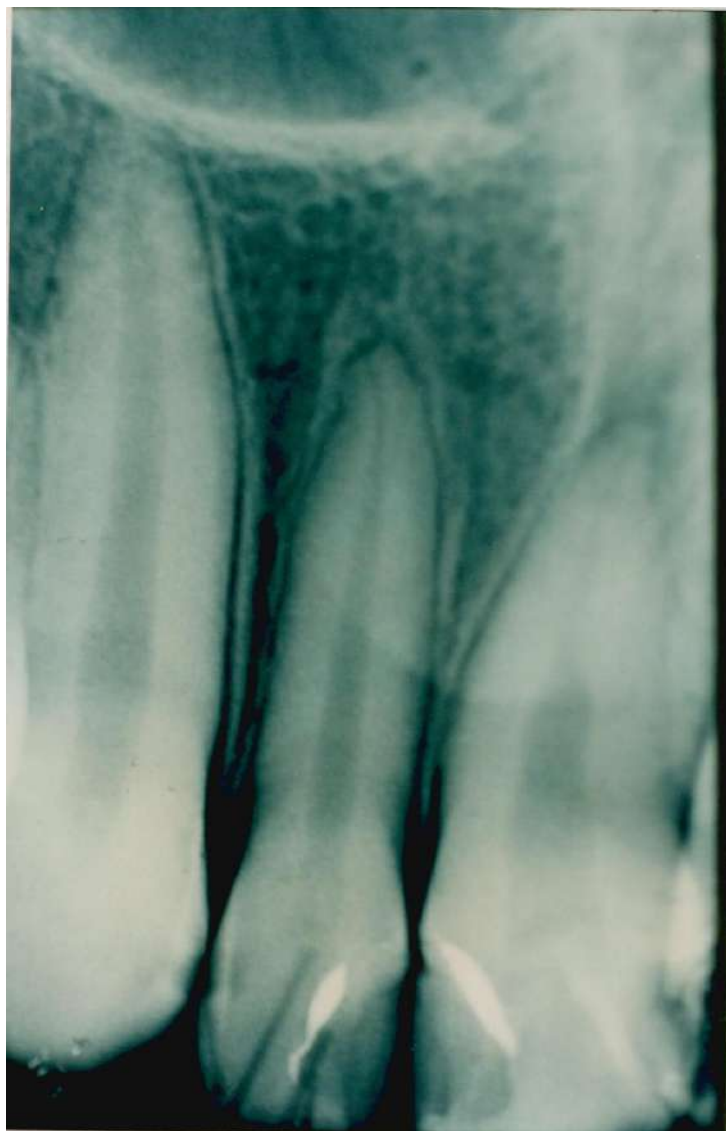90 DIAS:
 --/--/96 Sintomatología
 Cambio de color
 Vitalidad
 Radiografía

RADIOGRAFIA :

P r e - o p e r a t o r i o



Radiografia Post-Operatorio



FICHA CLINICA # 9

DATOS PERSONALES

NOMBRE : Fabiola Márquez
 EDAD : 22 años
 DOMICILIO : Palmarcito
 TELEFONO : 36288

PIEZA DENTARIA : 1er M. S. D.

SINTOMATOLOGIA:

Agentes Físicos *

Agentes Químicos

RADIOGRAFIA PERIAPICAL: Fecha 14 . V . 96

FECHA DE TRATAMIENTO: 15 . V . 96

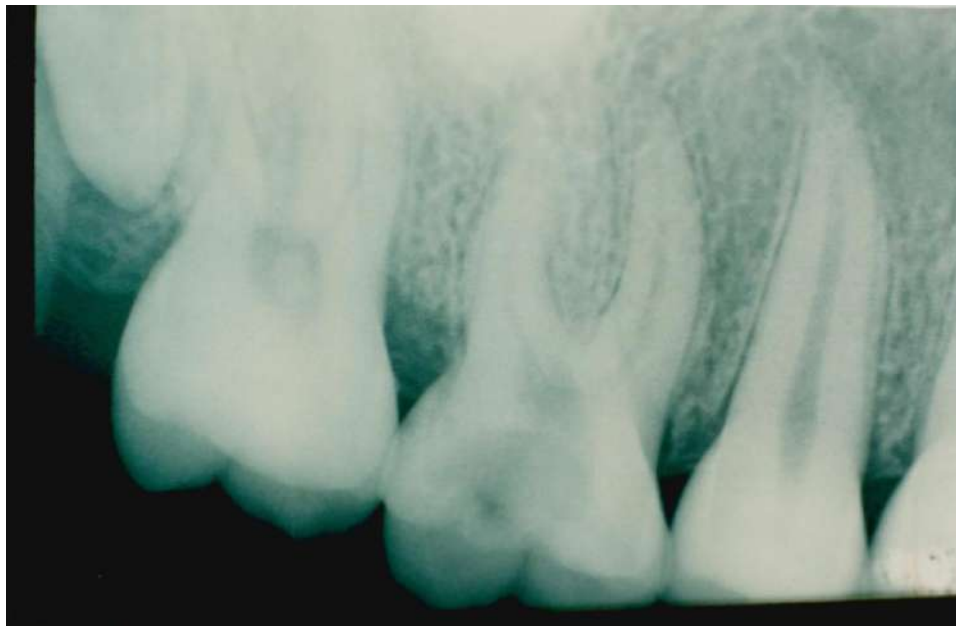
CONTROLES POSTOPERATORIOS:

30 DIAS: Sintomatología
 ___/___/96 Cambio de color
 Vitalidad
 Radiografía

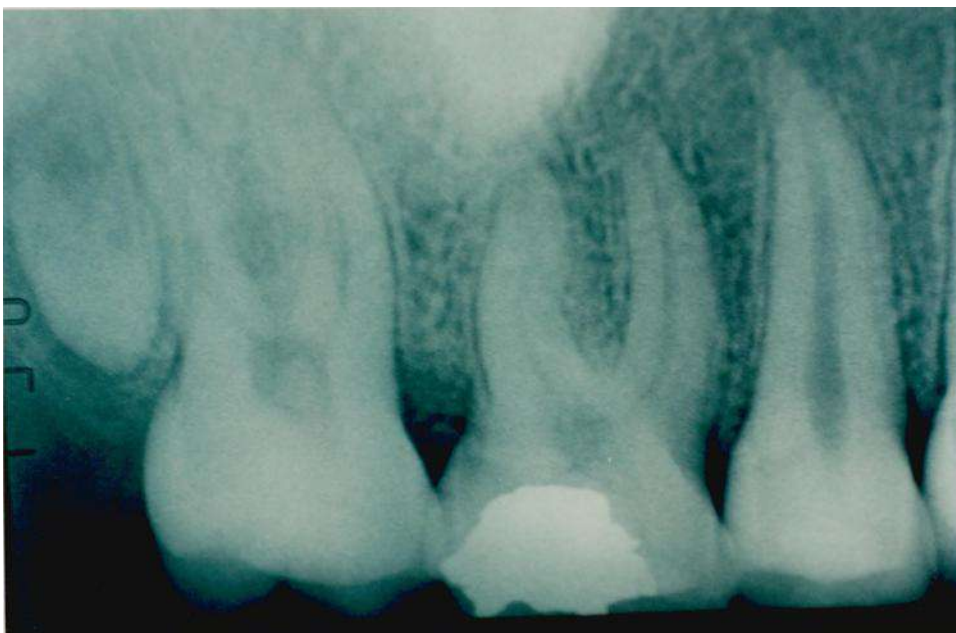90 DIAS: Sintomatología
 --/--/96 Cambio de color
 Vitalidad
 Radiografía

RADIOGRAFIA :

Pre-operatorio



Radiografia Post-Operatorio



FICHA CLINICA # 10

DATOS PERSONALES

NOMBRE : Daniel Gareca
 EDAD : 12 años
 DOMICILIO : B. Narciso Campero
 TELEFONO :

PIEZA DENTARIA : 1er M. I. D.

SINTOMATOLOGIA:

Agentes Físicos *

Agentes Químicos

RADIOGRAFIA PERIAPICAL: Fecha 19 . VI . 96

FECHA DE TRATAMIENTO: 20 . VI . 96

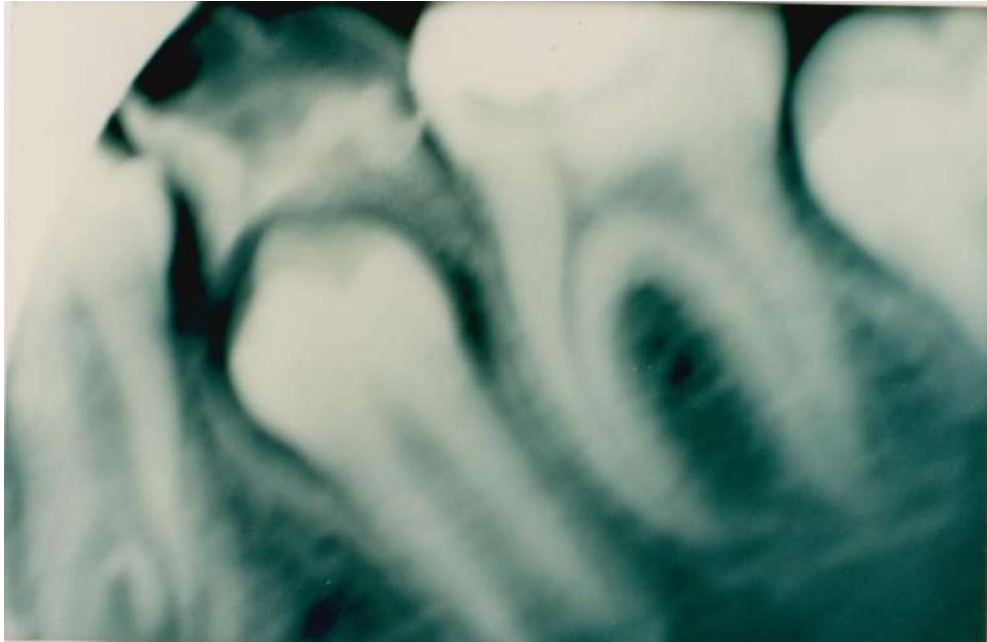
CONTROLES POSTOPERATORIOS:

30 DIAS: Sintomatología
 ___/___/96 Cambio de color
 Vitalidad
 Radiografía

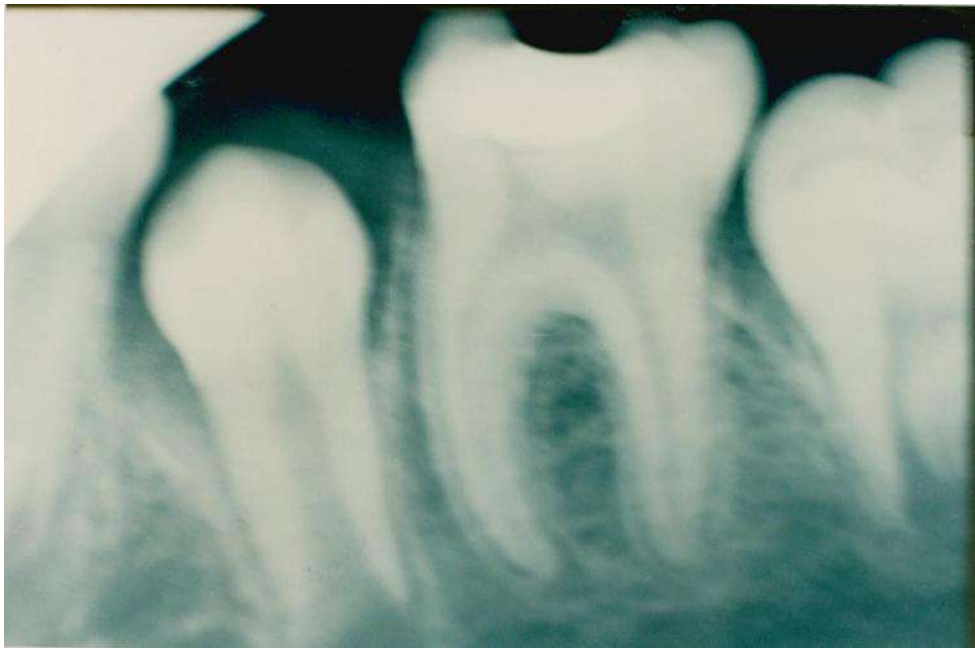90 DIAS:
 --/--/96 Sintomatología
 Cambio de color
 Vitalidad
 Radiografía

RADIOGRAFIA :

Pre-operatorio



Radiografia Post-Operatorio



CAPITULO VI
CONCLUSIONES Y SUGERENCIAS

CAPITULO VI

1.- CONCLUSIONES.

Luego de lo expuesto en esta investigación, se puede concluir lo que a continuación se presenta:

- 1.1.- Los recubrimientos pulpares directos realizados con la mezcla de Metilxantina (Teofilina) e Hidróxido de Calcio (Dycal), tienen una mejor respuesta clínica, que los efectuados sólo con Hidróxido de Calcio (Dycal).
- 1.2.- No existen diferencias en la formación del puente dentinario entre las piezas dentinarias recubiertas con la mezcla de Metilxantina e Hidróxido de Calcio y las recubiertas sólo con este último material, visto en la radiografía.
- 1.3.- No hay diferencias en cuanto al éxito de los recubrimientos directos, cuando estos son efectuados en perforaciones producidas accidentalmente (sin caries), o cuando se realizan en piezas cuya pulpa fue expuesta durante el proceso de eliminación de caries.
- 1.4.- Si se considera como una respuesta exitosa a las piezas que presentaron síntomas a estímulos térmicos, las piezas recubiertas con la mezcla, tuvieron un 100% de éxito clínico, luego de los 30 días de producida la perforación pulpar.

2.- SUGERENCIAS.

Es necesario realizar un estudio con controles en períodos más prolongados, por ejemplo de uno, dos y cuatro años, eso sí, comenzando con un gran número de casos para poder llegar a estos controles de largo plazo con un número de muestras adecuado.

También es menester señalar, que debe haber una estandarización en los procedimientos de tomas radiográficas, para reducir al mínimo las distorsiones y tratar de anular las diferencias encontradas entre la radiografía previa y la de los controles, haciendo más confiables los resultados en cuanto a la formación de puente dentinario.

Otra sugerencia tiene relación con el vidrio Ionómero, material utilizado como base cavitaria, debido a que presenta una radiopacidad similar a la dentina, lo que puede conducir a errores de interpretación a la hora de discriminar sobre la presencia o ausencia de puente de dentina, razón por la cual sería conveniente utilizar otro tipo de vidrio Ionómero u otro material que carezca de estos inconvenientes, sin perder las propiedades que debe tener una adecuada base cavitaria.

Otra recomendación sería, que se clasificara a los pacientes por edades, para así poder comparár la respuesta pulpar en distintos grupos etáreos.

Por último, cabe señalar la importancia de continuar con esta línea de investigación, debido al desconocimiento

existente sobre los mecanismos exactos que pone en juego la pulpa para reparar cuando es expuesta.